DOI: 10.12235/E20250620
文章编号：1007-1989（2026）08-0001-08

论 著

保留盆腔自主神经联合左结肠动脉的腹腔镜直肠癌根治术在直肠癌治疗中的应用效果*

侯伟[1]，王钢[2]，杨卫振[3]，赵青莲[1]，邓丽霞[1]
（1.保定市第一中心医院 放疗科，河北 保定 071000；2.保定市第二医院 泌尿外科，河北 保定 071000；3. 保定市第一中心医院东院 普外二科，河北 保定 071000）

摘要：目的 探究保留盆腔自主神经（PAN）联合左结肠动脉（LCA）的腹腔镜直肠癌（RC）根治术的治疗效果。**方法** 回顾性分析2020年6月—2024年6月于该院行腹腔镜RC根治术的124例患者的临床资料，根据不同手术方式分为：对照组、保留PAN组、保留LCA组、保留PAN和LCA组，各31例。比较4组患者手术相关指标、血清黏附分子、吻合口血流灌注及术后并发症发生情况。**结果** 保留PAN和LCA组的术后首次排气时间和住院时间较其余3组短，淋巴结清扫数量较其余3组多，结肠边缘动脉弓压力（MASP）较其余3组高，并发症总发生率较其余3组低，差异均有统计学意义（$P < 0.05$）；术后6个月，保留PAN和LCA组的CD44v6、细胞间黏附分子-1（ICAM-1）和血管细胞黏附分子-1（VCAM-1）较其余3组低，上皮钙黏素（E-cadherin）水平较其余3组高，差异均有统计学意义（$P < 0.05$）；肠系膜下动脉（IMA）结扎后，4组患者收缩期峰值流速（PSV）和舒张末期流速（EDV）较IMA结扎前降低，术毕时均有所回升，且保留PAN和LCA组在结扎后和术毕时较其余3组高，差异均有统计学意义（$P < 0.05$）。**结论** 保留PAN联合LCA的腹腔镜RC根治术在RC治疗中的效果更佳，血清黏附分子和吻合口血流灌注水平能够得到明显改善，且能够降低术后并发症的发生率。

关键词： 腹腔镜下保留盆腔自主神经（PAN）；左结肠动脉（LCA）；腹腔镜直肠癌（RC）根治术；直肠癌（RC）
中图分类号： R735.37

Application effect of laparoscopic radical resection of rectal cancer with pelvic autonomic nerve preservation and left colic artery preservation in the treatment of rectal cancer*

Hou Wei[1], Wang Gang[2], Yang Weizhen[3], Zhao Qinglian[1], Deng Lixia[1]
(1.Department of Radiotherapy, Baoding No.1 Central Hospital, Baoding, Hebei 071000, China; 2. Department of Urology, Baoding Second Hospital, Baoding, Hebei 071000, China; 3.Second Department of General Surgery, East Hospital of Baoding No.1 Central Hospital, Baoding, Hebei 071000, China)

Abstract: Objective To explore the application effect of laparoscopic radical resection of rectal cancer (RC) with pelvic autonomic nerve (PAN) preservation and left colic artery (LCA) preservation in the treatment of RC. **Methods** A retrospective collection was conducted on 124 patients who underwent laparoscopic radical resection of RC in our hospital from June 2020 to June 2024. They were divided into the control group, the PAN group, the LCA group, and the PAN + LCA group according to the surgical method, each having 31. The surgical related indicators,

收稿日期：2025-11-12
* 基金项目：河北省医学科学研究课题计划资助（20232030）

serum adhesion molecules, anastomotic perfusion, and postoperative complications were compared among the four groups. **Results** The PAN + LCA group had the shortest postoperative first exhaust time and hospital stay, the highest number of lymph node dissections, colonic marginal artery stump pressure (MASP), and the lowest total incidence of complications, the differences were statistically significant ($P < 0.05$). Six months after surgery, the PAN + LCA group had the lowest CD44v6, intercellular adhesion molecule-1 (ICAM-1), vascular cell adhesion molecule-1 (VCAM-1), and the highest E-cadherin ($P < 0.05$). After inferior mesenteric artery (IMA) ligation, the peak systolic velocity (PSV) and end diastolic velocity (EDV) in all four groups decreased, and all showed some recovery at the end of the operation. The PAN + LCA group had the highest values after ligation and after surgery ($P < 0.05$). **Conclusion** Laparoscopic radical resection of RC with PAN and LCA preservation is more effective in patients with RC. Serum adhesion molecules and anastomotic perfusion can be clearly improved, and the incidence of postoperative complications can be reduced.

Keywords: laparoscopic pelvic autonomic nerve (PAN) preservation; left colic artery (LCA); laparoscopic radical resection of rectal cancer (RC); rectal cancer (RC)

直肠癌（rectal cancer，RC）是消化系统高发的恶性肿瘤。其具有较高的发病率，对全球癌症疾病负担造成了重大影响[1-2]。全直肠系膜切除术（total mesorectal excision，TME）是治疗RC的金标准。其根据盆腔筋膜脏层与壁层间的解剖特点，进行精准的直肠系膜剥离，旨在彻底地清除系膜内的肿瘤微小病灶，实现根治性治疗[3]。虽然TME具有广泛的切除范围，但其对组织的创伤也相对较大，存在术中肿瘤挤压导致癌细胞种植的风险，术后可能出现排尿功能障碍、性功能障碍和吻合口瘘等情况。如何在确保肿瘤根治的同时，减少盆腔自主神经损伤，是目前临床亟需解决的问题之一[4]。排尿和性功能的正常运作，依赖于盆腔自主神经（pelvic autonomic nerve，PAN）的精确调控[5]。左结肠动脉（left colic artery，LCA）作为肠系膜下动脉供血的重要分支，其是否保留，对术后直肠血液循环及吻合口愈合，具有直接的影响。有研究[6]证实，实施保留LCA的手术策略，能有效减少术后并发症的出现，改善患者预后。在腹腔镜手术中，如何确保在淋巴结清扫彻底的同时，保留PAN与LCA这两大关键结构，以减少并发症，改善患者生活质量，还有待深入探讨。基于此，本研究探究保留PAN联合LCA的潜在益处，旨在为优化TME的手术方法提供参考依据。现报道如下：

1 资料与方法

1.1 一般资料

选择2020年6月—2024年6月于保定市第一中心医院行腹腔镜RC根治术的130例患者为观察对象，回顾性分析其临床资料。其中，无完整随访资料的2例，术前行新辅助化疗者3例，术前合并泌尿系统疾病者1例，均被排除，最终纳入124例患者。根据不同手术方式分为对照组、保留PAN组、保留LCA组、保留PAN和LCA组，各31例。4组患者一般资料比较，差异无统计学意义（$P > 0.05$），具有可比性。见表1。本研究经保定市第一中心医院医学伦理委员会审批，伦理批件号：[2024]047号。

纳入标准：符合RC诊断标准[7]；经术中或术后病理确诊；年龄35～60岁；TNM分期为Ⅰ～Ⅲ期；美国麻醉医师协会分级为Ⅰ～Ⅲ级；有明确的手术指征，且行腹腔镜RC根治术治疗；随访时间＞6个月。排除标准：术前伴有排尿功能和性功能障碍者；术前合并泌尿系统疾病；术前行新辅助化疗；中转开腹手术；无完整随访资料。

1.2 方法

手术均由同一组医师完成。所有患者行气管插管全身麻醉，取头低脚高位。采用5孔法建立人工气腹。

1.2.1 对照组 采用常规TME，行肠系膜下动脉（inferior mesenteric artery，IMA）根部高位结扎（图1A）。首先，在直视下锐性分离直肠后间隙，注意保持盆腔筋膜脏层完整，肿瘤远端直肠系膜切除≥5 cm，肠管切除距肿瘤远端≥2 cm。接着，在距腹主动脉1至2 cm的IMA根部离断主干，不保留LCA。此步骤通常伴随淋巴结清扫，特别是No.253淋巴结的清扫，以确保肿瘤根治度。在手术过程中，不对PAN进行特意保留（图1B）。

1.2.2 保留PAN组 与对照组相同，手术严格遵

表 1　4 组患者一般资料比较

Table 1　Comparison of general data in four groups

组别	年龄/岁	性别 例(%)		肿瘤直径/cm	肿瘤距肛缘距离/cm
		女	男		
对照组(n = 31)	52.99±5.38	10(32.26)	21(67.74)	1.24±0.14	7.16±0.74
保留 PAN 组(n = 31)	51.96±5.29	12(38.71)	19(61.29)	1.33±0.18	7.20±0.76
保留 LCA 组(n = 31)	52.04±5.36	11(35.48)	20(64.52)	1.30±0.17	7.19±0.80
保留 PAN 和 LCA 组(n = 31)	51.91±5.32	13(41.94)	18(58.06)	1.27±0.16	7.18±0.79
χ^2/F 值	0.29†	0.69		1.75†	0.02†
P 值	0.835	0.875		0.161	0.997

组别	术前 TNM 分期 例(%)			美国麻醉医师协会分级 例(%)		
	Ⅰ期	Ⅱ期	Ⅲ期	Ⅰ级	Ⅱ级	Ⅲ级
对照组(n = 31)	12(38.71)	12(38.71)	7(22.58)	12(38.71)	14(45.16)	5(16.13)
保留 PAN 组(n = 31)	15(48.38)	13(41.94)	3(9.68)	14(45.16)	10(32.26)	7(22.58)
保留 LCA 组(n = 31)	14(45.16)	10(32.26)	7(22.58)	10(32.26)	13(41.94)	8(25.81)
保留 PAN 和 LCA 组(n = 31)	10(32.26)	13(41.94)	8(25.81)	12(38.71)	12(38.71)	7(22.58)
χ^2/F 值	4.02			1.75		
P 值	0.674			0.942		

注：†为 F 值。

循 TME 原则，特别注意显露和保护 PAN（图 2）。在直视状态下对神经进行游离，肿瘤侵犯时，则根据受侵范围选择适宜的神经保留方式。在处理 IMA 时，选择不保留 LCA。

1.2.3　保留 LCA 组　在严格遵循 TME 原则的前提下，于 IMA 根部精细解剖，明确 LCA 与 IMA 的立体解剖关系后，再在 IMA 发出 LCA 的分支上方进行结扎。结扎 IMA 后，继续游离直肠系膜至肛提肌平面，同时保护 LCA 不受损伤（图 3）。在游离直肠系膜和直肠侧韧带时，不特意保留 PAN。

1.2.4　保留 PAN 和 LCA 组　在确保 TME 规范清扫的前提下，精细解剖 IMA 根部，于裸化淋巴结的同时，保留 PAN 和 LCA。

1.3　观察指标

1.3.1　手术相关指标　统计手术时间、术中出血量、术后首次排气时间、淋巴结清扫数量和住院时间等。

1.3.2　血清黏附分子　于术前和术后 6 个月，采集患者空腹静脉血 4 mL，离心（3 000 r/min，离心半径 15 cm）10 min 后取血清，使用酶联免疫吸附分析

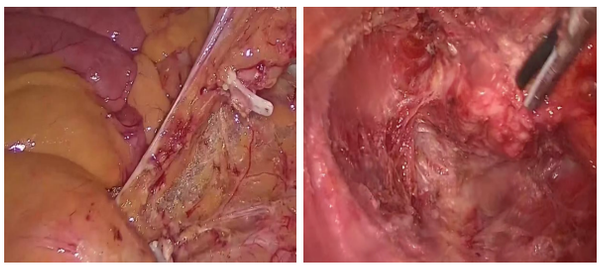

A　　B

A：IMA 根部高位结扎；B：游离直肠系膜和直肠侧韧带时，不特意保留 PAN。

图 1　对照组手术步骤

Fig.1　Surgical procedures of the control group

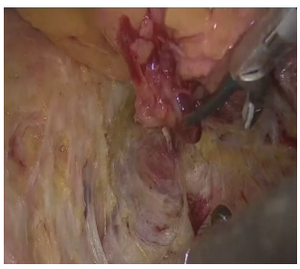

图 2　游离直肠系膜和直肠侧韧带(保留 PAN)

Fig.2　Free mesorectal and rectovaginal ligaments (preserving PAN)

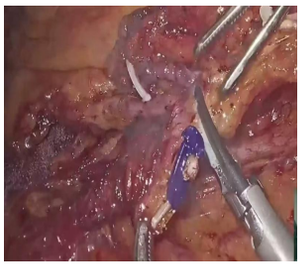

图3 在IMA发出的LCA分支上方进行结扎并保留LCA
Fig.3 Ligation and preservation of LCA above the LCA branch emitted by IMA

（试剂均来自北京中杉金桥生物技术公司），检测CD44v6、细胞间黏附分子-1（intercellular adhesion molecule-1，ICAM-1）、血管细胞黏附分子-1（vascular cell adhesion molecule-1，VCAM-1）和上皮钙黏素（E-cadherin）含量。

1.3.3 吻合口血流灌注情况 术中采用自制测压装置（套管针针芯、传感器和生命体征监测仪）测定结肠边缘动脉弓压力（marginal artery stump pressure，MASP），连续测3次，取平均值。于IMA结扎前、IMA结扎后和术毕，采用彩色多普勒超声（生产厂家：美国飞利浦公司，型号：HDI-5000），检测收缩期峰值流速（peak systolic velocity，PSV）和舒张末期流速（end diastolic velocity，EDV）。

1.3.4 术后并发症 术后随访6个月，观察排尿功能障碍、性功能障碍和吻合口瘘发生率。

1.4 统计学方法

采用SPSS 22.0统计学软件分析数据。连续变量的正态性使用Shapiro-Wilk检验进行评估。符合正态分布的计量资料以均数±标准差（$\bar{x} \pm s$）表示，4组间比较采用单因素方差分析，组间两两比较采用SNK-q检验，采用Bonferroni法进行校正；组内手术前后比较采用配对样本t检验。多时间点比较采用重复测量方差分析。计数资料以例（%）表示，比较采用χ^2检验。$P<0.05$为差异有统计学意义。

2 结果

2.1 4组患者手术相关指标比较

保留PAN和LCA组术后首次排气时间和住院时间短于其余3组，淋巴结清扫数量多于其余3组，差异均有统计学意义（$P<0.05$）。见表2。

2.2 4组患者血清黏附分子比较

与术前比较，术后6个月保留PAN和LCA组的CD44v6、ICAM-1和VCAM-1低于其余3组，E-cadherin水平高于其余3组，差异均有统计学意义（$P<0.05$）。见表3。

2.3 4组患者吻合口血流灌注比较

保留PAN和LCA组的MASP最高。IMA结扎后，4组患者PSV和EDV较IMA结扎前降低，术毕时均有所回升，且保留PAN和LCA组在结扎后和术毕时较其余3组高，差异均有统计学意义（$P<0.05$）。见表4。

2.4 4组患者术后并发症比较

保留PAN和LCA组的术后并发症总发生率低于其余3组，差异有统计学意义（$P<0.05$）。见表5。

表2 4组患者手术相关指标比较 （$\bar{x} \pm s$）
Table 2 Comparison of surgery-related indicators in four groups （$\bar{x} \pm s$）

组别	手术时间/h	术中出血量/mL	术后首次排气时间/d	淋巴结清扫数/个	住院时间/d
对照组（$n=31$）	3.97±0.44	97.69±10.16	3.72±0.45†	9.42±0.99†	15.63±1.59†
保留PAN组（$n=31$）	4.12±0.51	98.12±10.23	3.25±0.41†	10.51±1.51†	15.71±1.71†
保留LCA组（$n=31$）	4.05±0.48	99.10±10.35	3.21±0.39†	10.73±1.72†	16.21±1.74†
保留PAN和LCA组（$n=31$）	3.94±0.42	98.44±9.96	2.68±0.32	14.96±1.97	12.31±1.28
F值	0.95	0.11	35.87	72.99	39.20
P值	0.418	0.957	<0.001	<0.001	<0.001

注：†与保留PAN和LCA组比较，差异有统计学意义（$P<0.05$）。

表3　4组患者血清黏附分子比较　($\bar{x} \pm s$)

Table 3　Comparison of serum adhesion molecules in four groups　($\bar{x} \pm s$)

组别	CD44v6/(ng/mL)		ICAM-1/(μg/L)	
	术前	术后6个月	术前	术后6个月
对照组(n = 31)	149.76±15.25	102.34±12.34[1)2)]	711.44±71.44	651.31±65.97[1)2)]
保留PAN组(n = 31)	149.43±15.12	93.11±10.05[1)2)]	712.01±72.49	621.22±64.22[1)2)]
保留LCA组(n = 31)	150.13±15.38	92.87±9.87[1)2)]	711.63±71.63	620.76±63.77[1)2)]
保留PAN和LCA组(n = 31)	150.29±15.51	75.41±8.14[2)]	715.44±71.86	572.93±59.93[2)]
F值	0.02	37.68	0.02	8.07
P值	0.996	< 0.001	0.996	< 0.001

组别	VCAM-1/(μg/L)		E-cadherin/(ng/mL)	
	术前	术后6个月	术前	术后6个月
对照组(n = 31)	369.86±39.76	312.44±32.74[1)2)]	41.72±4.71	52.11±5.36[1)2)]
保留PAN组(n = 31)	370.16±37.49	290.45±30.42[1)2)]	41.80±4.83	64.25±6.76[1)2)]
保留LCA组(n = 31)	370.25±38.10	289.73±30.46[1)2)]	41.53±4.53	64.71±6.93[1)2)]
保留PAN和LCA组(n = 31)	372.48±37.91	267.95±28.16[2)]	41.36±4.36	88.42±8.46[2)]
F值	0.03	11.01	0.01	147.59
P值	0.992	< 0.001	0.999	< 0.001

注：1）与保留PAN和LCA组比较，差异有统计学意义（P< 0.05）；2）与同组术前比较，差异有统计学意义（P< 0.05）。

表4　4组患者吻合口血流灌注比较　($\bar{x} \pm s$)

Table 4　Comparison of blood flow perfusion at the anastomosis in four groups　($\bar{x} \pm s$)

组别	PSV/(cm/s)			EDV/(cm/s)			MASP/mmHg
	IMA结扎前	IMA结扎后	术毕时	IMA结扎前	IMA结扎后	术毕时	
对照组(n = 31)	40.15±4.75	23.75±3.76[1)2)]	31.41±3.42[1)2)3)]	6.15±0.72	4.25±0.49[1)2)]	4.86±0.52[1)2)3)]	41.27±4.27[1)]
保留PAN组(n = 31)	40.26±4.83	29.42±3.65[1)2)]	35.24±3.69[1)2)3)]	6.11±0.69	4.77±0.52[1)2)]	5.33±0.57[1)2)3)]	45.73±4.63[1)]
保留LCA组(n = 31)	40.37±4.91	29.32±3.45[1)2)]	35.76±3.75[1)2)3)]	6.19±0.73	4.75±0.54[1)2)]	5.31±0.56[1)2)3)]	45.61±4.61[1)]
保留PAN和LCA组(n = 31)	40.79±5.19	34.92±3.92[2)]	38.99±4.05[2)3)]	6.02±0.64	5.23±0.59[2)]	5.92±0.63[2)3)]	50.22±5.26
F值							23.25
P值							< 0.001
F值$_{组间/时间/交互}$		37.49/219.10/8.65			18.04/167.10/6.75		
P值$_{组间/时间/交互}$		< 0.001/< 0.001/< 0.001			< 0.001/< 0.001/< 0.001		

注：1）与保留PAN和LCA组比较，差异有统计学意义（P< 0.05）；2）与IMA结扎前比较，差异有统计学意义（P< 0.05）；3）与IMA结扎后比较，差异有统计学意义（P< 0.05）。

表 5 4组患者术后并发症比较

Table 5 Comparison of postoperative complications in four groups

组别	排尿功能障碍/例	性功能障碍/例	吻合口瘘/例	总发生率 例(%)
对照组(n = 31)	3	3	4	10(32.26)
保留PAN组(n = 31)	2	1	1	4(12.90)
保留LCA组(n = 31)	2	1	2	5(16.13)
保留PAN和LCA组(n = 31)	0	0	1	1(3.23)
χ^2值				10.02
P值				0.018

3 讨论

3.1 TME术后保留PAN的意义

在TME术后，可能会发生排尿功能受损和性功能障碍等并发症。而PAN结构涵盖了关键的腹下神经丛和盆丛神经，这些神经丛由交感神经纤维和副交感神经纤维所构成，共同调控排尿与性功能[8]。

3.2 腹腔镜RC根治术时保留PAN和LCA的意义

术中依据肿瘤尺寸和浸润深度，以及PAN的解剖特征和路径，可选择性地保留PAN（包括：完全保留，保留双侧或单侧盆腔神经丛），以减少手术对肿瘤的挤压，降低癌细胞种植和复发的可能性，并为自主神经提供一道自然的保护屏障，确保排尿和性功能得到最大程度的保护[9]。RC术中吻合口瘘是一种严重并发症，其发生受到术前治疗策略、吻合技术质量、结肠吻合张力调控和血运维护等多方面因素的影响[10-11]。在进行腹腔镜RC根治术时，保留LCA的关键在于：利用腹腔镜微创技术，同时，确保在切除肿瘤的过程中保留LCA，以维持吻合口的充足血供，降低术后并发症的发生率[12]。该手术遵循先血管后平面的原则，依次处理静脉与动脉，并彻底清扫IMA根部延伸至LCA起点的系膜淋巴组织，确保手术深入彻底，安全可靠，满足肿瘤学上的根治标准[13]。

3.3 腹腔镜RC根治术中保留PAN和LCA的优势

本研究结果显示，4组患者手术时间和术中出血量无明显差异，保留PAN和LCA组的术后首次排气时间和住院时间最短，淋巴结清扫数量最多，提示：保留PAN和LCA的手术方式，对RC患者效果更为显著。推测其原因，可能与保留PAN有助于术后肠道功能恢复有关，从而促进术后排气[14]；保留LCA则改善了血供，促进了伤口愈合，从而缩短住院时间。周杰的[15]研究结果显示，保留PAN和LCA组较常规TME组手术时间长，而在住院时间、淋巴结清扫数量上无明显差异，与本研究结果存在差异，可能与研究医师术中的操作经验有关，高水平的镜下操作，有助于医师在保证肿瘤根治的同时，最大限度地保留自主神经及供血动脉；而对于术中技术难点的应对能力，则是决定患者预后的关键因素之一。CD44v6作为CD44的一种变异形式，其表达水平与结直肠癌的转移潜能及患者预后紧密相关。在RC患者的组织样本和血清检测中，VCAM-1及ICAM-1的表达水平往往高于健康人群。其表达强度与淋巴结转移情况和Dukes分期有明显关联，高表达的VCAM-1和ICAM-1，可能参与RC的恶性进展过程，包括：侵袭和转移[16]。作为一种关键的钙依赖性细胞黏附分子，E-cadherin在维持上皮细胞正常形态和极性中发挥着核心作用。在RC中，E-cadherin的表达通常会减少，与肿瘤的扩散、转移潜能和预后状况有着紧密的联系，可作为评估RC恶性程度的一个潜在生物标志物[17]。本研究中，保留PAN和LCA组术后6个月的CD44v6、ICAM-1和VCAM-1水平最低，E-cadherin水平最高，这提示：采用保留PAN和LCA的腹腔镜RC根治术，有助于调控血清黏附分子水平。MASP是一个高度敏感的指标，用于评估远端结肠及其吻合口的血液供应状况。其数值与外周血压呈正相关，与年龄增长、远端结肠长度的增加、低位前切除综合征的出现，以及吻合口瘘的发生，则呈负相关[18]。PSV作为心脏收缩阶段血管血流速度的最大值，是评价血管功能状态和血流动力学特性的重要依据，在RC患者的治疗监测中，较高的PSV值，可能提示吻合口近端血供丰富，对于促进吻合口的快速愈合是有利的[19]。EDV作为心脏舒张结束时血管内的血流速度指标，是评价血管功

能和血流动力学状态的一个重要参数，EDV 的数值，能够体现血管的顺应性和阻力情况。在 RC 的手术操作中，保持 EDV 在适宜范围内，有助于保持吻合口的良好血供状态，从而降低术后并发症的发生风险[20]。本研究中，保留 PAN 和 LCA 组的上述指标变化最优，这表明：采用保留 PAN 和 LCA 的腹腔镜 RC 根治术，有助于优化吻合口血流灌注，并降低术后并发症的发生率。

3.4　本研究的局限性

本研究为单中心的回顾性研究，且样本量较小，结果可能存在偏倚，后续将扩大样本量，进行多中心的前瞻性研究，来佐证本研究结论。

综上所述，保留 PAN 和 LCA 的腹腔镜 RC 根治术，临床效果好，有助于改善血清黏附分子水平及吻合口血流灌注情况，降低术后并发症的发生率，为患者提供更优的治疗选择和康复条件。

参 考 文 献：

[1] 黄显壮, 黄海舸, 王运成, 等. 保留左结肠动脉联合根尖淋巴结清扫在腹腔镜下直肠癌根治术中的应用效果[J]. 广西医学, 2023, 45(21): 2571-2577.
Huang Xianzhuang, Huang Haige, Wang Yuncheng, et al. Application effect of left colic artery-preserving combined apical lymph node dissection in laparoscopic radical resection of rectal cancer[J]. Guangxi Medical Journal, 2023, 45(21): 2571-2577.

[2] 林建展, 阎伟, 官文龙, 等. 吲哚菁绿荧光造影技术在腹腔镜结直肠癌根治术中的应用[J]. 中华消化外科杂志, 2024, 23(6): 876-882.
Lin Jianzhan, Yan Wei, Guan Wenlong, et al. Application of indocyanine green fluorescence imaging technology in laparoscopic radical resection of colorectal cancer[J]. Chinese Journal of Digestive Surgery, 2024, 23(6): 876-882.

[3] 田甜, 刘鼎盛, 张宏. 经肛全直肠系膜切除术的手术团队建设和临床应用[J]. 结直肠肛门外科, 2024, 30(4): 408-414.
Tian Tian, Liu Dingsheng, Zhang Hong. Surgical team development and clinical application of transanal total mesorectal excision[J]. Journal of Colorectal & Anal Surgery, 2024, 30(4): 408-414.

[4] 黄敖, 杨华, 任明扬, 等. 经肛门全直肠系膜切除术后患者排便失禁的研究进展[J]. 中华现代护理杂志, 2024, 30(20): 2789-2794.
Huang Ao, Yang Hua, Ren Mingyang, et al. Research progress on fecal incontinence in patients undergoing transanal total mesorectal excision[J]. Chinese Journal of Modern Nursing, 2024, 30(20): 2789-2794.

[5] 陈佳佳, 柯映平, 郭伟毅, 等. 基于MRI的三维重建技术在保留盆腔自主神经的腹腔镜直肠癌D3根治术中的应用价值[J]. 新医学, 2024, 55(6): 403-410.
Chen Jiajia, Ke Yingping, Guo Weiyi, et al. Application value of MRI-based 3D reconstruction technology in laparoscopic D3 radical resection of rectal cancer with pelvic autonomic nerve preservation[J]. Journal of New Medicine, 2024, 55(6): 403-410.

[6] 柯朝, 王雄彪, 吴文华, 等. 保留左结肠动脉全直肠系膜切除术治疗中低位直肠癌的临床效果研究[J]. 中华实验外科杂志, 2024, 41(12): 2852-2855.
Ke Chao, Wang Xiongbiao, Wu Wenhua, et al. Clinical effect of total mesorectal excision with preservation of left colic artery in the treatment of middle and low rectal cancer[J]. Chinese Journal of Experimental Surgery, 2024, 41(12): 2852-2855.

[7] 中国抗癌协会大肠癌专业委员会中国结直肠肿瘤早诊筛查策略制订专家组. 中国结直肠肿瘤早诊筛查策略专家共识[J]. 中华胃肠外科杂志, 2018, 21(10): 1081-1086.
The Expert Group for Formulating Screening Strategies for Early Diagnosis of Colorectal Tumors of the Chinese Association for Cancer Control. Expert consensus on screening strategies for early diagnosis of colorectal tumors in China[J]. Chinese Journal of Gastrointestinal Surgery, 2018, 21(10): 1081-1086.

[8] 王庆生, 陈汉蕊, 陈苗苗. 全腹腔镜根治术治疗低位直肠癌的效果观察[J]. 中国现代普通外科进展, 2024, 27(11): 909-911.
Wang Qingsheng, Chen Hanrui, Chen Miaomiao. Observation on the effect of total laparoscopic radical resection for lower rectal cancer[J]. Chinese Journal of Current Advances in General Surgery, 2024, 27(11): 909-911.

[9] 熊海波, 邓立豪, 邓力宾, 等. 腹腔镜直肠癌根治术中保留与切除Denonvilliers筋膜对男性排尿及性功能影响的Meta分析[J]. 中华普外科手术学杂志: 电子版, 2023, 17(5): 497-501.
Xiong Haibo, Deng Lihao, Deng Libin, et al. Meta-analysis of the effects of Denonvilliers' fascia preservation versus resection during laparoscopic total mesorectal excision on male urination and sexual function[J]. Chinese Journal of Operative Procedures of General Surgery: Electronic Edition, 2023, 17(5): 497-501.

[10] 董鹏, 汪文杰. 腹腔镜下直肠癌根治术中保留自主神经的研究进展[J]. 中国老年学杂志, 2023, 43(15): 3831-3835.
Dong Peng, Wang Wenjie. Research progress on preserving autonomic nerves during laparoscopic radical resection of rectal cancer[J]. Chinese Journal of Gerontology, 2023, 43(15): 3831-3835.

[11] 毛郁琪, 常剑, 邱峰. 四步法保留左结肠动脉用于腹腔镜下直肠癌根治术的效果[J]. 中国医药导报, 2024, 21(11): 93-96.
Mao Yuqi, Chang Jian, Qiu Feng. Effect of laparoscopic radical resection of rectal cancer by preserving the four-step left colic artery preservation[J]. China Medical Herald, 2024, 21(11): 93-96.

[12] 任荣, 王新波, 刘建光, 等. 腹腔镜直肠癌根治术中保留左结肠动脉的安全性与有效性研究[J]. 生命科学仪器, 2022, 20(z1): 247.
Ren Rong, Wang Xinbo, Liu Jianguang, et al. Safety and effectiveness of preserving the left colic artery during laparoscopic radical resection of rectal cancer[J]. Life Science

Instruments, 2022, 20(z1): 247.

[13] 段彦利, 马连云, 段永斌. 揿针联合穴位贴敷对全麻腹腔镜肠癌根治术后创伤应激、胃肠激素及免疫逃逸的影响[J]. 新中医, 2024, 56(1): 185-190.
Duan Yanli, Ma Lianyun, Duan Yongbin. Effect of thumb-tack needling for subcutaneou embedding combined with point application on traumatic stress, gastrointestinal hormones, and immune escape after laparoscopic radical resection of colorectal cancer under general anesthesia[J]. Journal of New Chinese Medicine, 2024, 56(1): 185-190.

[14] 李余敏, 郑俊彪, 任强. 保留盆腔自主神经根治性膀胱切除术对男性排尿及性功能的治疗效果[J]. 浙江创伤外科, 2026, 31(5): 837-840.
Li Yumin, Zheng Junbiao, Ren Qiang. The therapeutic effect of radical cystectomy with preservation of pelvic autonomic nerves on male urination and sexual function[J]. Zhejiang Journal of Traumatic Surgery, 2026, 31(5): 837-840.

[15] 周杰. 以功能保留为导向的腹腔镜直肠癌根治术的临床应用研究[D]. 大连: 大连医科大学, 2023.
Zhou Jie. Clinical application research of laparoscopic radical resection for rectal cancer oriented towards function preservation[D]. Dalian: Dalian Medical University, 2023.

[16] 许艳, 曲瑞莉, 王林甲. 短程放疗联合腹腔镜下直肠癌根治术治疗局部进展期低位直肠癌的临床疗效及对其血清细胞间黏附分子-1及血管细胞黏附分子-1水平的影响[J]. 四川解剖学杂志, 2022, 30(4): 37-43.
Xu Yan, Qu Ruili, Wang Linjia. Clinical efficacy of short-range radiotherapy combined with laparoscopic radical resection for locally advanced low rectal cancer and its influence on the levels of serum intercellular adhesion molecular-1 and vascular cell adhesion molecular-1[J]. Sichuan Journal of Anatomy, 2022, 30(4): 37-43.

[17] 罗金风, 刘广龙, 徐东艳, 等. 结直肠癌离心性表达Cdc42伴E-cadherin缺失的预后分析[J]. 临床与实验病理学杂志, 2022, 38(4): 392-396.
Luo Jinfeng, Liu Guanglong, Xu Dongyan, et al. Prognostic analysis of colorectal cancer with centripetal expression of Cdc42 with E-cadherin deletion[J]. Chinese Journal of Clinical and Experimental Pathology, 2022, 38(4): 392-396.

[18] 王永森, 谢贻祥, 王传思, 等. 腹腔镜下保留左结肠动脉直肠癌根治术的临床研究[J]. 中华全科医学, 2022, 20(3): 366-370.
Wang Yongsen, Xie Yixiang, Wang Chuansi, et al. Clinical study on laparoscopic radical resection of rectal cancer with preservation of left colonic artery dissection[J]. Chinese Journal of General Practice, 2022, 20(3): 366-370.

[19] 范新宇, 方锡才, 崔巍. 保留左动脉与高位结扎用于腹腔镜直肠癌根治术的近中期随访比较[J]. 中华普外科手术学杂志: 电子版, 2022, 16(1): 44-47.
Fan Xinyu, Fang Xicai, Cui Wei. Comparison of left artery preservation and high ligation for laparoscopic radical resection of rectal cancer in mid and late follow-up[J]. Chinese Journal of Operative Procedures of General Surgery: Electronic Edition, 2022, 16(1): 44-47.

[20] 臧峰, 宋志超, 邹浩, 等. 老年腹腔镜下直肠癌根治术中保留左结肠动脉第三站淋巴结清扫对吻合口血流灌注的影响[J]. 中国老年学杂志, 2021, 41(17): 3671-3675.
Zang Feng, Song Zhichao, Zou Hao, et al. The influence of third station lymph node dissection of the left colic artery during laparoscopic radical resection of rectal cancer in the elderly on the blood perfusion of the anastomosis[J]. Chinese Journal of Gerontology, 2021, 41(17): 3671-3675.

（曾文军 编辑）

本文引用格式：

侯伟, 王钢, 杨卫振, 等. 保留盆腔自主神经联合左结肠动脉的腹腔镜直肠癌根治术在直肠癌治疗中的应用效果[J]. 中国内镜杂志, 2026, 32(8): 1-8.

Hou Wei, Wang Gang, Yang Weizhen, et al. Application effect of laparoscopic radical resection of rectal cancer with pelvic autonomic nerve preservation and left colic artery preservation in the treatment of rectal cancer[J]. China Journal of Endoscopy, 2026, 32(8): 1-8.