

DOI: 10.12235/E20250550

文章编号: 1007-1989 (2026) 04-0028-09

论著

改良新层面法联合后腹腔入路3D腹腔镜下肾上腺切除术在治疗肾上腺肿瘤精准手术中的应用价值*

朱陈辉¹, 黄长青¹, 黄海文¹, 林丽娟², 高绍青¹, 蔡智仁¹

(湛江中心人民医院 1. 泌尿外科; 2. 麻醉科, 广东 湛江 524037)

摘要: 目的 评估改良新层面法联合后腹腔入路3D腹腔镜肾上腺切除术在肾上腺肿瘤精准外科治疗中的临床应用效果及其价值。**方法** 选取2022年10月—2024年12月该院接诊的肾上腺肿瘤患者80例, 按照随机数表法, 将患者分为实验组和对照组, 各40例。实验组采用改良新层面法联合后腹腔入路3D腹腔镜肾上腺切除术, 对照组采用传统后腹腔镜肾上腺切除术。比较两组患者手术相关指标、术中和术后并发症发生率, 以及随访情况。**结果** 实验组手术时间、肾上腺中央静脉识别时间、术后下床活动时间、肛门排气时间、引流管拔除时间和住院时间明显短于对照组, 术中出血量明显少于对照组, 差异均有统计学意义 ($P < 0.05$); 两组患者术中均未发生输血和中转开放手术情况, 两组患者术后并发症总发生率比较, 差异无统计学意义 ($P > 0.05$); 对照组术中并发症总发生率明显高于实验组, 差异有统计学意义 ($P < 0.05$)。所有患者均完成随访, 无失访案例, 未出现局部复发或远处转移等情况。**结论** 改良新层面法联合后腹腔入路3D腹腔镜肾上腺切除术治疗肾上腺肿瘤安全、有效。值得临床推广应用。

关键词: 肾上腺肿瘤; 3D腹腔镜; 改良新层面; 后腹腔入路; 肾上腺切除术

中图分类号: R736.6

Application value of modified new plane method combined with retroperitoneal approach 3D laparoscopic adrenalectomy in precision surgery for adrenal tumors*

Zhu Chenhui¹, Huang Changqing¹, Huang Haiwen¹, Lin Lijuan², Gao Shaoqing¹, Cai Zhiren¹

(1. Department of Urology; 2. Department of Anesthesiology, Zhanjiang Central People's Hospital, Zhanjiang, Guangdong 524037, China)

Abstract: Objective To evaluate the clinical application effect and value of the modified new plane method combined with retroperitoneal approach 3D laparoscopic adrenalectomy in the precise surgical treatment of adrenal tumors. **Methods** 80 patients with adrenal tumors from October 2022 to December 2024 were selected as research samples. According to the random number table method, the patients were divided into the experimental group and the control group, with 40 cases in each group. The experimental group was treated with the modified new plane method combined with retroperitoneal approach 3D laparoscopic adrenalectomy, while the control group was treated with traditional retroperitoneal laparoscopic adrenalectomy. The surgical-related indicators, the incidence of intraoperative and postoperative complications, and the follow-up conditions of the two groups of patients were compared. **Results** The operation time, recognition time of the adrenal central vein, postoperative out-of-bed

收稿日期: 2025-09-30

* 基金项目: 疾病防治青年基金专题 (2022A01073); 湛江市非资助科技攻关专题项目 (2021B01149)

[通信作者] 黄长青, E-mail: hcq0210@163.com

activity time, anal exhaust time, drainage tube removal time and hospital stay in the experimental group were significantly shorter than those in the control group, and the intraoperative blood loss was significantly less than that in the control group. The differences were statistically significant ($P < 0.05$). No blood transfusion or conversion to open surgery occurred during the operation in both groups of patients. There was no statistically significant difference in the total incidence of postoperative complications between the two groups ($P > 0.05$). The total incidence of intraoperative complications in the control group was significantly higher than that in the experimental group, and the difference was statistically significant ($P < 0.05$). All patients were followed up. There were no cases of loss to follow-up, and no local recurrence or distant metastasis occurred. **Conclusion** The modified new plane method combined with retroperitoneal approach 3D laparoscopic adrenalectomy is safe and effective in the treatment of adrenal tumors. It is worthy of clinical promotion and application.

Keywords: adrenal tumor; 3D laparoscopy; modified new plane; retroperitoneal approach; adrenalectomy

近年来,“精准医疗”“精准外科”等先进理念逐步兴起,以“最大化清除病灶,最优化保护脏器,最小化减少创伤侵袭”为核心的精准诊疗思路,已在多个医学专科中获得广泛推广。这一理念的落地,让接受微创手术的患者得以更高效地享受医疗进步带来的益处^[1]。随着3D腹腔镜技术、国产机器人和达芬奇机器人的发展,肾上腺手术在技术革新、手术技巧提高和对肾上腺生理病理更深入理解的背景下,打开了微创技术治疗肾上腺肿瘤疾病的新格局^[2]。与开放手术和经腹手术相比,后腹腔镜肾上腺切除术逐渐受到泌尿外科医生的青睐。其能直接、快速地进入手术区域,无需移动腹腔内器官,可以减少并发症,缩短住院时间,促进恢复^[3]。目前,我国后腹腔镜入路的应用更为普遍,如:经典三层面入路、经肾周脂肪-腹膜间单层面入路,以及经肾背侧腰大肌层面入路等,但入路均有各自的缺点^[4]。如何提高后腹腔镜肾上腺切除术的手术操作方法和技巧,改良外科层面法,使手术更加精准和安全,以缩短手术时间,避免术中解剖迷失和术中大出血等并发症的发生,是目前临床研究的热点。因此,探讨建立新的外科解剖层面,早期

寻找并处理肾上腺中央静脉及术中的精准解剖游离,显得尤为重要。本研究探讨了改良新层面法联合后腹腔镜入路3D腹腔镜下肾上腺切除术在治疗肾上腺肿瘤精准手术中的应用价值,旨在为临床提供参考依据。现报道如下:

1 资料与方法

1.1 一般资料

选择2022年10月—2024年12月本院收治的肾上腺肿瘤患者80例,采用随机数表法,将患者分为实验组(40例)和对照组(40例)。两组患者肿瘤部位、年龄、性别、肾上腺肿瘤类型、肿瘤直径和体重指数(body mass index, BMI)等一般资料比较,差异均无统计学意义($P > 0.05$),具有可比性。见表1。

纳入标准:术前经B超、MRI或CT诊断为肾上腺肿瘤;无心、肺、脑或肝等重要脏器严重功能障碍;有手术指征,且能耐受手术者;单一肾上腺转移瘤;术前血压、心率、血糖、电解质和感染等控制正常;对侧肾上腺正常;对本研究知情,并签署知情同

表1 两组患者一般资料比较

Table 1 Comparison of general data between the two groups

组别	性别/例		肿瘤部位/例		年龄/岁	BMI/(kg/m ²)	肿瘤直径/cm	肿瘤类型 例(%)			
	男	女	左	右				肾上腺髓质脂肪瘤	肾上腺皮质腺瘤	肾上腺皮质癌	肾上腺嗜铬细胞瘤
实验组(n=40)	21	19	31	9	54.25±11.72	25.34±3.68	2.24±1.34	2(5.0)	34(85.0)	0(0.0)	4(10.0)
对照组(n=40)	18	22	29	11	51.32±10.12	25.17±3.55	2.20±1.73	1(2.5)	34(85.0)	1(2.5)	4(10.0)
t/χ ² 值	0.45 ¹⁾		0.26 ¹⁾		1.19	0.20	0.20				
P值	0.502		0.606		0.236	0.836	0.897	1.000 ²⁾			

注: 1) 为χ²值; 2) 为Fisher确切概率法。

意书。排除标准：希佩尔-林道综合征，合并同侧肾肿瘤；有心、肺、脑或肝等重要脏器严重功能障碍；合并异位嗜铬细胞瘤或副神经节瘤；术中发现有严重肾周脂肪皂化；有后腹腔手术史、肾周感染或肾结核病史；术前CT、MRI等影像学检查提示，肾上腺肿瘤已发生局部脏器侵犯或出现远处转移。本研究经医院伦理委员会审批通过。

1.2 方法

1.2.1 术前准备 备血，纠正电解质紊乱，控制心率和血压在正常范围，根据肾上腺肿瘤类型进行特殊准备，即：嗜铬细胞瘤患者，需按晶体和胶体的比例约2:1进行术前扩容，液体总量达1 000~2 000 mL^[5]。

1.2.2 实验组 行改良新层面法联合后腹腔入路3D腹腔镜下肾上腺切除术。行全身麻醉，患者取健侧卧位，腰桥抬高（图1A）。常规建立经后腹腔入路腹腔镜操作孔Trocar（A）、Trocar（B）和入镜孔Trocar（C），于髂前上棘内上方4至5 cm处，建立一个辅助操作孔Trocar（D），优势手操作孔选择10 mm Trocar，腹腔镜入镜孔选择10 mm Trocar，其余操作孔和辅助孔选择5 mm Trocar。首先，用7号丝线缝合关紧入镜操作孔Trocar（C），用红色尿管将各Trocar固定于皮肤交界处（图1B），再建立后腹腔气腹操作空间，即：通过穿刺通道注入CO₂气体以建立气腹。术中持续维持12~14 mmHg的气腹压力，倒U型清理腹膜外脂肪，并将其推至髂窝，充分地暴露腹膜反折及肾周筋膜（图1C）后，再用超声刀锐性打开肾周筋膜（图1D）。接着，于肾脏中极外侧缘用超声刀钝性+锐性相结合打开肾周脂肪囊，找到肾包膜与肾周脂肪囊之间的无血管外科层面，并向肾上极方向游离扩大此层面，为建立拱桥型窗层面提供足够大的操作空间（图1E）。用绑有7号丝线的hem-o-lok夹，夹闭和悬吊肾周筋膜及脂肪囊。7号丝线经腋前线、腋后线Trocar操作孔引出体表，予以血管钳固定并拉紧作为悬吊（图1F和1B），沿肾包膜与脂肪囊之间的无血管外科层面钝性加锐性继续游离扩大层面，并建立拱桥型窗层面（图1G）。建立好拱桥型窗层面后，充分暴露出肾上极，经辅助孔Trocar（D）置入吸引器或无损伤腹腔镜钳，下压肾脏上极，充分显露出肾上腺区域（图1H）。然后，于肾上腺区找到脂肪与脂肪之间的裂隙，进行钝性游离左肾上腺下极（图

1I），用hem-o-lok夹夹闭并离断肾上腺下极血供及条索后，无损伤腹腔镜钳上挑肾上腺下极，并充分游离周围组织后，快速定位左肾上腺中央静脉（图1J），用hem-o-lok夹结扎阻断并离断左肾上腺中央静脉（图1K）。离断左肾上腺中央静脉后，沿左肾上腺腹侧无血管层面，自下而上游离左肾上腺腹侧（图1L）。再于腰大肌前间隙无血管层面，游离左肾上腺背侧面（图1M），用hem-o-lok夹夹闭左肾上腺上极血供后，用超声刀离断左肾上腺上极血管及条索状组织，并完整切除左肾上腺（图1N），经入镜Trocar取出肾上腺手术标本（图1O），送病理学检查。最后，置入腹腔镜，探查手术创面情况，将气腹压力缓慢下调至3~5 mmHg，若创面仍有活动性出血，予以双极电凝止血，留置后腹腔带负压球引流管，固定引流管，并退出各个Trocar，关闭手术切口。注意事项：处理右侧肾上腺时，先找到脂肪裂隙，用无损伤圆头钝性分离肾上腺下极后，挑起右肾上腺（图1P）；处理右肾上腺中央静脉时，沿下腔静脉“逆流而上，顺藤摸瓜”找到右肾上腺中央静脉（图1Q），其余操作同左侧肾上腺手术。

1.2.3 对照组 采用传统后腹腔镜肾上腺切除术。麻醉方式、患者体位摆放、腹腔镜操作孔、气腹建立流程、腹膜外脂肪清理步骤和超声刀切开肾周筋膜等操作，均与实验组一致。后续操作中，先沿肾上腺腹侧面、背侧面和肾面3个相对无血管的潜在层面，对肾上腺及肾上腺肿瘤进行充分游离，再精准定位肾上腺中央静脉，采用hem-o-lok夹，对该静脉进行夹闭处理后，予以离断。其余操作流程与实验组一致。

1.2.4 术后随访 于术后1和6个月复查。

1.3 观察指标

1.3.1 手术相关指标 包括：手术时间（从手术开始至手术结束的时间）、术中出血量、肾上腺中央静脉识别时间（从手术开始至找到肾上腺中央静脉的时间）、术中输血率、中转开放手术率、术后下床活动时间、肛门排气时间、引流管拔除时间和住院时间。

1.3.2 术中和术后并发症 术中并发症包括：高血压危象、邻近脏器损伤、腹膜穿孔和血管损伤；术后并发症包括：皮下气肿、感染和肾上腺危象。

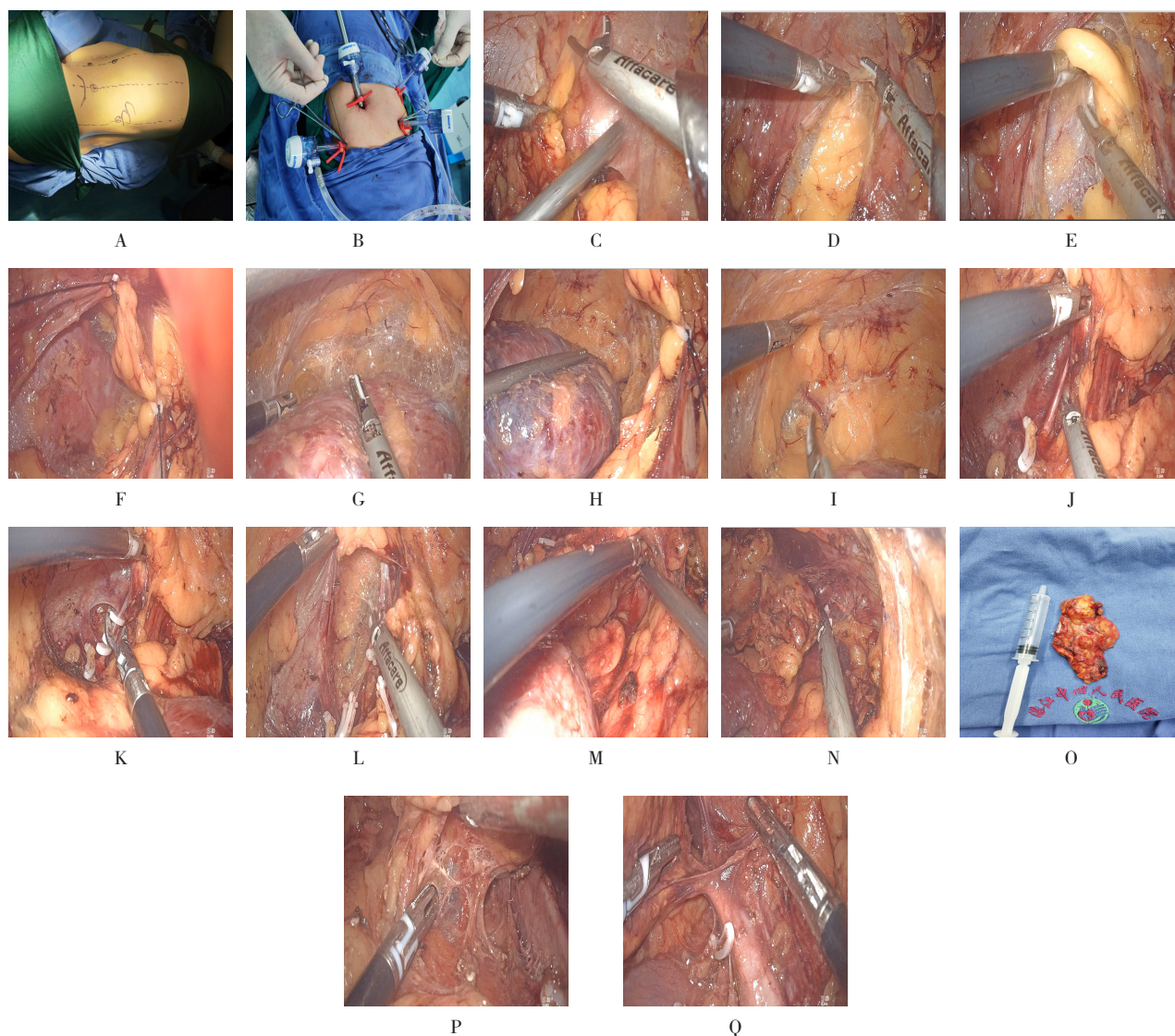


图1 实验组手术步骤

Fig.1 Surgical procedure of the experimental group

1.3.3 随访情况 于术后1和6个月随访,观察局部复发或远处转移等发生情况。

1.4 统计学方法

选用SPSS 23.0统计学软件分析数据。符合正态分布的计量资料以均数±标准差($\bar{x} \pm s$)表示,组间比较采用独立样本t检验;计数资料以例或百分率(%)表示,比较采用 χ^2 检验或者Fisher确切概率法。 $P < 0.05$ 为差异有统计学意义。

2 结果

2.1 两组患者手术相关指标比较

实验组手术时间、肾上腺中央静脉识别时间、术

后下床活动时间、肛门排气时间、引流管拔除时间和住院时间明显短于对照组,术中出血量明显少于对照组,差异均有统计学意义($P < 0.05$)。两组患者术中均无术中输血和中转开放手术。见表2。

2.2 两组患者并发症发生率比较

对照组术中并发症总发生率明显高于实验组,差异有统计学意义($P < 0.05$)。两组患者术后并发症总发生率比较,差异无统计学意义($P > 0.05$)。见表3。

2.3 两组患者的术后随访情况

术后1和6个月随访,所有患者均完成随访,无失访案例。未出现局部复发或远处转移等情况。

表 2 两组患者手术相关指标比较 ($\bar{x} \pm s$)

Table 2 Comparison of surgery-related indicators between the two groups ($\bar{x} \pm s$)

组别	手术时间/min	术中出血量/mL	肾上腺中央静脉识别时间/min	术后下床活动时间/h	肛门排气时间/h	引流管拔除时间/d	住院时间/d
实验组 (n = 40)	93.00±34.61	9.25±15.70	48.90±26.18	7.52±5.09	7.85±5.75	2.63±0.77	3.75±0.87
对照组 (n = 40)	125.90±46.46	19.75±25.08	89.83±41.81	15.51±8.49	17.08±9.00	3.35±1.35	4.45±0.98
t 值	-3.59	-2.24	-5.24	-5.10	-5.46	-2.94	-3.36
P 值	0.001	0.028	0.000	0.000	0.000	0.004	0.001

表 3 两组患者并发症发生率比较 例(%)

Table 3 Comparison of complication rates between the two groups n (%)

组别	术中					术后			
	高血压危象	邻近脏器损伤	腹膜穿孔	血管损伤	总发生率	皮下气肿	感染	肾上腺危象	总发生率
实验组 (n = 40)	0(0.0)	0(0.0)	0(0.0)	0(0.0)	0(0.0)	0(0.0)	0(0.0)	1(2.5)	1(2.5)
对照组 (n = 40)	3(7.5)	1(2.5)	3(7.5)	2(5.0)	9(22.5)	2(5.0)	0(0.0)	2(5.0)	4(10.0)
χ^2 值									0.85
P 值									0.002 [†]

注: †为采用 Fisher 确切概率法。

3 讨论

3.1 腹腔镜治疗肾上腺肿瘤的入路选择

随着腹腔镜微创技术的不断革新和推广应用, 其已在泌尿外科肿瘤领域中被广泛应用。在各类肾上腺疾病中, 肾上腺肿瘤的发病率居首位。目前, 腹腔镜肾上腺切除术已被公认为治疗此类疾病的金标准^[6]。与传统开放手术相比, 腹腔镜下肾上腺切除术具有良好的暴露和精确的局部解剖结构, 且并发症少, 手术时间短, 术后恢复快^[7]。与经腹入路相比, 后腹腔镜入路腹腔镜下肾上腺切除术避免了肠道干扰和其他相关并发症, 有利于肠道功能恢复。然而, 后腹腔镜入路手术方法的操作空间相对较小, 且解剖标志不明确, 这使得手术过程更具有技术挑战性^[8]。此外, 后腹腔镜入路腹腔镜下肾上腺切除术对手术入路的准确性要求更高, 并发症发生率为 3.0% ~ 20.0%^[9]。

3.2 传统经典三层入路法的优缺点

目前, 后腹腔镜入路已在临床普及, 但不同的后腹腔镜入路腹腔镜肾上腺切除术的手术层面方法各有千秋。传统经典三层入路法的优点是: 解剖层次清楚, 可提供清晰的术中视野, 有助于降低初学者的学

习难度, 缩短学习曲线, 但这种方法可能存在以下不足^[10-11]: 1) 游离腹侧面外科层面时, 由于术者经验不足, 术中易出现腹膜穿孔, 增加手术难度, 还易受腹膜外脂肪影响, 特别是对于体形肥胖者, 腹膜外间隙及肾脂肪囊内有大量脂肪异常堆积, 会加剧后腹腔空间局促程度, 分离操作时, 出血风险增加, 手术难度亦相应加大; 对于体形消瘦患者, 肾周脂肪储备不足, 术后肾下垂发生概率上升, 活动后易出现肾区疼痛等不适^[12]; 2) 沿腹面、背面和肾面 3 个无血管外科层面游离, 最后处理肾上腺中央静脉, 手术前期未能及时寻找并合理处置肾上腺中央静脉, 特别是游离肾上腺嗜铬细胞瘤的过程中, 由于术中对肿瘤的挤压, 导致儿茶酚胺分泌增多, 从而增加了术中高血压危象的发生率, 甚至危及患者生命^[13]; 3) 更为关键的是, 因肾上腺中央静脉的生理解剖关系, 右侧肾上腺中央静脉的长度较短, 最后游离和处理时, 极易因术中过度牵拉而导致中央静脉与下腔静脉交界分叉处撕裂, 发生大出血。

3.3 3D 腹腔镜手术在肾上腺肿瘤中的应用现状

腹腔镜手术在肾上腺切除精准手术中的应用有重要的作用。传统的 2D 腹腔镜缺乏层次感, 难以呈现

立体解剖结构,使术者对操作距离的感知减弱,立体视觉丢失,从而增加了操作难度,导致手术耗时过长,可能会增加术中及术后并发症的发生率。尽管机器人手术系统可提供精准的三维解剖视野和精细化操作,但设备价格昂贵,且手术费用偏高,制约了其在临床中的推广应用。在不增加患者医疗费用的基础上,作为能提供高清三维立体视觉的3D腹腔镜手术,其具有空间定位准和深度感觉强的优势,术者可以清晰地辨别解剖结构,避免了各脏器及血管的损伤,处理肿瘤的时候更加自如,降低了手术难度,缩短了术者的学习曲线^[14]。有研究^[15]发现,由有经验的外科医生用3D系统行腹腔镜肾上腺切除术,较2D系统更安全、可行,且术中失血更少,手术时间更短。随着微创外科的迅速发展,外科手术模式向更准确、精细、微创和多信息导向的智能化转变,3D腹腔镜技术也逐步应用于肾上腺疾病的治疗中^[16]。有多项研究^[17-18]证实,后腹腔镜肾上腺切除术的手术难度与诸多因素相关,如:过高的BMI、过大的肾上腺肿瘤、粘连严重的肾上腺周围脂肪、手术史、病理类型和术者水平等。因此,如何最大限度地减轻手术创伤,缩短术中耗时,并加速患者术后康复进程,已成为临床重点关注的问题^[19]。为了实现肾上腺肿瘤患者的精准手术和术后快速康复,本研究探讨了改良新层面法联合后腹腔入路3D腹腔镜下肾上腺切除术治疗肾上腺肿瘤的应用价值,为泌尿外科肾上腺肿瘤患者的精准手术开辟了新的尝试。

3.4 改良新层面法联合后腹腔入路3D腹腔镜下肾上腺切除术治疗肾上腺肿瘤的临床效果

3.4.1 手术效果好 层面外科是相邻脏器和组织间形成的潜在间隙。该解剖间隙内填充了大量疏松结缔组织,且无重要血管走行及分支分布。术者沿无血管层面外科平面进行解剖性手术,可实现手术创面无血化,推动了泌尿外科腹腔镜下腹膜后脏器手术朝精准化、精细化和规范化的方向发展^[20]。随着层面外科理念及3D腹腔镜操作系统的发展,后腹腔镜手术可以精准地解剖该无血管层面,减少邻近器官及血管的损伤,降低手术风险。而后腹腔入路腹腔镜肾上腺切除术可以成功实施的关键操作在于:准确地识别并控制

肾上腺中央静脉,这要求术者熟练辨识并预判肾上腺中央静脉走行,尤其需避免遗漏变异肾上腺中央静脉或造成其损伤。通常情况下,大部分肾上腺静脉具有恒定的静脉回流路径,左侧肾上腺中央静脉先与膈下静脉实现合流,再以直角角度注入左肾静脉,右侧肾上腺中央静脉通过直接汇入的方式连接于下腔静脉。然而,该血管常存在多种解剖学变异类型,增加了腹腔镜肾上腺切除术的操作风险和难度,尤其是对肾上腺肿瘤较大的患者,肾上腺血管变异的风险会增高。因此,全面掌握肾上腺中央静脉的正常及变异情况,以便更好地控制血管,从而降低出血风险^[21]。本研究结果发现,实验组手术时间、肾上腺中央静脉识别时间、术后下床活动时间、肛门排气时间、引流管拔除时间和住院时间明显短于对照组,术中出血量明显少于对照组($P < 0.05$)。这可能与本科采用改良新层面法联合后腹腔入路3D腹腔镜下肾上腺切除术治疗有关。

3.4.2 并发症发生率低 传统后腹腔入路受限于操作空间,处理较大肾上腺肿瘤时难度较大。术中若发生腹膜穿孔,易造成后腹膜腔塌陷,加之肾上腺位置深在,即使进行补救处理,仍会增加手术难度和并发症的发生风险,延长手术时间^[17]。同时,肾周脂肪过多会明显影响术野显露,在小肿瘤及肥胖患者中尤为突出,进一步增加了手术难度和并发症的发生率^[17, 22]。为解决上述问题,本研究对后腹腔入路进行改良,采用新层面法,于肾周脂肪囊与肾包膜之间建立无血管分离平面,在气腹压力与脂肪囊悬吊的共同作用下,有效维持术野稳定,避免脂肪塌陷,可清晰暴露肾脏中上极,早期游离并结扎肾上腺中央静脉,减少了盲目解剖所导致的邻近血管和脏器损伤,降低了腹膜穿孔风险。本研究结果显示,实验组无腹膜穿孔发生,术中并发症总发生率明显低于对照组。手术切除是肾上腺嗜铬细胞瘤唯一的根治手段,但术中儿茶酚胺大量释放,易引发剧烈血压波动,临床风险较高^[23]。CHAMAN等^[24]研究表明,后腹腔入路腹腔镜肾上腺切除术因操作空间狭窄和解剖标志不清晰,更易出现血流动力学不稳定;术中过度挤压肿瘤,可诱发儿茶酚胺大量释放,进而引发高血压危象、心律失

常、脑血管意外和心肌梗死等严重并发症。高血压危象是嗜铬细胞瘤切除术最危险的并发症之一，发生率为51.0%~85.0%，主要与肿瘤牵拉及儿茶酚胺骤升相关^[25]。有研究^[26]证实，术前应用 α 受体阻滞剂，术中早期结扎肾上腺中央静脉并轻柔操作，可有效地预防围手术期严重心脑血管事件。基于此，本研究实验组采用先离断中央静脉后切除肿瘤的策略，术中未出现高血压危象病例。

3.5 改良新层面法联合后腹腔入路3D腹腔镜下肾上腺切除术治疗肾上腺肿瘤的优势

3.5.1 四孔法较易配合 采用四孔法，增加了一个助手辅助操作孔Trocar (D)，术中能较好地配合及暴露手术目标。

3.5.2 建立了新层面法 于肾脏中极外侧缘超声刀钝性+锐性相结合打开肾周脂肪囊，找到肾周脂肪囊与肾包膜之间的无血管外科层面。术中可见一些质地柔软呈白色疏松状的组织位于该解剖层面内，极易分离。向肾上腺上极方向游离，扩大此层面后，悬吊肾周筋膜及脂肪囊，悬吊7号丝线经腋前线、腋后线Trocar操作孔引出体表，再予以血管钳固定并拉紧。然后，沿肾包膜与脂肪囊之间的无血管外科层面，钝性加锐性继续游离扩大层面，并建立拱桥型窗层面，为后续游离肾上腺中央静脉和肾上腺提供了足够的操作空间。

3.5.3 早期精准识别并控制肾上腺中央静脉 该方法可以充分地暴露出肾上腺上极。以肾上腺上极为解剖标志，经Trocar (D)置入吸引器或无损伤腔镜钳，下压肾脏上极后，充分显露出肾上腺区域。于肾上腺区找到脂肪裂隙，进行钝性+锐性游离肾上腺下极，再用hem-o-lok夹夹闭并离断肾上腺下极血供及条索。对于左侧肾上腺肿瘤，可将肾上腺上提后，游离并找到左肾上腺中央静脉。然后，用hem-o-lok夹结扎阻断，并离断左肾上腺中央静脉。对于右侧肾上腺肿瘤，可沿下腔静脉“逆流而上，顺藤摸瓜”，于下腔静脉侧壁精准定位右侧肾上腺中央静脉的汇入位点。该解剖标志为手术中血管结扎的关键参照，予以hem-o-lok夹结扎阻断，并离断右肾上腺中央静脉，明显缩短了术中寻找到肾上腺中央静脉的时间，即使

是遇上肾上腺中央静脉血管变异情况，也能精准解剖游离和处理。

3.5.4 采用“釜底抽薪”逆行切除法切除肾上腺 在处理完肾上腺中央静脉后，提起肾上腺中央静脉远心端断端，在肾上腺上极条索状结缔组织的悬吊固定作用下，沿层面外科依序游离肾上腺腹侧面、背侧面和上极，完整切除肾上腺。该方法减少了术中出血，加快了胃肠道功能的恢复，且缩短了术后引流管拔除时间。

3.5.5 3D腹腔镜手术视野佳 采用的3D腹腔镜手术系统，具有高清三维立体视觉，有空间定位准及深度感觉强的优势，可实现10倍放大的手术操作视野，使术者更直观和清晰地辨别后腹腔解剖结构，快速寻找和建立层面外科，避免了各种脏器及血管的损伤。

3.6 本研究的局限性

本研究未纳入大体积肾上腺肿瘤进行对比分析，此类病例的临床研究价值更高，且本研究为单中心研究，样本量较小。后续拟开展多中心研究，以进一步验证改良新层面法联合后腹腔入路3D腹腔镜下肾上腺切除术在大体积肾上腺肿瘤中的适用性和有效性。

综上所述，改良新层面法联合后腹腔入路3D腹腔镜下肾上腺切除术，精准治疗肾上腺肿瘤是安全、有效的。该术式在不增加患者医疗支出的前提下，通过构建肾周脂肪囊与肾包膜之间的拱桥型窗无血管新层面，有效地解决了后腹腔操作空间狭窄和操作难度大的问题。同时，其可早期快速、精准解剖并控制肾上腺中央静脉，缩短手术时间，减少术中出血，还可降低术中并发症的发生风险，进一步提高了手术治疗的精准性与安全性。值得临床推广应用。

参 考 文 献：

- [1] 王苏贵, 李强, 吴自余, 等. 精准解剖性后腹腔镜技术在肾上腺肿瘤切除术中的临床应用研究[J]. 中国当代医药, 2020, 27(18): 50-52.
- [1] WANG S G, LI Q, WU Z Y, et al. Clinical application study of precise anatomical retroperitoneal laparoscopic technique in adrenal tumorectomy[J]. China Modern Medicine, 2020, 27(18): 50-52. Chinese

- [2] 吉振帅. 肾上腺切除术的微创术式研究进展[J]. 东南国防医药, 2018, 20(5): 540-543.
- [2] JI Z S. Research progress of minimally invasive surgery for adrenalectomy[J]. Military Medical Journal of Southeast China, 2018, 20(5): 540-543. Chinese
- [3] CARLING T, LARUE M. Improved and individualized approach to adrenal surgery[J]. Endocr Relat Cancer, 2025, 32(7): e240296.
- [4] 马中立, 贾占奎, 顾朝辉, 等. 后腹腔镜单层面肾上腺切除术临床价值研究(附298例报告)[J]. 临床泌尿外科杂志, 2016, 31(3): 253-255.
- [4] MA Z L, JIA Z K, GU Z H, et al. Research on retroperitoneal laparoendoscopic single-site adrenalectomy (report of 298 cases)[J]. Journal of Clinical Urology, 2016, 31(3): 253-255. Chinese
- [5] 朱陈辉, 黄长青, 黄海文, 等. 解剖程序化六步法后腹腔镜肾上腺切除术的临床应用[J]. 中国内镜杂志, 2020, 26(4): 72-77.
- [5] ZHU C H, HUANG C Q, HUANG H W, et al. Clinical application research of anatomical and programmed retroperitoneoscopic adrenalectomy by six-step procedure[J]. China Journal of Endoscopy, 2020, 26(4): 72-77. Chinese
- [6] SMITH C D, WEBER C J, AMERSON J R. Laparoscopic adrenalectomy: new gold standard[J]. World J Surg, 1999, 23(4): 389-396.
- [7] VATANSEVER S, NORDENSTRÖM E, RAFFAELLI M, et al. Robot-assisted versus conventional laparoscopic adrenalectomy: results from the EUROCRINE surgical registry[J]. Surgery, 2022, 171(5): 1224-1230.
- [8] ZHAO J H, WU C T, QIU T Y, et al. Establishment and validation of a nomogram for predicting the surgical difficulty of lateral retroperitoneal laparoscopic adrenalectomy[J]. Transl Androl Urol, 2023, 12(1): 9-18.
- [9] TIBERIO G A M, SOLAINI L, ARRU L, et al. Factors influencing outcomes in laparoscopic adrenal surgery[J]. Langenbecks Arch Surg, 2013, 398(5): 735-743.
- [10] 王磊, 李乾, 王苏贵, 等. 优先精准解剖肾上腺中央静脉在后腹腔镜肾上腺切除术中的应用[J]. 中国现代手术学杂志, 2020, 24(4): 307-310.
- [10] WANG L, LI Q, WANG S G, et al. Application of priority precise anatomy of adrenal central vein in retroperitoneal laparoscopic adrenalectomy[J]. Chinese Journal of Modern Operative Surgery, 2020, 24(4): 307-310. Chinese
- [11] 李建, 李庆文, 刘建民, 等. 后腹腔镜下改良单层面法与传统三层法肾上腺肿瘤切除术的临床比较[J]. 蚌埠医学院学报, 2019, 44(9): 1227-1229.
- [11] LI J, LI Q W, LIU J M, et al. Clinical comparison between retroperitoneal laparoscopic modified single-layer adrenalectomy and traditional three-layer adrenalectomy in adrenal mass resection[J]. Journal of Bengbu Medical College, 2019, 44(9): 1227-1229. Chinese
- [12] 王琦, 于德新, 王毅, 等. 膈下静脉在后腹腔镜单层面下左侧肾上腺切除术中的应用价值[J]. 中华腔镜泌尿外科杂志: 电子版, 2018, 12(2): 90-93.
- [12] WANG Q, YU D X, WANG Y, et al. The value of inferior phrenic vein in retroperitoneal laparoscopic left single-site adrenalectomy[J]. Chinese Journal of Endourology: Electronic Edition, 2018, 12(2): 90-93. Chinese
- [13] CONZO G, TARTAGLIA E, GAMBARDELLA C, et al. Minimally invasive approach for adrenal lesions: systematic review of laparoscopic versus retroperitoneoscopic adrenalectomy and assessment of risk factors for complications[J]. Int J Surg, 2016, 28(Suppl 1): S118-S123.
- [14] 文进, 李汉忠, 纪志刚. 35例肾上腺嗜铬细胞瘤/副神经节瘤3D腹腔镜手术分析[J]. 基础医学与临床, 2016, 36(7): 1014-1016.
- [14] WEN J, LI H Z, JI Z G. 3D laparoscopic surgery for adrenal pheochromocytoma/paraganglioma : 35 cases report[J]. Basic and Clinical Medicine, 2016, 36(7): 1014-1016. Chinese
- [15] RODRÍGUEZ-HERMOSA J I, RANEA A, DELISAU O, et al. Three-dimensional (3D) system versus two-dimensional (2D) system for laparoscopic resection of adrenal tumors: a case-control study[J]. Langenbecks Arch Surg, 2020, 405(8): 1163-1173.
- [16] 陈曦, 肖遥. 3D腹腔镜在外科手术中的应用进展[J]. 山东医药, 2019, 59(36): 108-110.
- [16] CHEN X, XIAO Y. Application progress of 3D laparoscopy in surgical operations[J]. Shandong Medical Journal, 2019, 59(36): 108-110. Chinese
- [17] TAN Q, LIN F, HE Y F, et al. A comparative study of retroperitoneal laparoscopic adrenalectomy via intra and extra perinephric fat approaches[J]. BMC Urol, 2025, 25(1): 72.
- [18] CHEN W, FANG Q X, DING S S, et al. The adhesive perinephric fat score is correlated with outcomes of retroperitoneal laparoscopic adrenalectomy for benign diseases[J]. World J Surg, 2022, 46(11): 2687-2694.
- [19] XU B S, LENG F G, FU B, et al. De Novo coupled use of central-vein isolation and tubeless treatment in laparoscopic adrenalectomy[J]. Surg Pract Sci, 2023, 13: 100164.
- [20] 梅傲冰, 邱剑光, 贾本忠. 肾周筋膜及间隙解剖与腔镜外科研究进展[J]. 中国临床解剖学杂志, 2012, 30(6): 712-714.
- [20] MEI A B, QIU J G, JIA B Z. Research progress of perirenal fascia and space anatomy and endoscopic surgery[J]. Chinese Journal of Clinical Anatomy, 2012, 30(6): 712-714. Chinese

- [21] HU D L, ZHU D, ZHANG Y G, et al. Experience in identifying the variant adrenal venous anatomy during modified retroperitoneoscopic adrenalectomy[J]. *J Minim Access Surg*, 2021, 17(2): 175-179.
- [22] HU M X, CAI W C, CHEN Y P, et al. The modified retroperitoneal laparoscopic adrenalectomy overcomes adhesive periadrenal fat and achieves superior outcomes than classical approach: a retrospective study[J]. *BMC Urol*, 2025, 25(1): 143.
- [23] ZHANG M, WANG H, GUO F R, et al. Retroperitoneal laparoscopic adrenalectomy versus transperitoneal laparoscopic adrenalectomy for pheochromocytoma: a systematic review and Meta-analysis[J]. *Wideochir Inne Tech Maloinwazyjne*, 2023, 18(1): 11-19.
- [24] CHAMAN BAZ A H, VAN DE WAL J, WILLEMS S A A, et al. Impact of surgical technique on hemodynamic instability in patients with pheochromocytoma: a single-centre retrospective cohort study[J]. *Surg Endosc*, 2025, 39(7): 4166-4176.
- [25] YANG M, KANG C, ZHU S. Effects of epidural anesthesia in pheochromocytoma and paraganglioma surgeries: a protocol for systematic review and Meta-analysis[J]. *Medicine (Baltimore)*, 2022, 101(47): e31768.
- [26] SCHOLTEN A, VRIENS M R, CROMHEECKE G J E, et al. Hemodynamic instability during resection of pheochromocytoma in MEN versus non-MEN patients[J]. *Eur J Endocrinol*, 2011, 165(1): 91-96.

(彭薇 编辑)

本文引用格式:

朱陈辉, 黄长青, 黄海文, 等. 改良新层面法联合后腹腔入路3D腹腔镜下肾上腺切除术在治疗肾上腺肿瘤精准手术中的应用价值[J]. *中国内镜杂志*, 2026, 32(4): 28-36.

ZHU C H, HUANG C Q, HUANG H W, et al. Application value of modified new plane method combined with retroperitoneal approach 3D laparoscopic adrenalectomy in precision surgery for adrenal tumors[J]. *China Journal of Endoscopy*, 2026, 32(4): 28-36. Chinese