

DOI: 10.12235/E20240551

文章编号: 1007-1989 (2025) 05-0084-05

多镜联合·临床研究

腹腔镜联合电切镜膀胱憩室切除术的应用效果 (附9例报告)

王超, 郑美霞, 张荣远, 张世卿, 于大鹏, 邢磊, 贾宽, 吕川, 于跃海

(济宁市第一人民医院 泌尿外科, 山东 济宁 272011)

摘要: **目的** 探讨经尿道电切镜下膀胱憩室内置入输尿管导管, 以指引腹腔镜膀胱憩室切除术的手术技巧及其临床应用价值。**方法** 选取2018年12月—2024年5月该院收治的经腹腔镜膀胱外入路行腹腔镜联合电切镜下膀胱憩室切除术的患者9例。憩室均为单发, 最大直径5.0~8.5 cm, 中位最大直径为6.40 (5.70, 7.40) cm。其中, 3例患者合并前列腺增生, 同期行经尿道等离子前列腺切除术; 1例患者同时合并前列腺增生和膀胱结石, 同期行经尿道等离子前列腺切除术和膀胱取石术; 2例因憩室直接累及输尿管口, 行输尿管再植术; 1例因同侧输尿管开口毗邻憩室入口, 行输尿管镜双J管置入术。**结果** 9例患者手术均成功。手术时间85~345 min, 中位手术时间为160.00 (120.00, 317.50) min; 术中出血量为10~300 mL, 中位出血量为20.00 (10.00, 150.00) mL; 无邻近脏器损伤。术后引流管拔除时间为1~3 d, 术后留置尿管7~10 d, 均未出现尿外渗。随访3~12个月, 无复发和肾积水发生。**结论** 借助电切镜向膀胱憩室内放置输尿管导管指引腹腔镜下膀胱憩室切除术, 具有创伤小、出血少和恢复快等优势, 是治疗膀胱憩室的有效措施。

关键词: 膀胱憩室; 膀胱憩室切除术; 腹腔镜; 电切镜; 输尿管导管

中图分类号: R694

Application effect of combination treatment of laparoscope and resectoscope for bladder diverticula (report of 9 cases)

Wang Chao, Zheng Meixia, Zhang Rongyuan, Zhang Shiqing, Yu Dapeng,

Xing Lei, Jia Kuan, Lü Chuan, Yu Yuehai

(Department of Urology, Jining No.1 People's Hospital, Jining, Shandong 272011, China)

Abstract: Objective To evaluate the surgical technique and clinical value of laparoscopic bladder diverticulectomy guided by inserting ureteral catheters into the diverticulum under plasmakinetic resectoscope. **Methods** From December 2018 to May 2024, 9 patients underwent laparoscopic bladder diverticulectomy in combination with resectoscope. Each patient had a solitary bladder diverticulum with a median maximum diameter of 6.40 (5.70, 7.40) cm (range: 5.0~8.5 cm). Among the 9 patients, 3 patients had concurrent benign prostatic hyperplasia (BPH) and simultaneously underwent transurethral plasmakinetic resection of the prostate; 1 patient had concurrent both BPH and bladder calculi, requiring simultaneously underwent plasmakinetic resection of the prostate and bladder calculi removal; 2 patients required ureteral reimplantation as the diverticulum was directly involving the ureteral orifice; 1 case underwent ureteroscopic double-J stent implantation because the opening of the ipsilateral ureter was adjacent to the entrance of the diverticulum. **Results** Bladder diverticulectomy was successfully performed in the all patients. Median operative time was 160.00 (120.00, 317.50) min (range:

收稿日期: 2024-09-13

[作者简介] 王超与郑美霞为共同第一作者

85~345 min). Median estimated blood loss was 20.00 (10.00, 150.00) mL (range: 10~300 mL). No iatrogenic injuries to adjacent organs were observed. Pelvic drains were removed 1~3 d postoperatively, with no urine leakage. Urinary catheters were maintained for 7~10 d after operation. Follow-up at 3~12 months showed no recurrence or hydronephrosis in any of the patients. **Conclusion** Laparoscopic resection of bladder diverticula guided by ureteral catheter placed into bladder diverticula by means of resectoscope has the advantages of less trauma, less bleeding and faster recovery, and is an effective measure for the treatment of bladder diverticula.

Keywords: bladder diverticula; bladder diverticulectomy; laparoscope; resectoscope; ureteral catheter

随着腹腔镜手术技术的日益成熟和广泛应用,近年来新的治疗思路不断涌现,绝大多数泌尿外科疾病可以采用微创方法进行治疗,且治疗效果满意。目前,膀胱憩室切除术已从传统的开放手术发展至经尿道内镜手术、常规腹腔镜手术和机器人辅助腹腔镜手术^[1-6]。其中,腹腔镜手术具有创伤小、恢复快和出血少等优点,已被越来越多的患者接受^[7]。本研究选取自2018年12月以来,于本院行腹腔镜联合电切镜下(“双镜”联合)膀胱憩室切除术的患者9例,疗效均满意。现报道如下:

1 资料与方法

1.1 一般资料

选取2018年12月—2024年5月由本院同一术者实施完成的腹腔镜联合电切镜下膀胱憩室切除术9例。其中,男5例,女4例;年龄56~76岁,中位年龄为64.00(60.00, 71.00)岁;体重指数(body mass index, BMI) 19.49~31.14 kg/m²,中位BMI为25.39(21.37, 25.76) kg/m²。所有患者均为单发憩室,最大直径5.0~8.5 cm,中位数为6.40(5.70, 7.40) cm;憩室位于左、右侧后壁各3例,左、右侧壁各1例,顶后壁1例。3例合并前列腺增生的男患者,同期行经尿道等离子前列腺切除术;1例同时合并前列腺增生和膀胱结石的男患者,同期行经尿道等离子前列腺切除术和膀胱取石术;2例因憩室直接累及输尿管口的男患者(包含1例同时合并前列腺增生和膀胱结石的患者),行右侧输尿管再植术;1例因同侧输尿管开口毗邻憩室入口的女患者,左侧行输尿管镜双J管置入术。膀胱憩室术前CT见图1。本研究经医院伦理委员会审批通过。

1.2 手术方法

1.2.1 术前准备 术前清洁肠道,进行充分的肠道准备;入手术室前留置胃管。行全身麻醉,患者取仰卧截石位,头低足高15°~25°,放置肩托,臀部垫

软垫。常规消毒术野后,铺单。

1.2.2 电切镜下膀胱憩室定位 经尿道置入奥林巴斯等离子电切镜,用生理盐水充盈膀胱和憩室,观察膀胱憩室位置、大小,以及憩室颈与输尿管口的位置关系(图2A)。输尿管口紧邻憩室的,于输尿管镜下留置F 4.8双J管。在直视下将电切镜鞘充分置入憩室内,然后,退出电切镜和手柄,保留电切镜鞘在憩室内,沿内鞘同时置入4根F 5输尿管导管,尽可能地往憩室内送入,并在腔内环行盘旋,退出镜鞘后,将尿道口外的输尿管导管予以固定;经尿道再次置入电切镜,以观察输尿管导管在憩室腔内的盘绕情况,见位置良好(图2B)后,用环状或针状电极环从憩室颈向深层电切(逐层加深但不穿透),留置三

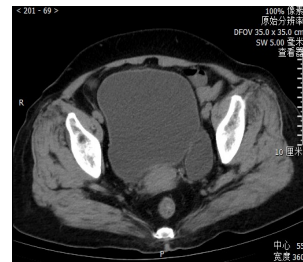
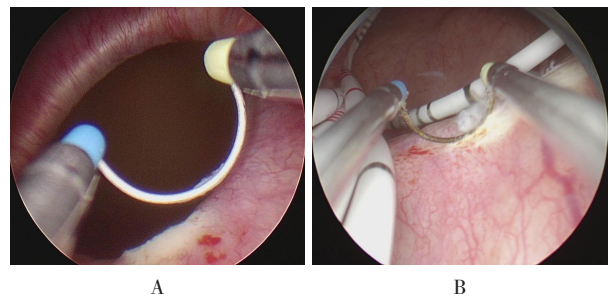


图1 术前CT所示

Fig.1 Imaging of preoperative CT



A: 等离子电切镜下所见憩室; B: 电切镜下见憩室内放置的输尿管导管。

图2 电切镜下膀胱憩室定位

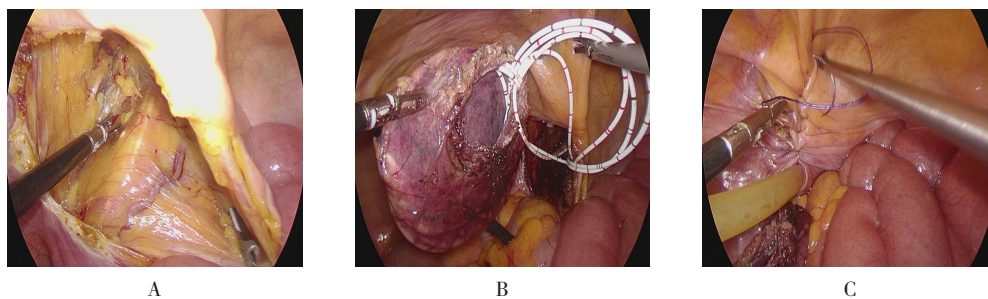
Fig.2 Location of bladder diverticulum under resectoscope

腔F 18尿管后，退出电切镜。

1.2.3 腹腔镜下膀胱憩室切除术 在脐下缘做长约1 cm的纵行切口，穿刺气腹针并建立气腹，放置10 mm套管并接气腹机，压力设定在12 mmHg，置入30°腹腔镜。在腹腔镜监视下，于脐下方3 cm和腹直肌外侧缘左右两侧，分别穿刺5和12 mm套管，于憩室侧髂前上棘内上方2 cm处穿刺5 mm套管，作为助手操作孔。经三腔尿管充生理盐水200~250 mL，使膀胱处于半充盈状态，根据术前CT和电切镜所见判断憩室大致位置后，用超声刀切开憩室所在侧的腹膜，再采用钝锐性结合的方法向深层分离，逐层切开包绕在憩室外部的组织，松解憩室壁外围使其张力减轻，然后逐渐显现输尿管导管盘旋撑开的憩室（图3A）。提起憩室壁，略加分离，即可见先前电切的憩室颈薄弱处渗出的生理盐水，切开该破损处，可见憩

室腔内盘旋的输尿管导管和膀胱腔，沿憩室颈环形切除（图3B），切除过程中注意保护输尿管，沿尿道退出输尿管导管后，将标本置入用手套自制的标本袋内。用1-0 Quill™倒刺线全层缝合膀胱壁，以关闭膀胱裂口（注意需黏膜对黏膜缝合），再向膀胱内注入盐水200 mL，观察无明显外渗后，可放置盆腔引流管，用2-0 Quill™倒刺线关闭切开的腹膜（图3C），扩大脐部下方切口并取出标本，最后缝合关闭各切口。

1.2.4 术中情况处理 合并前列腺增生者，继续行等离子前列腺电切术；合并膀胱结石者，术中经憩室颈口将结石一并取出；若输尿管（口）紧邻憩室颈，或者憩室壁与盆段输尿管粘连，为避免误伤输尿管，需游离输尿管至远端切断，将末端管腔纵行劈开外翻，用4-0可吸收线缝合做成乳头状后，再行输尿管膀胱再植吻合。



A: 切开憩室大致位置的腹膜，隐约可见憩室腔内盘曲的输尿管导管；B: 完整切除憩室后，可见输尿管导管将憩室壁保持撑开状态；C: 关闭腹膜，留置盆腔引流管。

图3 腹腔镜下膀胱憩室切除术

Fig.3 Laparoscopic resection of bladder diverticula

2 结果

2.1 手术情况

所有患者均成功完成手术，无1例中转开放；手术时间85~345 min，中位时间160.00（120.00，317.50）min。

2.2 术中情况

术中出血量10~300 mL，中位出血量20.00（10.00，150.00）mL；术中无临近脏器损伤。

2.3 术后情况

术后盆腔引流管拔除时间为1~3 d，术后留置尿管时间为7~10 d，均未出现尿外渗；术后住院时间为3~7 d。术后3个月拔除输尿管双J管。

2.4 随访情况

随访3~12个月，9例患者均未复发，无1例出现肾积水。

3 讨论

3.1 膀胱憩室的临床治疗方法

临床上膀胱憩室较为多见，其是膀胱黏膜通过薄弱的膀胱壁向外膨出形成的囊袋样结构，分为先天性和继发性两种^[8-9]。体积较小的憩室一般不需手术，较大的憩室常易继发顽固的泌尿系感染、肉眼血尿和膀胱结石，严重者甚至发生憩室内肿瘤，需手术切除并解除下尿路梗阻。随着腹腔镜技术的飞速发展，目前，绝大多数膀胱憩室传统开放手术已被腹腔镜手术

所替代^[7],尤其是近年来随着达芬奇手术机器人的引入,机器人辅助腹腔镜手术在国外已经被用于治疗膀胱憩室^[10-11];但在国内,鉴于机器人手术设备医院不常有,以及从卫生经济学角度考虑,机器人辅助手术目前不适用于膀胱憩室切除术。

3.2 腹腔镜联合电切镜置管行膀胱憩室切除的优势

根据憩室位置、大小、数目,以及憩室壁与周围组织是否粘连及合并肿瘤等,腹腔镜膀胱憩室切除可分为经膀胱外、经膀胱和经憩室三种途径^[11]。采用经膀胱外途径存在两大关键点:如何精准定位并快速找到憩室,以及如何避免损伤输尿管(口)。针对以上问题,国内外多位学者^[12-17]报道了不同手术策略。其中,采用腹腔镜联合膀胱镜的“双镜联合”策略,易于普及,该方法的普遍做法是:术中借助膀胱镜冷光源实时指引,快速找到并切除憩室,但需同时具有膀胱镜和腹腔镜这两套摄像系统,且需多人配合实施。笔者的做法是:采用同一手术体位,一次性消毒铺单,术中借助电切镜向憩室腔内留置4根普通的输尿管导管,以撑开憩室壁,并保持一定张力,便于腹腔镜下经膀胱外辨认憩室轮廓,可快速定位憩室,不需过多分离膀胱周围组织,且不需反复切换摄像系统,大大地节省了手术时间。

3.3 经腹腔和经腹膜外两种途径腹腔镜下膀胱憩室切除的优缺点

腹腔镜下膀胱憩室切除术分为:经腹腔和经腹膜外两种途径,两者各有优缺点:前者手术时操作空间大,腹内脏器解剖标志清晰,更利于切除憩室和缝合膀胱壁;后者对腹腔脏器干扰少,术中和术后发生的渗血和尿外渗不会进入腹腔,减少了潜在的肠粘连。在临床工作中,选择何种手术入路,需根据术者习惯、既往有无腹腔或盆腔手术史,以及患者体型特点等决定。但经腹膜外途径需要进入耻骨后间隙,对膀胱前壁游离范围较广,而寻找位于膀胱后壁或后外侧壁的憩室时常较为困难,尤其是术中辨认输尿管存在难度,易造成误损伤。而笔者选用经腹腔途径,术中根据憩室大致位置,仅切开憩室所在侧的腹膜,游离范围相对局限,且更具有针对性,对膀胱周围组织手术副损伤更少,寻找憩室更精准和快捷。

3.4 笔者的体会

在进行腹腔镜联合电切镜治疗膀胱憩室时,笔者有

以下体会:1)借助电切镜可观察憩室位置、大小、数目,以及有无合并膀胱结石和憩室肿瘤;对于男性患者,可观察前列腺体积大小和有无膀胱出口梗阻,如果输尿管口紧邻憩室颈,可留置双J管;遇到切除憩室或缝合膀胱裂口难以避开输尿管时,则行输尿管膀胱再植术以防输尿管损伤;2)术中经电切镜鞘向憩室腔内充分置入输尿管导管,所有导管需同时置入并盘绕2至3个环,于腹腔镜下随着憩室壁外的束缚组织被分离松解,由输尿管导管环状盘旋撑开的憩室轮廓很容易被辨认;3)借助术前CT和电切镜观察到憩室的位置,腹腔镜下仅切开憩室所在位置附近的腹膜,不建议过多游离膀胱壁,从而减少对膀胱周围组织的干扰;4)在游离憩室时,膀胱处于半充盈状态,更有利于游离;5)缝合关闭腹膜,将创面与腹腔隔开,可避免尿外渗,降低潜在的肠粘连风险;6)术中是否同时切除前列腺,应结合患者年龄、体质和前列腺体积大小等综合考虑,对于前列腺体积大于100 mL、高龄和心肺功能差者,建议先行前列腺电切,3至4周后再行膀胱憩室切除^[10]。

3.5 本研究的局限性

本研究样本量较少,且未进行统计学分析。另外,“双镜”联合手术步骤较多,如果术中同时行前列腺切除并处理膀胱结石,会延长手术时间,增加手术风险,有待今后进一步优化手术流程。

综上所述,腹腔镜联合电切镜切除膀胱憩室,借助廉价的输尿管导管支撑憩室壁,可快速找到憩室,且便于分离;与开放手术相比,对膀胱壁和周围组织不需过多游离,具有创伤小、出血少和恢复快等优势,是一种安全且巧妙的微创手术方法,是治疗膀胱憩室的一种有效措施。

参 考 文 献 :

- [1] ORANDI A. Transurethral fulguration of bladder diverticulum: new procedure[J]. Urology, 1977, 10(1): 30-32.
- [2] PHAM K N, JELDRES C, HEFTY T, et al. Endoscopic management of bladder diverticula[J]. Rev Urol, 2016, 18(2): 114-117.
- [3] PACELLA M, TESTINO N, MANTICA G, et al. Transurethral endoscopic approach for large bladder diverticula: evaluation of a large series[J]. Arch Ital Urol Androl, 2019, 91(3): 174-176.
- [4] PARRA R O, JONES J P, ANDRUS C H, et al. Laparoscopic diverticulectomy: preliminary report of a new approach for the treatment of bladder diverticulum[J]. J Urol, 1992, 148(3):

- 869-871.
- [5] MMEJE C, MICHI E, PARRA R. Robotic-assisted laparoscopic bladder diverticulectomy and concomitant ureteral re-implantation: initial clinical experience[J]. *J Robot Surg*, 2008, 2(4): 265-267.
- [6] EYRAUD R, LAYDNER H, AUTORINO R, et al. Robot-assisted laparoscopic bladder diverticulectomy[J]. *Curr Urol Rep*, 2013, 14(1): 46-51.
- [7] SILAY M S, KOH C J. Management of the bladder and calyceal diverticulum: options in the age of minimally invasive surgery[J]. *Urol Clin North Am*, 2015, 42(1): 77-87.
- [8] POWELL C R, KREDER K J. Treatment of bladder diverticula, impaired detrusor contractility, and low bladder compliance[J]. *Urol Clin North Am*, 2009, 36(4): 511-525.
- [9] UÇAN A B, ŞENCAN A. Large congenital bladder diverticula in children[J]. *Urologia*, 2022, 89(3): 469-473.
- [10] GIANNARINI G, ROSSANESE M, MACCHIONE L, et al. Robot-assisted bladder diverticulectomy using a transperitoneal extravesical approach[J]. *Eur Urol Open Sci*, 2022, 44: 162-168.
- [11] LIU S, PATHAK R A, HEMAL A K. Robot-assisted laparoscopic bladder diverticulectomy: adaptation of techniques for a variety of clinical presentations[J]. *Urology*, 2021, 147: 311-316.
- [12] 徐亚文, 陈玢岫, 许凯, 等. 靶向指引腹腔镜膀胱憩室切除术[J]. *中国内镜杂志*, 2015, 21(9): 986-988.
- [12] XU Y W, CHEN B S, XU K, et al. Laparoscopic bladder diverticulectomy with target guide[J]. *China Journal of Endoscopy*, 2015, 21(9): 986-988. Chinese
- [13] ASHTON A, SOARES R, KUSUMA V R M, et al. Robotic-assisted bladder diverticulectomy: point of technique to identify the diverticulum[J]. *J Robot Surg*, 2019, 13(1): 163-166.
- [14] 孙博, 刘川海, 侯备, 等. 膀胱镜下注射吲哚菁绿指引腹膜外途径腹腔镜膀胱憩室切除术 3 例[J]. *微创泌尿外科杂志*, 2021, 10(6): 399-401.
- [14] SUN B, LIU C H, HOU B, et al. Laparoscopic extraperitoneal bladder diverticulectomy guided by injection of indocyanine green under cystoscope: 3 cases report[J]. *Journal of Minimally Invasive Urology*, 2021, 10(6): 399-401. Chinese
- [15] MOORE C R, SHIRODKAR S P, AVALLONE M A, et al. Intravesical methylene blue facilitates precise identification of the diverticular neck during robot-assisted laparoscopic bladder diverticulectomy[J]. *J Laparoendosc Adv Surg Tech A*, 2012, 22(5): 492-495.
- [16] REBOUÇAS R B, MONTEIRO R C, DE SOUZA T N S, et al. Laparoscopic bladder diverticulectomy assisted by cystoscopic transillumination[J]. *Int Braz J Urol*, 2014, 40(2): 281-282.
- [17] MACEJKO A M, VIPRAKASIT D P, NADLER R B. Cystoscopy- and robot-assisted bladder diverticulectomy[J]. *J Endourol*, 2008, 22(10): 2389-2391.

(彭薇 编辑)

本文引用格式:

王超, 郑美霞, 张荣远, 等. 腹腔镜联合电切镜膀胱憩室切除术的应用效果(附 9 例报告)[J]. *中国内镜杂志*, 2025, 31(5): 84-88.

WANG C, ZHENG M X, ZHANG R Y, et al. Application effect of combination treatment of laparoscope and resectoscope for bladder diverticula (report of 9 cases)[J]. *China Journal of Endoscopy*, 2025, 31(5): 84-88. Chinese