

DOI: 10.12235/E20240546

文章编号: 1007-1989 (2025) 04-0074-06

技术创新·论著

经Laennec膜左侧肝实质优先入路结合“APR三角” 在腹腔镜解剖性中央肝段切除中的应用

高胜强, 姜静华, 罗建生, 俞世安, 於敏

(浙江大学医学院附属金华医院 肝胆胰外科, 浙江 金华 321000)

摘要: 目的 探讨经Laennec膜左侧肝实质优先入路结合“APR三角”在腹腔镜解剖性中央肝段切除术中应用的安全性和临床疗效。**方法** 回顾性分析2023年1月—2024年6月于该院行腹腔镜解剖性中央肝段切除术的24例患者的临床资料, 患者均采用经Laennec膜左侧肝实质优先入路结合“APR三角”切除。统计分析手术时间、术中出血量、术后并发症和住院时间等。**结果** 24例患者均完成腹腔镜解剖性中央肝段切除术, 无围手术期死亡病例。手术时间为95~295 min, 平均为(210.2±75.6) min, 术中出血量为150~1 100 mL, 平均为(358.9±118.4) mL, 无术中输血和中转开腹。术后4~10 d拔除腹腔引流管, 平均为(5.5±0.5) d, 术后住院时间为5~16 d, 平均为(7.5±1.5) d。术后出现Clavien-Dindo I级和II级并发症5例, 包括4例腹腔积液和1例胸腔积液。术后病理均为肝细胞肝癌。对于肝恶性肿瘤患者, 术后随访1个月至1年6个月, 随访期内患者均存活, 肿瘤复发2例。**结论** 采用经Laennec膜左侧肝实质优先入路结合“APR三角”在腹腔镜解剖性中央肝段切除中是安全可行的。值得临床推广应用。

关键词: APR三角; Laennec膜; 左侧; 肝中叶切除术; 解剖性肝切除

中图分类号: R735.7

Application of Laennec membrane left side hepatic parenchymal transection-first approach combined with APR triangle in laparoscopic anatomical central hepatectomy

Gao Shengqiang, Jiang Jinghua, Luo Jiansheng, Yu Shian, Yu Min

(Department of Hepatobiliary and Pancreatic Surgery, Jinhua Hospital Affiliated to Zhejiang University School of Medicine, Jinhua, Zhejiang 321000, China)

Abstract: Objective To investigate the safety and clinical efficacy of the Laennec membrane left side hepatic parenchymal transection-first approach combined with APR triangle in laparoscopic anatomical central hepatectomy. **Methods** 24 patients underwent laparoscopic anatomical central hepatectomy via Laennec membrane left side hepatic parenchymal transection-first approach combined with APR triangle from January 2023 to June 2024 were selected. Statistical analysis of patients with operation time, intraoperative blood loss, postoperative complications, and postoperative hospital stay. **Results** All the 24 patients underwent laparoscopic anatomical central hepatectomy without perioperative death. The operation time was (210.2±75.6) minutes (range: 95~295 min), and the intraoperative blood loss was (358.9±118.4) mL (range: 150~1 100 mL). There was no intraoperative blood transfusion and no conversion to open surgery. The abdominal drainage tube was removed on the average of (5.5±0.5) d (range: 4~10 d) after operation, and the average postoperative hospital stay was (7.5±1.5) d (range:

收稿日期: 2024-09-11

[通信作者] 於敏, E-mail: yuminzxy@163.com

5~16 d)。There were 5 cases of Clavien-Dindo grade I and II complications, including 4 cases of abdominal effusion and 1 case of pleural effusion. Postoperative pathology: all patients were hepatocellular carcinoma. Patients with liver malignant tumor were followed up for 1 month to 1.5 years. All the patients survived during the follow-up period, and 2 patients had tumor recurrence. **Conclusion** For central hepatic segment tumors, laparoscopic anatomical central hepatectomy can be performed using the left hepatic parenchyma via Laennec membrane priority approach combined with APR triangle method, which is safe and feasible.

Keywords: APR triangle; Laennec membrane; left side; central hepatectomy; anatomical hepatectomy

随着腹腔镜肝脏外科技术和器械的进步, 腹腔镜肝切除的适应证也在逐步扩大, 肝中叶切除 (Couinaud 分段: IV 段 + V 段 + VIII 段) 因为手术难度大、操作风险高和术中涉及一些重要管道, 曾被认定为手术的“禁区”^[1]。但目前, 腹腔镜肝中叶切除已经在一些大型的医疗中心开展。“APR三角”是由右前肝蒂 (anterior pedicle, AP)、右后肝蒂 (posterior pedicle, PP) 和肝右静脉 (right hepatic vein, RHV) 组成, 该三角空间立体, 其3条边不在一个平面上。“APR三角”对于临床行解剖性右肝切除具有指导意义。本研究采用经 Laennec 膜左侧肝实质优先入路结合“APR三角”行腹腔镜解剖性中央肝段切除, 取得了满意的临床疗效。现报道如下:

1 资料与方法

1.1 一般资料

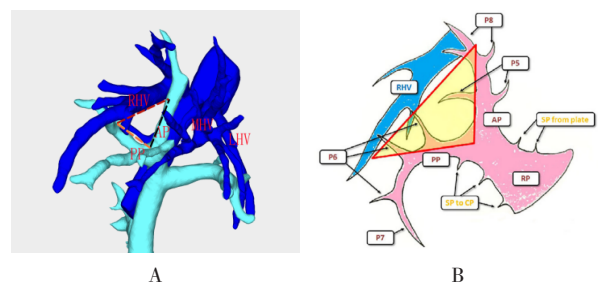
回顾性分析 2023 年 1 月—2024 年 6 月本院 24 例接受腹腔镜解剖性中央肝段切除术治疗, 且术中选择经 Laennec 膜左侧肝实质优先入路结合“APR三角”切除的患者的临床资料。其中, 男 14 例, 女 10 例; 年龄 44~78 岁, 平均 (66.3 ± 11.1) 岁; 肝硬化 10 例, 乙肝 13 例。肿瘤最大径 3.8~11.2 cm, 平均 (7.5 ± 3.7) cm。

1.2 方法

1.2.1 术前检查 术前所有患者行全腹部增强 CT 检查和三维重建, 以充分了解肝脏的主要血管, 包括: 脐裂静脉 (umbilical fissure vein, UFV)、肝左静脉 (left hepatic vein, LHV)、肝中静脉 (middle hepatic vein, MHV)、RHV、AP、PP、P4b (S4b 段的肝蒂) 和 P4a (S4a 段的肝蒂) 的走行。

1.2.2 手术方法 肝脏“APR三角”解剖示意图见图 1。麻醉成功后, 采取头高脚低位, 于脐下置入戳卡作为观察孔, 采用“V”字形 5 孔法布局。腹腔镜进入腹腔后, 探查整个腹腔, 注意观察网膜和腹壁上

有无转移病灶, 探查肝脏肿瘤所在位置, 用术中 B 超探查整个肝脏, 观察有无子灶, 同时, 在肝脏表面标记出 RHV 的走行, RHV 末端是由肝 5 段背侧静脉 (dorsal vein of liver segment 5, V5d) 和肝 6 段静脉 (vein of liver segment 6, V6) 汇合形成, 在超声下显示成“鲨鱼鳍”样标志。用超声刀离断肝圆韧带、镰状韧带和冠状韧带, 显露出第二肝门部, 不用游离右肝周围的韧带, 保持肝脏原位, 可以避免反复翻动肝脏, 引起肿瘤的播散, 然后, 打开小网膜囊, 在第一肝门处放置阻断带 (16 号 T 管)。在肝圆韧带右侧劈开肝实质 (图 2A)。沿着矢状部继续劈开肝实质, 可以显露出 P4b, 一般 P4b 有多支, 其与肝实质之间有 Laennec 膜, 注意在膜内解剖, 不要进入 P4b 鞘内, 术中逐个结扎, 以离断 P4b 支 (图 2B)。进一步向上解剖可显露出 P4a, 术中结扎并离断 P4a 支 (图 2C)。然后, 沿矢状部往上, 继续离断肝实质, 可暴露出 UFV, 再沿 UFV 表面的 Laennec 膜继续向头侧游离, 可显露出 MHV (图 2D)。需要注意的是: 仅有部分患者有 UFV, 对于没有 UFV 的患者, 则沿矢状部一直解剖到 MHV 根部。在第一肝门部沿肝门板表面的 Laennec 膜充分显露出“APR三角”区域中的 AP 和 PP (图 2E)。先用丝线悬吊 AP



A: 术前三维重建“APR三角”; B: 肝脏“APR三角”示意图。

图1 肝脏“APR三角”解剖示意图

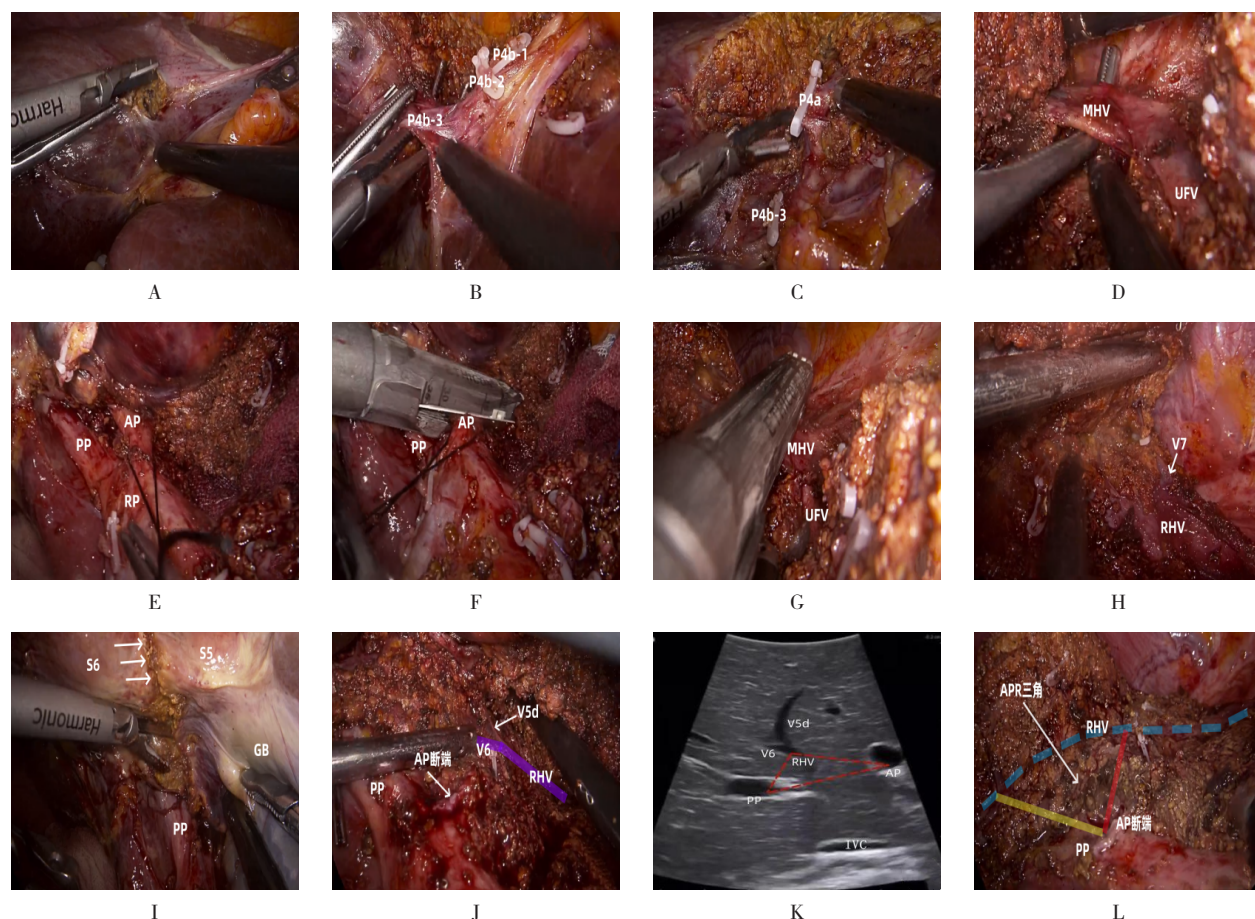
Fig.1 Anatomical diagram of the “APR triangle” of the liver

支，紧接着用切割闭合器离断AP（图2F），再用切割闭合器离断MHV（图2G）。继续向后解剖，可显露出RHV，沿着RHV表面的Laennec膜由头端向足侧游离，显露出RHV的分支（图2H）。这时候可见V7分支，顺着RHV表面的Laennec膜，从头侧向足侧解剖肝实质，从足侧沿缺血线标记处右前叶与右后叶的界限，离断肝脏S5和S6的肝实质（图2I）。以RHV为标记头尾侧相结合的方法，离断右肝前叶和右肝后叶之间的肝实质，在RHV的末端可分离出

V6和V5d，离断V5d保留V6（图2J）。V5d和V6在B超下呈“鲨鱼鳍”样解剖标志（图2K）。完整切除肝脏中段后，将标本放入标本袋中，检查创面如有渗血，采用双极电凝止血。切除术后的肝脏创面可看出“APR三角”区域（图2L）。

1.3 术后随访

术后第1个月回院复查腹部CT，然后每隔3个月回院门诊复查肝胆胰B超、腹部增强CT，检查肿瘤学标志物。随访截止时间为2024年6月。



V7为肝7段静脉；GB为胆囊（gallbladder）；IVC为下腔静脉（inferior vena cava）；A：于肝圆韧带右侧劈开肝实质；B：显露并离断P4b；C：显露并离断P4a；D：沿矢状部往上离断肝实质，暴露出UFV，再沿UFV表面的Laennec膜继续向头侧游离，可显露出MHV；E：沿肝门板表面的Laennec膜充分显露出“APR三角”；F：用切割闭合器离断AP支；G：用切割闭合器离断MHV；H：沿RHV表面的Laennec膜由头端向足侧游离显露出RHV；I：沿缺血线标记处右前叶与右后叶的界限，离断肝脏S5和S6的肝实质；J：以RHV为标记，头尾段结合离断右肝前叶和右肝后叶之间的肝实质，并离断V5d，保留V6；K：术中超声探查“APR三角”区域（红色三角形），可见V6与V5d汇合形成RHV的“鲨鱼鳍”标志；L：肝中叶切除术后的肝脏创面，可看出“APR三角”区域。

图2 经Laennec膜左侧肝实质优先入路结合“APR三角”在腹腔镜解剖性中央肝段切除中的手术过程

Fig.2 Surgical process of laparoscopic anaphylactic central hepatic segment resection through the Laennec membrane with a left hepatic parenchyma priority approach combined with the APR triangle

2 结果

2.1 手术情况

所有患者均顺利完成手术。住院期间无死亡病例发生。手术时间为95~295 min,平均为(210.2±75.6) min;术中出血量为150~1 100 mL,平均为(358.9±118.4) mL;术中第一肝门阻断时间为50~105 min,平均为(60.8±24.5) min。

2.2 并发症

术中未出现输血和中转开腹。术后出现Clavien-Dindo I级和II级并发症5例,包括:4例腹腔积液和1例胸腔积液,均经对症治疗后好转;住院期间无死亡病例发生。

2.3 术后情况

术后4~10 d拔除腹腔引流管,平均为(5.5±0.5) d;术后住院时间为5~16 d,平均为(7.5±1.5) d。

2.4 术后病理

术后病理显示均为肝细胞肝癌,标本切缘都为阴性。

2.5 术后复发

术后随访1个月至1年6个月,随访期内患者均存活,肿瘤复发患者2例。其中,1例为术后6个月门诊随诊发现肝内单个病灶复发,位于右肝6段,无远处转移,行复发性肝癌局部切除术,随访至今无复发情况;另1例为术后5个月复查发现肝内多部位复发,无法手术,行TACE+靶向(阿帕替尼)+免疫(卡瑞利珠单抗)治疗3次后,患者病灶有所缩小,随访至今病灶处于稳定状态,继续使用“双艾”方案。

3 讨论

3.1 腹腔镜肝脏切除术的临床应用范围

随着腹腔镜肝脏外科技术和器械的进步,腹腔镜肝脏切除术的手术范围也逐渐扩大,从左外侧肝叶切除术和左右半肝切除术,发展到右前和右后肝叶切除术。目前,还可以进行更精确的肝段切除术^[2]。传统开腹肝切除术中的亚段解剖切除和各种复杂的外科手术,都可以在腹腔镜下成功完成^[3]。

3.2 肝中叶切除的优势

根据Couinaud分段法,肝中叶包括肝IV段、V段

和Ⅷ段。肝中叶切除手术中涉及两个纵行断面、1个背侧断面、多个重要的血管(UFV、MHV和RHV)和多个重要的肝蒂(P4b、P4a和AP),腹腔镜肝脏切除手术为高难度的复杂手术,手术风险较高^[4-13]。肝中叶切除相对于左/右肝三叶切除,能够保留更多的肝实质,防止术后发生肝衰竭。对于肝中叶切除是否先解剖第一肝门,有两种路径:肝蒂优先路径和肝实质优先路径。肝实质优先路径是:先劈开肝实质,遇到肝蒂后,再行离断;肝蒂优先路径要求先解剖出肝蒂后,再行肝实质切开。肝蒂优先路径可分为:鞘内法和鞘外法,鞘外法相对于鞘内法,操作简单,且耗时短,鞘内法则适用于肝内胆管结石和脉管癌栓等^[14-15]。鞘外法解剖肝门部需要充分利用Laennec膜,其位于肝蒂和肝脏表面之间,进入这个层次可以避免破坏肝实质,还可以减少分离过程中的渗血,增加术者术中的信心^[16-18]。肝中叶切除术中所遇到的肝蒂包括:P4b、P4a和AP支,其中P4b支一般有3~10支左右^[19],AP支又分出P5和P8支,P5一般有若干支肝蒂,P8支有3至4支^[20]。

3.3 运用“APR三角”行解剖性肝切除的优势

“APR三角”是由AP、PP和RHV组成的三维立体结构。AP和PP支是肝脏右侧肝蒂的主干,右肝的入肝血流由AP和PP支进入,从RHV引流出肝的血流。“APR三角”对于右肝行解剖性肝切除术具有很好的指导作用。在第一肝门处可利用Laennec膜打开GB板,沿着GB板向上进一步下降肝门板,以暴露出AP支,沿AP支进一步劈开肝脏,向深部可游离出P5和P8支(一般都由几支组成)。PP支主要通过解剖Rouviere沟来获得,其中P6支沿Rouviere沟走行,P7支一般沿头侧向S7段上行,术中可以通过纵劈右侧尾状突来显露。“APR三角”也强调了RHV的重要性。在肝中段切除的过程中,先从第二肝门处由头端向尾端沿RHV表面的Laennec膜向下引导断肝平面,容易发现RHV的小分支,从而避免将其损伤,减少出血。RHV的末端由V6和V5d汇合形成,肝中段切除需要离断V5d,保留V6支。在解剖AP和PP支向肝脏上方解剖时,需格外留意,保护好RHV,以避免RHV损伤引起的出血^[12, 21-22]。

3.4 经Laennec膜左侧肝实质优先入路结合“APR三角”行肝中叶切除的优势

肝中叶切除属于复杂且难度高的手术。因此,制

定合理的手术策略和手术入路非常重要。本研究采用经 Laennec 膜左侧肝实质优先入路结合“APR 三角”的方法,先劈开肝脏S4b段,遇到肝蒂后再分别结扎并离断。具体优势如下:1)左侧肝脏纵行断面(S4与S2和S3之间的断面)相对于右侧肝脏纵行断面(右前叶与右后叶之间的断面)来说,具有断面小的特点;2)左侧S4段的肝蒂分支较多,不容易行肝蒂优先解剖,比较适合左侧肝实质优先入路。左侧肝脏纵行断面的解剖相对容易,术中具有较多解剖结果辨识(肝表面具有肝圆韧带和镰状韧带,肝实质内部具有UFV和MHV)^[23-24]。离断左侧肝脏断面后,再解剖第一肝门部,此时可利用Laennec膜解剖“APR三角”区域,结扎并离断AP支,再利用肝脏的缺血线标记出右肝前叶与右后叶之间的界限(也可荧光反染),离断MHV后,采用头尾侧相结合的方法,以RHV为引导来切除肝脏中叶,可简便、直观地精准切除肝脏中叶,避免了术中出血多和上手困难等问题。

3.5 发生不良反应的原因

本研究中,术后出现4例腹腔积液和1例胸腔积液。其中,腹腔积液发生的原因可能与患者肝功能较差和低蛋白血症有关。1例患者有胸腔积液,可能是右侧肝脏残面刺激膈肌,加上患者术后怕切口疼痛不敢咳嗽所引起。5例患者发生积液后,均在B超引导下行腹腔或者胸腔穿刺置管引流术,经过对症处理后好转,并拔除穿刺管。

3.6 术者的经验

1)术前行腹部增强CT三维重建,重点观察肝内的重要血管和肝蒂的组成分支,术中采用B超探测肿瘤的范围、重要肝蒂和血管;2)在行第一肝门处肝蒂解剖和肝脏切除的过程中,需要阻断第一肝门,每阻断15 min,放松5 min;3)术中切肝的过程中,要以肝静脉为引导,左侧断面要充分显露UFV,进入第二肝门部时要充分显露MHV和RHV,显露静脉的过程中利用Laennec膜进行钝性分离,以避免静脉破裂引起的大出血;4)左侧肝实质优先入路切肝过程中,会显露P4b和P4a,一般为多支,注意逐支结扎并离断;5)肝中叶切除过程中,不需要充分地游离右肝周围韧带,以避免翻动肝脏,减少翻动过程中的血行转移;6)在利用“APR三角”解剖第一肝门时,应先离断AP支,再离断MHV,以避免肝实质的淤血,并形成右肝前叶与右肝后叶之间的缺血线;7)“APR

三角”强调了AP、PP和RHV,术中切肝时可减少RHV分支的损伤,从而减少出血;8)本中心并不是所有的肝中叶肿瘤都能采用经Laennec膜左侧肝实质优先入路结合“APR三角”的方法,有些肝硬化程度重的患者,以及肿瘤较大侵犯膈肌的患者等,都不建议行该方法;9)采用经Laennec膜左侧肝实质优先入路结合“APR三角”的方法,是“容易优先”策略,利用左侧肝脏断面较小和容易解剖等特点,沿左侧肝脏实质优先入路,劈开肝实质,结扎离断肝脏S4段所有肝蒂,手术操作空间比较充分,再利用Laennec膜和“APR三角”解剖离断AP,利用缺血线或荧光标记,采用头尾侧相结合入路,离断肝脏中叶。

综上所述,采用经Laennec膜左侧肝实质优先入路结合“APR三角”的方法,对中央肝段的肿瘤行腹腔镜解剖性肝中段切除,是安全可行的。值得临床推广应用。

参 考 文 献 :

- [1] CHO A, YAMAMOTO H, NAGATA M, et al. Safe and feasible inflow occlusion in laparoscopic liver resection[J]. Surg Endosc, 2009, 23(4): 906-908.
- [2] HOMMA Y, HONDA G, KURATA M, et al. Pure laparoscopic right posterior sectionectomy using the caudate lobe-first approach[J]. Surg Endosc, 2019, 33(11): 3851-3857.
- [3] GUPTA A, TESTA G. Pure laparoscopic donor right posterior sectionectomy for living donor liver transplantation: finding the balance[J]. Liver Transpl, 2022, 28(2): 167-168.
- [4] DONG J H, YANG S Z, ZENG J P, et al. Precision in liver surgery[J]. Semin Liver Dis, 2013, 33(3): 189-203.
- [5] 曹君, 陈亚进. 腹腔镜下定构流程化解剖性肝中叶切除治疗肝细胞癌的临床效果[J]. 中华外科杂志, 2021, 59(10): 836-841.
- [5] CAO J, CHEN Y J. Structuring process approach to laparoscopic anatomical liver central lobectomy for hepatocellular carcinoma[J]. Chinese Journal of Surgery, 2021, 59(10): 836-841. Chinese
- [6] 陈继业, 杨滔, 苏明, 等. 肝蒂优先路径腹腔镜解剖性中央肝段切除19例报道[J]. 中华肝胆外科杂志, 2023, 29(5): 324-327.
- [6] CHEN J Y, YANG T, SU M, et al. Hepatic pedicle-first approach for laparoscopic anatomical hepatectomy for the central segments: 19 cases report[J]. Chinese Journal of Hepatobiliary Surgery, 2023, 29(5): 324-327. Chinese
- [7] 叶青, 何军明, 彭建新, 等. 腹腔镜解剖性顺时针四切面肝中叶切除的策略与技巧[J]. 中华肝脏外科手术学电子杂志, 2020, 9(2): 164-167.
- [7] YE Q, HE J M, PENG J X, et al. Strategies and techniques of laparoscopic anatomical clockwise four-section mesohepatectomy[J].

- Chinese Journal of Hepatic Surgery: Electronic Edition, 2020, 9(2): 164-167. Chinese
- [8] SIOW T F, HSIEH C H, CHIO U C, et al. Laparoscopic central hepatectomy: feasibility and safety[J]. Surg Endosc, 2025, 39(1): 545-553.
- [9] LIU C, LIU H L, PARRA M A, et al. Laparoscopic anatomical right hepatectomy using a four-incision anterior approach: technical details and surgical outcomes (with Video)[J]. Clin Res Hepatol Gastroenterol, 2024, 48(8): 102427.
- [10] ZHENG Z P, XIE H R, LIU Z Y Z, et al. Laparoscopic central hepatectomy using a parenchymal-first approach: how we do it[J]. Surg Endosc, 2022, 36(11): 8630-8638.
- [11] LUJÁN J, ALMEIDA A, LÓPEZ-OLAONDO L, et al. Laparoscopic radical hepatectomy and lymphadenectomy for incidental gallbladder cancer. Surgical technique with ICG fluorescence enhancement[J]. Surg Oncol, 2022, 42: 101756.
- [12] 高胜强, 於敏, 杨斌, 等. 利用“APR三角”区域联合 Laennec 膜的胆囊板入路在腹腔镜解剖性右叶肝段切除术中的应用[J]. 中国内镜杂志, 2024, 30(11): 82-88.
- [12] GAO S Q, YU M, YANG B, et al. Application of gallbladder plate approach using Laennec membrane based on APR triangle region in laparoscopic anaphylactic right lobe hepatectomy[J]. China Journal of Endoscopy, 2024, 30(11): 82-88. Chinese
- [13] CHO C W, RHU J, KWON C H D, et al. Short-term outcomes of totally laparoscopic central hepatectomy and right anterior sectionectomy for centrally located tumors: a case-matched study with propensity score matching[J]. World J Surg, 2017, 41(11): 2838-2846.
- [14] LIAO K X, YU F, CAO L, et al. Laparoscopic Glissonian pedicle versus hilar dissection approach hemihepatectomy: a prospective, randomized controlled trial[J]. J Hepatobiliary Pancreat Sci, 2022, 29(6): 629-640.
- [15] LIU F, WEI Y, CHEN K, et al. The extrahepatic Glissonian versus hilar dissection approach for laparoscopic formal right and left hepatectomies in patients with hepatocellular carcinoma[J]. J Gastrointest Surg, 2019, 23(12): 2401-2410.
- [16] HANZAWA S, MONDEN K, HIOKI M, et al. How-I-do-it: laparoscopic left medial sectionectomy utilizing a cranial approach to the middle hepatic vein and Laennec's capsule[J]. Langenbecks Arch Surg, 2021, 406(6): 2091-2097.
- [17] SUGIOKA A, KATO Y, TANAHASHI Y. Systematic extrahepatic Glissonian pedicle isolation for anatomical liver resection based on Laennec's capsule: proposal of a novel comprehensive surgical anatomy of the liver[J]. J Hepatobiliary Pancreat Sci, 2017, 24(1): 17-23.
- [18] MORIMOTO M, MATSUO Y, NONOYAMA K, et al. Glissonian pedicle isolation focusing on the Laennec's capsule for minimally invasive anatomical liver resection[J]. J Pers Med, 2023, 13(7): 1154.
- [19] ZHENG K J, HE D, LIAO A Q, et al. Laparoscopic segmentectomy IV using hepatic round ligament approach combined with fluorescent negative staining method[J]. Ann Surg Oncol, 2022, 29(5): 2980-2981.
- [20] 刘巧云, 马心逸, 喻智勇, 等. 肝右前叶 Glisson 系统的解剖结构特点及其临床意义[J]. 中国临床解剖学杂志, 2015, 33(2): 121-125.
- [20] LIU Q Y, MA X Y, YU Z Y, et al. The characteristic of anatomical structures and clinical significance about the Glisson pedicle of right anterior section[J]. Chinese Journal of Clinical Anatomy, 2015, 33(2): 121-125. Chinese
- [21] 肖永刚, 张吉祥, 王黎明, 等. 基于右前肝蒂、右后肝蒂和肝右静脉之间类三角区域的 Glisson 蒂入路在腹腔镜解剖性右侧肝段切除术中的应用[J]. 中华肝胆外科杂志, 2022, 28(8): 592-596.
- [21] XIAO Y G, ZHANG J X, WANG L M, et al. Application of the Glissonian pedicle approach based on the triangular area among the right anterior pedicle, the right posterior pedicle and the right hepatic vein in laparoscopic anatomical resection of right hepatic segments[J]. Chinese Journal of Hepatobiliary Surgery, 2022, 28(8): 592-596. Chinese
- [22] 王鹏, 荣维淇, 张建, 等. A-P-R 三角解剖联合 ICG 荧光染色腹腔镜解剖性肝 S5 段切除术[J]. 中华肝胆外科手术学电子杂志, 2022, 11(5): 498-502.
- [22] WANG P, RONG W Q, ZHANG J, et al. Application of A-P-R triangle dissection combined with ICG fluorescence staining in laparoscopic anatomical S5 segmentectomy[J]. Chinese Journal of Hepatic Surgery: Electronic Edition, 2022, 11(5): 498-502. Chinese
- [23] 郑璐, 尤楠. 左侧肝实质优先入路在腹腔镜解剖性肝中区肿瘤切除术中的应用[J]. 中华消化外科杂志, 2023, 22(4): 468-473.
- [23] ZHENG L, YOU N. Application of the left side hepatic parenchymal transection-first approach in laparoscopic central tumor anatomical hepatectomy[J]. Chinese Journal of Digestive Surgery, 2023, 22(4): 468-473. Chinese
- [24] YOU N, WU K, LI J, et al. Laparoscopic liver resection of segment 8 via a hepatic parenchymal transection-first approach guided by the middle hepatic vein[J]. BMC Gastroenterol, 2022, 22(1): 224.

(彭薇 编辑)

本文引用格式:

高胜强, 姜静华, 罗建生, 等. 经 Laennec 膜左侧肝实质优先入路结合“APR三角”在腹腔镜解剖性中央肝段切除中的应用[J]. 中国内镜杂志, 2025, 31(4): 74-79.

GAO S Q, JIANG J H, LUO J S, et al. Application of Laennec membrane left side hepatic parenchymal transection-first approach combined with APR triangle in laparoscopic anatomical central hepatectomy[J]. China Journal of Endoscopy, 2025, 31(4): 74-79. Chinese