

DOI: 10.12235/E20240298

文章编号: 1007-1989 (2025) 01-0080-06

技术创新·论著

1 470 nm 激光经尿道膀胱肿瘤整块切除术与经尿道膀胱肿瘤切除术治疗非肌层浸润性膀胱癌的安全性和有效性比较

汪洋¹, 庞玮挺², 杨伟锋¹, 何海填¹, 张新明¹, 张楠¹, 王可兵¹

(1. 深圳市前海蛇口自贸区医院 泌尿外科, 广东 深圳 518000;

2. 湖北科技学院第二附属医院 泌尿外科, 湖北 咸宁 437500)

摘要: 目的 比较1 470 nm激光经尿道膀胱肿瘤整块切除术(1 470 nm-EBRBT)与经尿道膀胱肿瘤切除术(TUR-BT)的安全性和有效性。**方法** 回顾性分析2018年6月—2021年6月该院收治的85例非肌层浸润性膀胱癌(NMIBC)患者的临床资料,根据手术方式不同,分为1 470 nm-EBRBT组($n=40$)和TUR-BT组($n=45$)。两组患者术后膀胱灌注化疗方案相同。比较两组患者手术安全性、临床疗效、病理结果和肿瘤无复发生存率的差异。**结果** 两组患者手术均顺利完成。两组患者手术时间、膀胱穿孔发生率和术后迟发性出血发生率比较,差异均无统计学意义($P>0.05$)。1 470 nm-EBRBT组术中出血量较TUR-BT组少,未出现闭孔神经反射,膀胱冲洗时间、尿管留置时间和术后住院时间较TUR-BT组短,差异均有统计学意义($P<0.05$)。1 470 nm-EBRBT组初次切除病理标本中含逼尿肌的比例高于TUR-BT组,差异有统计学意义($P<0.05$)。两组患者术后1年肿瘤复发率、术后2年肿瘤累积复发率和无复发生存时间比较,差异均无统计学意义($P>0.05$)。**结论** 1 470 nm-EBRBT治疗NMIBC安全有效,具有病理标本完整、手术并发症少和恢复快等优点,优于传统TUR-BT,值得临床推广应用。

关键词: 1 470 nm激光;激光疗法;整块切除;经尿道膀胱肿瘤切除术(TUR-BT);非肌层浸润性膀胱癌(NMIBC)

中图分类号: R737.14

Comparison of the efficacy and safety between 1 470 nm laser en bloc resection of bladder tumor and transurethral resection of bladder tumor in treatment of non-muscle-invasive bladder cancer

Wang Yang¹, Pang Weiting², Yang Weifeng¹, He Haitian¹, Zhang Xinming¹, Zhang Nan¹, Wang Keping¹
(1. Department of Urology, Shenzhen Qianhai Shekou Free Trade Zone Hospital, Shenzhen, Guangdong 518000, China; 2. Department of Urology, the Second Affiliated Hospital of Hubei University of Science and Technology, Xianning, Hubei 437500, China)

Abstract: Objective To compare the clinical efficacy and safety of 1 470 nm laser en bloc resection of bladder tumor (1 470 nm-EBRBT) and transurethral resection of bladder tumor (TUR-BT). **Methods** Clinical data of 85 non-muscle-invasive bladder cancer (NMIBC) patients from June 2018 to June 2021 were analyzed

收稿日期: 2024-05-28

[通信作者] 王可兵, E-mail: kebingwang2005@163.com

retrospectively. The patients were divided into 1470 nm-EBRBT group ($n = 40$) and TUR-BT group ($n = 45$) according to different surgical methods, the postoperative chemotherapy regimen of bladder perfusion was the same in both groups. The surgical safety, clinical efficacy, pathological results and recurrence free survival rate of two groups were recorded. **Results** There were no statistically significant differences in operation time, incidence of bladder perforation, and incidence of postoperative delayed hemorrhage between the two groups ($P > 0.05$). Compared with the TUR-BT group, the 1470 nm-EBRBT group had less blood loss, shorter bladder irrigation time, catheter indwelling time and postoperative hospital time, and no obturator nerve reflex, the differences were statistically significant ($P < 0.05$). The proportion of detrusor in the first resected pathological specimens in 1470 nm-EBRBT group was higher than that in TUR-BT group ($P < 0.05$). There were no statistically significant differences in tumor recurrence rate of one year, tumor cumulative recurrence rate of two years and recurrence free survival time between the two groups ($P > 0.05$). **Conclusion** Compared with traditional TUR-BT, 1470 nm-EBRBT is a safe and effective method, which has the advantages of complete pathological specimens, fewer complications, faster recovery and so on. Therefore, it is worthy of clinical application.

Keywords: 1470 nm laser; laser therapy; en bloc resection; transurethral resection of bladder tumor (TUR-BT); non-muscle-invasive bladder cancer (NMIBC)

膀胱癌是全球十大常见癌症之一。其中,非肌层浸润性膀胱癌(non-muscle-invasive bladder cancer, NMIBC)约占全部膀胱癌的75.00%,治疗NMIBC的主要术式为经尿道膀胱肿瘤切除术(transurethral resection of bladder tumor, TUR-BT)^[1]。然而,传统TUR-BT存在一些不足,如:闭孔神经反射、膀胱穿孔、肿瘤残留和出血等,且初次电切逼尿肌,获取率不高,难以准确地评估肿瘤病理分期,常导致二次电切,增加了医疗费用和患者负担^[2]。近年来,采用1470 nm激光治疗NMIBC是一种的新方法。本研究回顾性分析采用1470 nm激光经尿道膀胱肿瘤整块切除术(1470 nm laser en bloc resection of bladder tumor, 1470 nm-EBRBT)和TUR-BT治疗的85例NMIBC患者的临床资料,比较两种术式的安全性和有效性,旨在为临床提供参考。

1 资料与方法

1.1 一般资料

回顾性分析2018年6月—2021年6月深圳市前海蛇口自贸区医院泌尿外科治疗的85例NMIBC患者的临床资料,根据手术方式不同,分为1470 nm-EBRBT组($n = 40$)和TUR-BT组($n = 45$)。所有患者均有完整的临床资料,经膀胱镜、CT和/或病理检查明确诊断为NMIBC,且无淋巴结转移和远处转移。两组患者年龄、性别和肿瘤情况(直径、数量和位置)比较,差异均无统计学意义($P > 0.05$),具有可比性。见表1。

1.2 方法

1.2.1 术前准备 两组患者均行全身麻醉或腰硬联合麻醉,取截石位,冲洗液为0.90%生理盐水溶液,经尿道置入操作镜,评估膀胱肿瘤的数量、形态、分布位置和基底情况,了解肿瘤与输尿管开口之间的关系。

1.2.2 1470 nm-EBRBT组手术方法 采用1470 nm半导体激光系统,使用直射激光光纤传输能量(功率为60~80 W),在距离肿瘤基底边缘约1.00~2.00 cm的正常黏膜处进行点灼,形成环形标记后,沿标记部位切开膀胱黏膜直至深肌层,并向瘤体基底延伸,将光纤金属保护鞘头端置入瘤体,与深肌层之间的间隙维持一定的张力,并将肿瘤悬起,用激光沿着深肌层平面,将肿瘤连同肌层组织进行整块切除,创面彻底止血。对于肿瘤多发者,先切除体积小的肿瘤,再切除体积大的肿瘤。对于体积较小的肿瘤,可用Ellik冲洗器完整吸出,对于肿瘤较大不易取出者,先用激光将肿瘤切割成小于3.00 cm的碎块,再用Ellik冲洗器吸出送病检。

1.2.3 TUR-BT组 采用等离子电切镜,用电切环,从肿瘤表面由浅入深至肌层逐步切割,切除整个瘤体和基底周边1.00~2.00 cm范围内正常的膀胱黏膜组织,再用Ellik冲洗器,将肿瘤组织和肌层组织冲洗出来,分别送病检。

1.2.4 术后处理 两组患者术后均留置F20的导尿管,若无禁忌证,术后24 h内膀胱灌注40 mg吡柔比星+50 mL 5.00%葡萄糖注射液,之后改为1周1次,

表1 两组患者一般资料比较

Table 1 Comparison of general data between the two groups

组别	年龄/岁	性别 例(%)		肿瘤直径/cm	肿瘤数量 例(%)		肿瘤位置 例(%)	
		男	女		单发	多发	侧壁	其他
1 470 nm-EBRBT组 (n = 40)	68.03±7.34	31(77.50)	9(22.50)	1.94±0.76	24(60.00)	16(40.00)	13(32.50)	27(67.50)
TUR-BT组 (n = 45)	66.36±6.53	32(71.11)	13(28.89)	2.17±0.85	31(68.89)	14(31.11)	17(37.78)	28(62.22)
t/χ ² 值	1.11 [†]	0.45		-1.34 [†]	0.73		0.26	
P值	0.270	0.502		0.183	0.392		0.611	

注: †为t值。

维持8周后,改为1个月1次,总共12个月。若初次切除的病理组织中不包含膀胱逼尿肌组织,则在术后4~6周进行二次1 470 nm-EBRBT或TUR-BT。

1.2.5 术后复查 术后两组患者每3个月复查膀胱镜及相关影像学检查,随访2年。

1.3 观察指标

1.3.1 手术情况 记录两组患者的术中出血量、手术时间、膀胱冲洗时间、尿管留置时间和术后住院时间。术中出血量(mL) = 冲洗液中血红蛋白浓度(g/L) × 冲洗液的量(L) / 术前血红蛋白浓度 × 1 000。

1.3.2 并发症 包括:闭孔神经反射、膀胱穿孔和迟发性出血。

1.3.3 病理结果 记录两组患者首次切除和二次切除的标本组织病理结果。

1.3.4 随访情况 随访两组患者术后肿瘤复发率和肿瘤无复发生存时间。

1.4 统计学方法

采用SPSS 22.0统计软件进行数据分析。符合正态分布的计量资料以均数 ± 标准差($\bar{x} \pm s$)表示,比较采用独立样本t检验;计数资料以例(%)表示,比较行χ²检验或Fisher确切概率法;采用Kaplan-Meier生存曲线分析无复发生存时间。P < 0.05为差异有统计学意义。

2 结果

2.1 两组患者手术情况比较

两组患者手术时间比较,差异无统计学意义(P > 0.05)。1 470 nm-EBRBT组术中出血量较TUR-BT组少,膀胱冲洗时间、尿管留置时间和术后住院时间较TUR-BT组短,差异均有统计学意义(P < 0.05)。见表2。

2.2 两组患者并发症发生率比较

两组患者膀胱穿孔发生率和术后迟发性出血发生率比较,差异均无统计学意义(P > 0.05)。1 470 nm-EBRBT组未出现闭孔神经反射,两组患者闭孔神经反射发生率比较,差异有统计学意义(P < 0.05)。见表3。

2.3 两组患者术后组织病理结果比较

两组患者组织病理结果均为NMIBC。两组患者初次切除标本病理分期和病理分级(WHO 2004)比较,差异均无统计学意义(P > 0.05);1 470 nm-EBRBT组初次切除病理标本中,含逼尿肌样本比例明显高于TUR-BT组,差异有统计学意义(P < 0.05);1 470 nm-EBRBT组二次切除病理标本的肿瘤阳性率低于TUR-BT组,但两组患者比较,差异无统计学意义(P > 0.05)。见表4。

表2 两组患者手术情况比较 ($\bar{x} \pm s$)Table 2 Comparison of operation status between the two groups ($\bar{x} \pm s$)

组别	手术时间/min	术中出血量/mL	膀胱冲洗时间/d	尿管留置时间/d	术后住院时间/d
1 470 nm-EBRBT组 (n = 40)	25.08±7.67	21.18±6.48	1.38±0.74	3.25±0.74	4.63±0.72
TUR-BT组 (n = 45)	27.96±8.38	32.49±9.76	2.29±0.84	3.98±1.01	5.71±0.82
t值	-1.64	-6.36	-5.28	-3.74	-6.53
P值	0.104	0.000	0.000	0.000	0.000

表3 两组患者并发症发生率比较 例(%)

Table 3 Comparison of incidence of complications rate between the two groups n (%)

组别	闭孔神经反射	膀胱穿孔	迟发性出血
1 470 nm-EBRBT组(n = 40)	0(0.00)	0(0.00)	0(0.00)
TUR-BT组(n = 45)	8(17.78)	2(4.44)	1(2.22)
P值	0.010	0.500	1.000

注:采用Fisher确切概率法。

表4 两组患者术后组织病理结果比较 例(%)

Table 4 Comparison of postoperative histopathological results between the two groups n (%)

组别	病理分期		病理分级			含逼尿肌样本比例	二次切除病理阳性率
	T _a 期	T ₁ 期	膀胱低度恶性潜能的尿路上皮乳头状瘤	低级别尿路上皮癌	高级别尿路上皮癌		
1 470 nm-EBRBT组(n = 40)	3(7.50)	37(92.50)	1(2.50)	18(45.00)	21(52.50)	39(97.50)	0(0.00)
TUR-BT组(n = 45)	5(11.11)	40(88.89)	0(0.00)	23(51.11)	22(48.89)	36(80.00)	4(8.89)
P值	0.720		0.590			0.020	0.120

注:采用Fisher确切概率法。

2.4 两组患者术后肿瘤复发率比较

1 470 nm-EBRBT组与TUR-BT组术后1年肿瘤复发率分别为5.00% (2/40)和8.89% (4/45), 2年肿瘤累积复发率分别为12.50% (5/40)和20.00% (9/45), 两组患者比较, 差异均无统计学意义 ($P > 0.05$)。见表5。

2.5 两组患者无复发生存时间比较

两组患者术后随访 (22.41 ± 0.48) 个月, 1 470 nm-EBRBT组与TUR-BT组肿瘤无复发生存时间分别为 (22.88 ± 0.55) 个月 (95%CI: 21.80 ~ 23.95) 和 (21.99 ± 0.77) 个月 (95%CI: 20.48 ~ 23.51), 两组患者比较, 差异无统计学意义 ($\chi^2 = 0.93, P = 0.330$)。见图1。

表5 两组患者术后肿瘤复发率比较 例(%)

Table 5 Comparison of postoperative tumor recurrence rate between the two groups n (%)

组别	1年复发率	2年累积复发率
1 470 nm-EBRBT组(n = 40)	2(5.00)	5(12.50)
TUR-BT组(n = 45)	4(8.89)	9(20.00)
χ^2 值	0.87	
P值	0.080 [†]	0.350

注:†采用Fisher确切概率法。

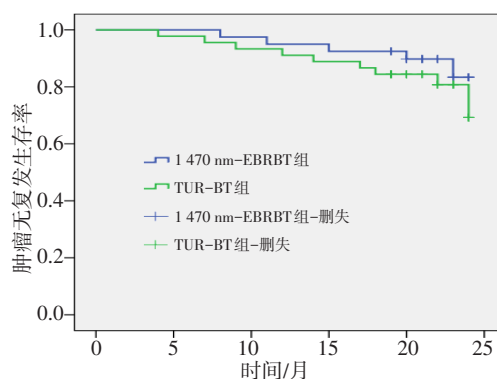


图1 两组患者无复发生存曲线
Fig.1 Recurrence-free survival curve between the two groups

3 讨论

3.1 TUR-BT的临床应用

TUR-BT具有易操作和可重复性强等优点, 行TUR-BT的目的是: 尽可能将所有肉眼可见的肿瘤全部切除, 并获取肿瘤组织, 以获得准确的病理分级和分期, 为患者后续治疗提供依据。因此, 首次TUR-BT的质量十分重要, 尤其是对于T₁期和高级别的患者。然而, 因TUR-BT自身的技术特点, 其仍存在明显的热损伤效应、闭孔神经反射、膀胱穿孔、肿瘤残留和出血等不足, 这些因素增加了临床医师手术时的心理负担, 导致切除深度不够, 病理标本缺少肌层,

造成临床分期偏低。有文献^[9]报道, TUR-BT术后膀胱基底区肿瘤残存率高, 影响肿瘤的治疗效果。此外, TUR-BT与“整体切除”的肿瘤外科治疗原则相矛盾, 反复的切割导致大量的肿瘤细胞脱落, 并在膀胱内播散种植, 导致术后膀胱肿瘤复发风险升高。据相关文献^[4]报道, TUR-BT术后T_a期与T₁期肿瘤的复发率分别为17.00%~67.00%和20.00%~71.00%。

3.2 激光经尿道治疗NMIBC的临床疗效

随着激光技术的不断发展, 各种激光已广泛应用于泌尿系疾病的腔内操作中, 经尿道治疗NMIBC的激光包括: 钬激光、绿激光、铥激光和半导体激光等^[5]。激光具有凝血效果良好和不引起闭孔神经反射等优点。有Meta分析^[2, 6]显示, 与TUR-BT相比, 激光整块切除并发症更少, 恢复更快, 肿瘤复发率更低。1 470 nm半导体激光是一种近红外激光, 被水和血红蛋白双重吸收, 止血效果良好, 其组织穿透深度仅0.50~2.00 mm, 具有优越的组织气化和切割能力。

3.3 1 470 nm-EBRBT与传统TUR-BT治疗NMIBC的有效性和安全性比较

3.3.1 手术情况方面 本研究结果显示, 与TUR-BT组相比, 1 470 nm-EBRBT组具有明显的优势, 主要表现在: 术中出血量少, 膀胱冲洗时间、尿管留置时间和术后住院时间短 ($P < 0.05$)。术中和术后出血是膀胱肿瘤切除术中较常见的并发症。本研究中, 1 470 nm-EBRBT组术中出血量少, 无迟发性出血病例, 而TUR-BT组有1例(2.22%)迟发性出血, 这说明: 因1 470 nm激光具有血红蛋白吸收特性, 止血更加彻底, 由于出血较少, 缩短了术后膀胱持续冲洗时间和留置尿管时间, 从而缩短了住院时间, 与以往文献^[7]报道一致。

3.3.2 并发症方面 TUR-BT容易引起闭孔神经反射, 增加膀胱穿孔的风险。有文献^[8]报道, 采用神经阻滞麻醉, 能有效降低闭孔神经反射的发生率, 但并不能完全消除。出现膀胱穿孔, 不仅会延长尿管留置时间和住院时间, 而且不能即刻行膀胱灌注治疗, 这些因素均会导致术者不敢深层次切除肿瘤, 造成肿瘤残留, 在手术疗效下降的同时, 也增加了肿瘤复发的风险。本研究中, TUR-BT组有8例(17.78%)患者出现闭孔神经反射。2例(4.44%)患者出现膀胱穿孔, 而1 470 nm-EBRBT组中, 无1例发生闭孔神经

反射, 较TUR-BT具有明显优势 ($P = 0.010$), 结果与FU等^[9]报道类似。

3.3.3 术后标本逼尿肌获得率方面 有文献^[10-11]报道, TUR-BT术后, 标本逼尿肌缺失率为15.00%~66.00%^[10], 而激光整块切除术后, 逼尿肌获得率为78.00%~100.00%^[11]。本研究中, 1 470 nm-EBRBT组初次切除病理标本中, 含逼尿肌比例高于TUR-BT组, 差异有统计学意义 ($P < 0.05$), 二次切除病理标本的肿瘤阳性率低于TUR-BT组, 但差异无统计学意义 ($P > 0.05$)。笔者分析原因为: TUR-BT术中, 医生担心闭孔神经反射和膀胱穿孔, 切除深度不够, 术后病理标本缺乏逼尿肌层; 即使获得了逼尿肌层, 热损伤可能会导致标本质量差, 增加了病理科医师阅片时的难度, 难以准确地进行病理评价。1 470 nm激光组织穿透深度浅, 热损伤小, 可精确地切割组织, 更准确地切入深肌层, 更容易获取完整的病理标本, 笔者从距肿瘤周边1.00~2.00 cm正常黏膜处切入深肌层, 光纤金属保护鞘头端进入瘤体与深肌层之间的间隙, 维持了一定的张力, 并将肿瘤悬起, 再用激光, 沿着深肌层平面对肿瘤和肌层组织进行整块切除, 保持了肿瘤的完整性, 增加了标本逼尿肌获取率。

3.3.4 术后复发方面 TUR-BT需要对肿瘤进行反复切割, 破坏了肿瘤组织的完整性, 增加了膀胱复发的风险; 1 470 nm-EBRBT可完整切除肿瘤、膀胱固有层和逼尿肌深肌层, 结合激光良好的凝固效果, 可及时地闭合创面毛细血管和淋巴管, 在肿瘤基底下形成一个“凝固层”, 减少了肿瘤细胞播散种植的风险^[12]。有文献^[6-7]报道, 与传统TUR-BT相比, 激光整块切除, 可降低术后肿瘤复发率, 延长肿瘤无复发生存期; 也有研究^[9, 13]报道, 两者术后复发率无明显差异。本研究显示, 1 470 nm-EBRBT组与TUR-BT组术后1年肿瘤复发率、2年肿瘤累积复发率和肿瘤无复发生存时间比较, 差异均无统计学意义, 结合上述研究^[6-7, 9, 13], 说明: 1 470 nm-EBRBT治疗NMIBC, 不仅不会增加术后肿瘤复发的风险, 而且手术疗效较好。

3.4 1 470 nm-EBRBT治疗NMIBC的优势

激光是治疗泌尿系结石的常用设备, 且越来越广泛地应用在前列腺增生和泌尿系肿瘤的治疗中。

1470 nm激光系统在国内多数医院已得到普及,既可治疗NMIBC,又可进行前列腺剜除/汽化术,且不增加手术费用,还能够缩短术后住院时间,减少手术并发症,在一定程度上降低了患者时间成本和经济成本,提高了医院的社会效益。

综上所述,与传统TUR-BT相比,1470 nm-EBRBT治疗NMIBC安全有效,具有病理标本完整、手术并发症少和住院时间短等特点,且不增加术后复发率,值得临床推广应用。

参 考 文 献 :

[1] BABJUK M, BURGER M, CAPOUN O, et al. European Association of Urology guidelines on non-muscle-invasive bladder cancer (T_a, T₁, and carcinoma in situ)[J]. *Eur Urol*, 2021, 81(1): 75-94.

[2] XU J N, WANG C, OUYANG J, et al. Efficacy and safety of transurethral laser surgery versus transurethral resection for non-muscle-invasive bladder cancer: a Meta-analysis and systematic review[J]. *Urol Int*, 2020, 104(9-10): 810-823.

[3] LAZICA D A, ROTH S, BRANDT A S, et al. Second transurethral resection after T_a high-grade bladder tumor: a 4.5-year period at a single university center[J]. *Urol Int*, 2014, 92(2): 131-135.

[4] CUMBERBATCH M G K, FOERSTER B, CATTO J, et al. Repeat transurethral resection in non-muscle-invasive bladder cancer: a systematic review[J]. *Eur Urol*, 2018, 73(6): 925-933.

[5] YU J F, ZHENG J B. Comparative efficacy and safety of transurethral laser surgery with holmium laser, KTP laser, 2-micron laser or thulium laser for the treatment of non-muscle invasive bladder carcinoma: a protocol of network Meta-analysis[J]. *BMJ Open*, 2021, 11(12): e055840.

[6] ALLAMEH F, SANGIAN A, RAZAGHI M, et al. Comparison of various types of lasers and transurethral resection in the treatment of bladder tumors: a systematic review and Meta-analysis[J]. *Lasers Med Sci*, 2022, 37(1): 95-101.

[7] ZHANG W Q, ZHOU B, DENG J, et al. Retrospective analysis of 1470-/980-nm dual-wavelength laser en bloc resection versus

transurethral resection of bladder tumor for primary non-muscle-invasive bladder cancer[J]. *Lasers Med Sci*, 2023, 38(1): 44.

- [8] KHORRAMI M H, JAVID A, SARYAZDI H, et al. Transvesical blockade of the obturator nerve to prevent adductor contraction in transurethral bladder surgery[J]. *J Endourol*, 2010, 24(10): 1651-1654.
- [9] FU J H, FU F J, WANG Y H. 1470 nm/980 nm dual-wavelength laser is safe and efficient for the en-bloc resection of non-muscle invasive bladder cancer: a propensity score-matched analysis[J]. *J Int Med Res*, 2021, 49(12): 3000605211065388.
- [10] AKAND M, MUILWIJK T, RASKIN Y, et al. Quality control indicators for transurethral resection of non-muscle-invasive bladder cancer[J]. *Clin Genitourin Cancer*, 2019, 17(4): e784-e792.
- [11] CHOUDHURY S, KAMBLE V, JANA D, et al. Thulium laser enucleation of bladder tumour (Thulebt): changing paradigm in the management of non-muscle invasive urinary bladder carcinoma[J]. *Urologia*, 2023, 90(2): 266-271.
- [12] OSWALD D, PALLAUF M, HERRMANN T R W, et al. Transurethral resection of bladder tumors (TURBT)[J]. *Urologe A*, 2022, 61(1): 71-82.
- [13] MAO T C, ZHANG H Y, CUI J, et al. The 980 nm diode laser treatment for non-muscle-invasive bladder tumor with en bloc technique: single-center experience[J]. *World J Surg Oncol*, 2022, 20(1): 324.

(彭薇 编辑)

本文引用格式:

汪洋, 庞玮挺, 杨伟锋, 等. 1470 nm激光经尿道膀胱肿瘤整块切除术与经尿道膀胱肿瘤切除术治疗非肌层浸润性膀胱癌的安全性和有效性比较[J]. *中国内镜杂志*, 2025, 31(1): 80-85.

WANG Y, PANG W T, YANG W F, et al. Comparison of the efficacy and safety between 1470 nm laser en bloc resection of bladder tumor and transurethral resection of bladder tumor in treatment of non-muscle-invasive bladder cancer[J]. *China Journal of Endoscopy*, 2025, 31(1): 80-85. Chinese