

DOI: 10.12235/E20240311

文章编号: 1007-1989 (2024) 12-0029-07

论著

内镜下扩张术治疗食管静脉曲张硬化剂注射后食管狭窄的有效性和安全性

王明辉, 李群, 刘晓峰, 李文波, 王静, 马增翼, 吴文明, 李灵敏, 孙奎林

(联勤保障部队第九六〇医院 消化内科, 山东 济南 250031)

摘要: **目的** 探讨内镜下扩张术治疗食管静脉曲张硬化剂注射后食管狭窄的有效性和安全性。**方法** 回顾性分析2014年1月—2023年12月该中心收治的17例因食管静脉曲张行内镜下硬化剂注射(EIS)治疗后继发食管狭窄的患者的临床资料,分为球囊扩张组和探条扩张组。观察内镜下扩张治疗后狭窄缓解率、复发率,以及术中出血、穿孔、感染和胸痛等并发症发生率。**结果** 17例患者共进行了50次内镜下扩张治疗,首次扩张治疗后狭窄缓解率为76.47%,复发率为53.85%。食管狭窄完全缓解共需扩张次数为1~15次,中位所需扩张次数为2次。其中,35.29%(6/17)只需1次扩张即可完全缓解。术中有4.00%(2/50)发生撕裂出血,需内镜干预止血,术后6.00%(3/50)出现发热,2.00%(1/50)出现胸痛,无穿孔和纵隔感染等其他并发症发生。球囊扩张组缓解率高于探条扩张组,差异有统计学意义($P < 0.05$);两组患者复发率和并发症发生率比较,差异均无统计学意义($P > 0.05$)。**结论** 内镜下扩张术治疗食管静脉曲张硬化剂注射后食管狭窄安全且有效,在狭窄缓解方面,球囊扩张优于探条扩张。

关键词: 食管静脉曲张;硬化剂注射;食管狭窄;食管狭窄扩张术;并发症

中图分类号: R571.3;R619

Efficacy and safety of endoscopic dilation in treatment of esophageal stenosis after sclerotherapy for esophageal varices

Wang Minghui, Li Qun, Liu Xiaofeng, Li Wenbo, Wang Jing, Ma Zengyi,
Wu Wenming, Li Lingmin, Sun Kuilin

(Department of Gastroenterology, the 960th Hospital of Joint Logistics Support Force,
Jinan, Shandong 250031, China)

Abstract: Objective To investigate the efficacy and safety of endoscopic dilatation in treatment of esophageal stenosis after esophageal varices sclerotherapy. **Methods** Clinical data of 17 patients with esophageal stenosis after sclerotherapy for esophageal varices from January 2014 to December 2023 were retrospectively analyzed, and they were divided into balloon expansion group and bougie expansion group. The remission rate and recurrence rate of esophageal stenosis after endoscopic dilation were analyzed, as well as the incidence of intraoperative complications such as intraoperative bleeding, perforation, infection and chest pain. **Results** 50 endoscopic dilation treatments were performed in 17 patients. The stenosis remission rate after the first dilation was 76.47%, and the recurrence rate was 53.85%. The total number of dilation required for complete remission of esophageal stenosis ranged from 1 to 15 times, and the median required dilation was 2 times, and 35.29% (6/17)

收稿日期: 2024-06-01

[通信作者] 刘晓峰, E-mail: liuxf0531@163.com

only needed 1 dilation to complete remission. Intraoperative laceration bleeding occurred in 4.00% (2/50) requiring endoscopic hemostasis. Fever occurred in 6.00% (3/50), chest pain occurred in 2.00% (1/50), and no other complications such as perforation and mediastinal infection occurred. The relief rate of balloon dilatation was higher than that of bougiate dilatation, and the difference was statistically significant ($P < 0.05$). There were no significant differences in recurrence rate and complication rate between the two groups ($P > 0.05$). **Conclusion** Endoscopic dilatation is generally safe and effective in the treatment of esophageal stenosis after sclerotherapy for esophageal varices, and balloon dilatation is superior to bougiate dilatation in the relief of stenosis.

Keywords: esophageal varices; sclerosing agent injection; esophageal stenosis; dilation of esophagostenosis; complication

食管静脉曲张出血是肝硬化门静脉高压的终末期表现,是危及患者生命的严重并发症,病死率高达30%~50%^[1]。有研究^[2-3]证实,内镜下硬化剂注射术(endoscopic injection sclerotherapy, EIS)治疗食管静脉曲张出血是有效的,其已经广泛应用于食管静脉曲张出血的急诊止血和二级预防。食管狭窄作为EIS术后的常见并发症,虽然非致死,但是会导致患者无法正常进食,严重影响患者生活质量。内镜下扩张术是治疗食管狭窄最常用的手段,适应于食管良性疾病、放射损伤、食管内镜手术和外科吻合术等原因所致的食管良性狭窄^[4-5],但关于EIS术后狭窄治疗效果的研究较少。更重要的是,肝硬化患者食管可能残存静脉曲张,血管压力较高,部分患者凝血差,血小板偏低,内镜下扩张是否会导致严重出血等并发症,仍需要进一步临床验证。因此,本文回顾性分析本中心17例因食管静脉曲张行EIS治疗后继发狭窄的患者的临床资料,旨在评价内镜下扩张治疗的有效性和安全性。现报道如下:

1 资料与方法

1.1 一般资料

回顾性分析2014年1月—2023年12月联勤保障部队第九六〇医院(原济南军区总医院)收治的因食管静脉曲张行EIS治疗的978例患者的临床资料,术后发生食管狭窄17例,发生率为1.74%。其中,男11例,女6例;年龄45~74岁,平均(59.2±8.7)岁;肝炎性肝硬化12例,酒精性肝硬化3例,不明原因肝硬化2例;肝脏储备功能Child-Pugh分级A级11例,B级3例,C级3例。食管狭窄发生前,共进行了1~8次EIS治疗,平均(4.4±2.6)次,平均注射

硬化剂总量(91.4±64.4)mL。狭窄发生于末次EIS治疗后6~129d。食管狭窄大多位于食管下段,平均距门齿(35.2±2.5)cm,平均狭窄长度(1.2±0.4)cm。

纳入标准: EIS术后发生吞咽困难或进食梗阻感,胃镜或上消化道造影检查提示食管狭窄;狭窄部位内镜不能通过,并行内镜下扩张治疗;患者及家属知情同意,并签署知情同意书。排除标准: 合并食管癌等其他原因引起的狭窄;存在内镜检查和治疗禁忌证;临床资料不全或失访者。

1.2 方法

1.2.1 仪器准备 胃镜(生产厂家:奥林巴斯,型号:GIF-Q260J)、超细胃镜(生产厂家:奥林巴斯,型号:GIF-N260),非血管腔道导丝(生产厂家:南京微创医学科技股份有限公司),扩张探条(Savary-Gilliard),球囊扩张导管(生产厂家:南京微创医学科技股份有限公司和波士顿科学公司),钛夹(生产厂家:杭州安杰思医疗器械有限公司),高频止血钳(生产厂家:奥林巴斯),高频电外科系统[爱尔博(上海)医疗器械有限公司],CO₂注气泵,注水泵。

1.2.2 术前准备 患者入院后,常规行上消化道泛影葡胺造影检查,明确狭窄部位,并签署手术知情同意书。术前禁食禁水8h。患者取左侧卧位,采取基础麻醉,CO₂供气,术中监测生命体征。

1.2.3 超细胃镜检查 先用超细胃镜观察,明确狭窄程度和狭窄部位,若能通过狭窄段,则先完成胃镜检查,再行扩张治疗;若不能,则先行内镜下扩张治疗。扩张方式的选择主要由患者个人意愿、家庭经济情况、内镜中心的设备器材条件和操作者的熟练情况等多方面综合决定。

1.2.4 探条扩张术 自活检孔道置入导丝,使导丝越过狭窄段至少10.0~20.0 cm。退出内镜,保留导丝,根据食管狭窄的直径,选择合适直径的沙氏扩张探条(Savary-Gilliard),涂抹润滑剂后,沿导丝缓慢送入食管腔并越过狭窄段,维持扩张1至2 min。然后更换直径更大的探条行逐级扩张,最大扩张至1.3~1.5 cm。操作结束后,再次行胃镜检查,观察食管扩张效果、有无撕裂出血和穿孔等情况。

1.2.5 球囊扩张术 经内镜活检孔道插入球囊扩张导管,使狭窄部位位于球囊中段,再缓慢注水,通过压力表控制球囊内部压力,使球囊扩张至目标直径1.5~2.0 cm,维持扩张2 min,然后回抽释放球囊压力。间隔5 min,重复2至3次。最后退出球囊,观察食管狭窄部位通畅情况,以及有无出血和穿孔等情况出现。见图1。

1.2.6 术后处理 术后禁食水12~24 h,常规应用质子泵抑制剂、黏膜保护剂、补液和营养支持治疗,密切随访。

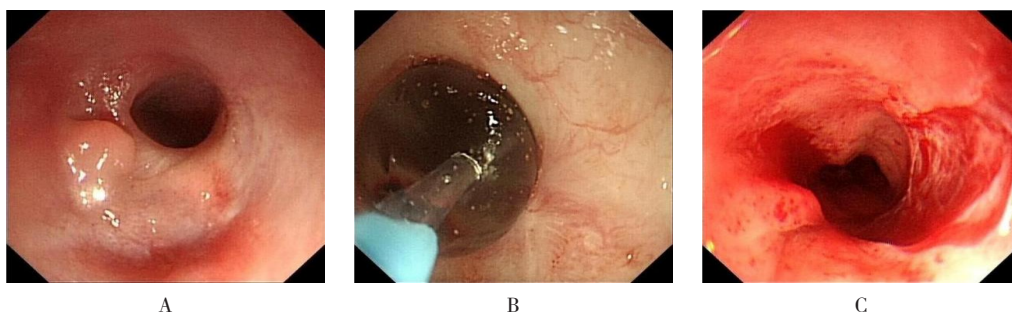
1.3 观察指标及疗效判断

1.3.1 治疗效果 包括:扩张治疗后狭窄缓解率和复发率。食管狭窄改善情况,采用Stooler吞咽困难分级^[6]进行评价。0级:吞咽正常,无症状,能进食各种食物;I级:偶尔发生吞咽困难,能进软质食物;II级:能进半流质食物;III级:仅能进流质饮食;IV级:完全不能进食,唾液或水也不能咽下。食管狭窄缓解标准^[4]:患者吞咽困难恢复为0至I级,标准胃镜通过食管无阻力,且继续随访8周无狭窄发生。食管狭窄复发标准:食管狭窄缓解后,吞咽困难程度再次加重至II~IV级。

1.3.2 并发症 包括:术中出血、术后迟发性出血(14 d内)、穿孔、感染和胸痛等。

1.4 统计学方法

采用SPSS 27.0统计软件进行数据分析。计量资料以均数±标准差($\bar{x} \pm s$)表示;计数资料以例或百分率(%)表示,组间比较采用 χ^2 检验或Fisher确切概率法。 $P < 0.05$ 为差异有统计学意义。



A: 食管距门齿35.0 cm见环形狭窄,直径约0.4 cm; B: 球囊扩张; C: 扩张后创面。

图1 EIS术后食管狭窄的球囊扩张治疗

Fig.1 Treatment of esophageal stricture after EIS by balloon dilation

2 结果

2.1 治疗效果

17例患者共进行了50次内镜下扩张治疗。其中,探条扩张27次,球囊扩张23次。首次扩张治疗后,狭窄缓解率为76.47% (13/17),复发率为53.85% (7/13)。所有扩张后效果不佳或复发的患者,均再次行内镜下扩张治疗,最终均能完全缓解,随访至今无复发。食管狭窄完全缓解共需扩张次数为1~15次,35.29% (6/17)只需1次扩张即可完全缓解(图2),中位所需扩张次数为2次。

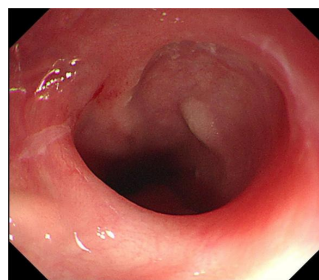


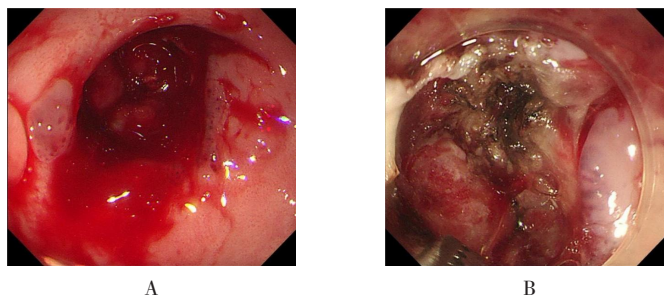
图2 术后2年复查内镜所示

Fig.2 Imaging of endoscopic review 2 years after surgery

2.2 并发症

食管狭窄扩张后,创面大多伴有轻微渗血,绝大

部分可迅速自发停止,有4.00% (2/50) 需内镜干预止血。其中,1例患者经止血钳电凝后出血停止(图3);另1例患者放置钛夹后出血停止,均未导致失血性休克等严重后果。术后6.00% (3/50) 出现发热,2.00% (1/50) 出现胸痛,分别经抗感染或对症止痛治疗后好转。均无迟发性出血、穿孔和纵隔感染等并发症发生。



A: 球囊扩张后,可见贲门创面撕裂出血;B: 止血钳软凝模式热凝止血后,出血停止。

图3 食管狭窄扩张后创面出血的内镜处置

Fig.3 Endoscopic management of wound bleeding after esophageal dilation

表1 两种扩张方式治疗效果和并发症比较 次(%)

Table 1 Comparison of treatment effect and complications between the two expansion methods n (%)

类别	缓解率	并发症		
		术中出血	发热	胸痛
探条扩张(n=27)	15(55.56)	0(0.00)	2(7.41)	0(0.00)
球囊扩张(n=23)	20(86.96)	2(8.70)	1(4.35)	1(4.35)
χ^2 值	5.83		0.00	
P值	0.016	0.207 [†]	1.000	0.460 [†]

注: †为 Fisher 确切概率法。

3 讨论

3.1 食管静脉曲张的EIS治疗机制

食管静脉曲张的EIS治疗最初于1939年由CRAFOORD等^[7]提出,20世纪70年代开始被广泛应用,明显提高了食管静脉曲张出血患者的生存率^[8]。常用的硬化剂有聚桂醇、乙醇胺油酸盐、乙氧硬化醇、鱼肝油酸钠、十四烷基硫酸钠和乙醇等,我国最常用的是聚桂醇注射液(聚氧乙烯月桂醇醚)。聚桂醇等硬化剂治疗静脉曲张的机制为:硬化剂注射至曲张静脉后,会损伤血管内皮,使曲张静脉发生无菌性炎症反应,继而形成血栓,发生纤维化,最终使管腔闭塞消失^[9]。静脉旁注射也有一定的作用,可使曲张

2.3 两种扩张方式的治疗效果和并发症比较

球囊扩张组缓解率高于探条扩张组,差异有统计学意义($P < 0.05$)。达到缓解后,探条扩张组的复发率为60.00% (9/15),球囊扩张组的复发率为45.00% (9/20),差异均无统计学意义($\chi^2 = 0.77, P = 0.380$)。两组患者并发症(术中出血、发热和胸痛)发生率比较,差异均无统计学意义($P > 0.05$)。见表1。

血管外组织纤维化,纤维化的组织可压迫血管,从而起到止血的作用^[10]。

3.2 EIS治疗食管静脉曲张的并发症发生情况

EIS并发症发生率相对较高,常见并发症包括:食管狭窄、吞咽困难、食管溃疡、胸痛或胸部不适、发热、异位栓塞和感染等^[9]。早期的研究^[11]表明,2.00%~10.00%的内镜下食管静脉曲张结扎术病例会发生食管狭窄。但随着硬化剂的改良和内镜操作技术的进步,食管狭窄的发生率已降至0.00%~3.33%^[12-17]。本研究中,食管狭窄发生率为1.74%,与文献^[12-17]报道相近。THOMAS等^[18]认为,注射本身造成的纤维化是发生食管狭窄的主要机制,注射部位可

出现新生血管、椭圆形凹陷、息肉样改变、狭窄和黏膜桥等表现。国内一项研究^[19]显示,食管狭窄患者硬化剂累积剂量和次均用量明显多于非狭窄患者。根据本中心团队的经验,硬化剂注射进入黏膜下层、注射量过大和同层面注射等操作因素,更容易造成食管狭窄。因此,要尽可能地保证在血管内注射硬化剂,若血管较细,硬化剂无法精准注入血管内,则注射量不宜过大(每点不超过1 mL),且应避免同平面注射。

3.3 内镜下扩张治疗EIS术后食管狭窄

内镜下扩张是治疗食管良性狭窄的一线方法^[20],机制为:通过物理扩张力作用于食管狭窄段,使其纤维瘢痕组织撕裂和松解,从而达到缓解和改善患者临床症状的效果^[21]。本研究发现,EIS术后狭窄首次扩张治疗后,狭窄缓解率为76.47%,复发率为53.85%,效果不佳或复发者再次行内镜下扩张治疗,最终均能完全缓解,且随访至今无复发,预后良好;中位所需扩张次数为2次,35.29%的患者只需1次扩张即可完全缓解。此结果表明:内镜下扩张治疗EIS术后食管狭窄,具有较好的治疗效果,这可能与EIS术后的狭窄范围较小(甚至呈膜性狭窄)有关。最常用的扩张方式包括:球囊扩张和探条扩张。JOSINO等^[22]研究表明,在症状缓解、复发、出血和穿孔率等方面,两种方法之间差异无统计学意义。但在本研究中,采用探条扩张27次,球囊扩张23次,球囊扩张的缓解率高于探条扩张(86.96%和55.56%),差异有统计学意义($P < 0.05$),这可能是因为:探条扩张的目标直径为1.3~1.5 cm,球囊扩张的目标直径为1.5~2.0 cm,有证据^[23]表明,加大扩张直径可改善扩张效果。除了扩张治疗以外,内镜下食管狭窄切开术、激素或丝裂霉素注射等也有不错的疗效^[24-26],难治性食管狭窄可考虑应用。

3.4 内镜下扩张治疗食管狭窄的并发症发生情况

内镜下扩张治疗的并发症包括:出血、穿孔和感染等。肝硬化患者可能出现血小板减少和凝血酶原时间延长,且食管存在一定的静脉曲张残留,内镜医生往往担心扩张治疗会导致大出血。本研究中,部分患者扩张后,创面有轻微渗血,但大多可自行停止,仅有4.00%(2/50)需要内镜干预,经过电凝止血和钛夹封闭后出血迅速停止,且未导致失血性休克等严重后果。EIS术后出现狭窄时,往往已进行过多次硬化治疗,残存静脉曲张通常较轻,笔者并未遇到食管狭

窄且残存重度静脉曲张的病例。即便合并较重的静脉曲张,在备好止血措施的情况下,扩张治疗仍然是可行的(扩张完成后,还需对残存血管追加套扎或硬化治疗)。扩张治疗时,由于球囊或探条的受力点主要位于狭窄部位,正常黏膜不会撕裂,而狭窄部位已经完全纤维化,纤维化后黏膜下层不易形成再生血管。因此,在狭窄部位行扩张治疗,一般不会造成灾难性大出血。现有的临床研究^[17, 26]也支持这个结论。此外,个别患者术后出现胸痛和发热,考虑与扩张后局部炎症反应有关,对症治疗后均快速好转。本研究50次扩张治疗中,未发现穿孔和纵隔感染等严重并发症。

3.5 本研究的局限性

本研究为单中心研究,操作人员的技能会影响患者的治疗效果,存在一定局限性;且样本量偏少,数据可能存在一定偏倚。仍需下一步开展大样本和多中心研究,加以验证。

综上所述,内镜下扩张术治疗食管静脉曲张EIS术后食管狭窄是安全、有效的。在狭窄缓解方面,球囊扩张优于探条扩张。

参 考 文 献 :

- [1] D'AMICO G, DE FRANCHIS R, Cooperative Study Group. Upper digestive bleeding in cirrhosis. Post-therapeutic outcome and prognostic indicators[J]. *Hepatology*, 2003, 38(3): 599-612.
- [2] HUANG Y F, ZHANG W H, XIANG H L, et al. Treatment strategies in emergency endoscopy for acute esophageal variceal bleeding (chess1905): a nationwide cohort study[J]. *Front Med (Lausanne)*, 2022, 9: 872881.
- [3] ZHANG Q Q, JIN J, ZHANG F M, et al. Novel balloon compression-assisted endoscopic injection sclerotherapy and endoscopic variceal ligation in the treatment of esophageal varices: a prospective randomized study[J]. *Surg Endosc*, 2022, 36(10): 7839-7847.
- [4] 中华医学会消化内镜学分会,中国医师协会内镜医师分会,北京医学会消化内镜学分会.中国食管良恶性狭窄内镜下防治专家共识意见(2020,北京)[J]. *中华胃肠内镜电子杂志*, 2020, 7(4): 165-175.
- [4] Chinese Society of Digestive Endoscopy, Chinese Endoscopist Association, Beijing Medical Association of Digestive Endoscopy. Chinese expert consensus on endoscopic prevention and treatment of esophageal benign and malignant stricture (2020, Beijing) [J]. *Chinese Journal of Gastrointestinal Endoscopy: Electronic Edition*, 2020, 7(4): 165-175. Chinese
- [5] FUGAZZA A, REPICI A. Endoscopic management of refractory benign esophageal strictures[J]. *Dysphagia*, 2021, 36(3): 504-516.

- [6] 中国医院协会介入医学中心分会. 食管癌支架置入临床应用专家共识[J]. 中华介入放射学电子杂志, 2020, 8(4): 291-296.
- [6] Interventional Medicine Center Association, Chinese Hospital Association. Consensus of experts on the clinical application of stenting for esophageal cancer[J]. Chinese Journal of Interventional Radiology: Electronic Edition, 2020, 8(4): 291-296. Chinese
- [7] CRAFOORD C, FRENCKNER P. New surgical treatment of varicose veins of the oesophagus[J]. Acta Otolaryngol, 1939, 27(4): 422-439.
- [8] 项艺, 孔德润. 内镜下硬化治疗在食管胃静脉曲张中的应用及进展[J]. 中华消化内镜杂志, 2022, 39(5): 347-351.
- [8] XIANG Y, KONG D R. Application and progress of endoscopic injection sclerotherapy for esophageal and gastric varices[J]. Chinese Journal of Digestive Endoscopy, 2022, 39(5): 347-351. Chinese
- [9] 中华医学会消化内镜学分会食管胃静脉曲张内镜诊断与治疗学组. 肝硬化门静脉高压食管胃静脉曲张内镜下硬化治疗专家共识(2022, 长沙)[J]. 中华消化内镜杂志, 2023, 40(1): 1-11.
- [9] Endoscopic Diagnosis and Treatment of Esophagogastric Varices Group of Chinese Society of Digestive Endoscopy. Chinese expert consensus on endoscopic injection sclerotherapy for gastroesophageal varices with portal hypertension induced by liver cirrhosis (2022, Changsha) [J]. Chinese Journal of Digestive Endoscopy, 2023, 40(1): 1-11. Chinese
- [10] 包涵, 索日娜. 急性食管静脉曲张破裂出血的内镜下治疗进展[J]. 国际消化病杂志, 2024, 44(2): 71-74.
- [10] BAO H, SUO R N. Progress in endoscopic treatment of acute esophageal variceal hemorrhage[J]. International Journal of Digestive Diseases, 2024, 44(2): 71-74. Chinese
- [11] HALL R J, LILLY J R, STIEGMANN G V. Endoscopic esophageal varix ligation: technique and preliminary results in children[J]. J Pediatr Surg, 1988, 23(12): 1222-1223.
- [12] 梁祖兰. 透明帽辅助内镜下聚桂醇注射治疗49例食管静脉曲张破裂出血患者的疗效观察[J]. 黑龙江中医药, 2019, 48(5): 56-57.
- [12] LIANG Z L. Observation on the curative effect of transparent cap assisted endoscopic injection of lauryl alcohol in the treatment of 49 patients with esophageal variceal hemorrhage[J]. Heilongjiang Journal of Traditional Chinese Medicine, 2019, 48(5): 56-57. Chinese
- [13] 陈坛翰, 林若阳, 韩清锡, 等. 聚桂醇注射液与鱼肝油酸钠治疗食管静脉曲张的临床比较[J]. 中国内镜杂志, 2014, 20(3): 274-276.
- [13] CHEN T Z, LIN R Y, HAN Q X, et al. Clinical comparison of both laurmacrogol injection and sodium morrhuate in the treatment of esophageal varices[J]. China Journal of Endoscopy, 2014, 20(3): 274-276. Chinese
- [14] 晋晶, 张倩倩, 项艺, 等. 球囊压迫辅助下内镜硬化剂注射术治疗食管静脉曲张的随机对照研究[J]. 中华消化内镜杂志, 2022, 39(5): 367-372.
- [14] JIN J, ZHANG Q Q, XIANG Y, et al. A randomized control trial of balloon compression-assisted endoscopic injection sclerotherapy for esophageal varices[J]. Chinese Journal of Digestive Endoscopy, 2022, 39(5): 367-372. Chinese
- [15] 凌晶, 王娟. 胃镜下聚桂醇注射治疗肝硬化并发食管静脉曲张患者临床疗效研究[J]. 实用肝脏病杂志, 2019, 22(3): 389-392.
- [15] LING J, WANG J. Clinical efficacy of gastroscopic laurmacrogol injection in treatment of patients with liver cirrhosis and esophageal varices[J]. Journal of Practical Hepatology, 2019, 22(3): 389-392. Chinese
- [16] 吴成钧. 胃镜下聚桂醇注射治疗肝硬化合并食管静脉曲张破裂出血患者的临床效果[J]. 中外医学研究, 2022, 20(11): 120-122.
- [16] WU C J. Clinical effect of laurmacrogol injection under gastroscope in the treatment of patients with liver cirrhosis and esophageal variceal bleeding[J]. Chinese and Foreign Medical Research, 2022, 20(11): 120-122. Chinese
- [17] 闫文姬, 柴国君, 杨云生, 等. 食管静脉曲张硬化治疗后食管发生狭窄的相关因素[J]. 武警医学, 2012, 23(5): 386-388.
- [17] YAN W J, CHAI G J, YANG Y S, et al. Related factor analysis of esophageal stricture following esophageal variceal sclerotherapy[J]. Medical Journal of the Chinese People's Armed Police Force, 2012, 23(5): 386-388. Chinese
- [18] THOMAS V, TONY J, HARISH K, et al. Endoscopic abnormalities in the oesophagus after variceal sclerotherapy—a long-term follow up study[J]. Trop Gastroenterol, 2007, 28(1): 24-27.
- [19] 洪珊, 陈旭, 艾正琳, 等. 硬化治疗食管静脉曲张致狭窄危险因素及预后分析[J]. 青岛大学学报(医学版), 2020, 56(1): 88-91.
- [19] HONG S, CHEN X, AI Z L, et al. Esophageal stenosis caused by endoscopic sclerotherapy for esophageal varices: risk factors and prognosis[J]. Journal of Qingdao University (Medical Sciences), 2020, 56(1): 88-91. Chinese
- [20] NORTON B C, PAPAETHYMIU A, ASLAM N, et al. The endoscopic management of oesophageal strictures[J]. Best Pract Res Clin Gastroenterol, 2024, 69: 101899.
- [21] 刘佩璐, 沈磊. 消化道良性狭窄的内镜下治疗进展[J]. 临床消化病杂志, 2023, 35(5): 417-422.
- [21] LIU P L, SHEN L. Progress in endoscopic treatment of benign stenosis of digestive tract[J]. Chinese Journal of Clinical Gastroenterology, 2023, 35(5): 417-422. Chinese
- [22] JOSINO I R, MADRUGA-NETO A C, RIBEIRO I B, et al. Endoscopic dilation with bougies versus balloon dilation in esophageal benign strictures: systematic review and Meta-analysis[J]. Gastroenterol Res Pract, 2018, 2018: 5874870.
- [23] VAN HALSEMA E E, NOORDZIJ I C, VAN BERGE HENEGOUWEN M I, et al. Endoscopic dilation of benign esophageal anastomotic strictures over 16 mm has a longer lasting effect[J]. Surg Endosc, 2017, 31(4): 1871-1881.
- [24] 陈龙平, 郑林福, 陈志平, 等. 内镜下放射状切开联合局部注射

- 曲安奈德治疗食管良性狭窄的疗效观察[J]. 中国内镜杂志, 2023, 29(8): 72-77.
- [24] CHEN L P, ZHENG L F, CHEN Z P, et al. Endoscopic radial incision combined with local injection of triamcinolone acetoneide for benign esophageal strictures[J]. China Journal of Endoscopy, 2023, 29(8): 72-77. Chinese
- [25] 林逊汀, 王康, 杨晓宁. 内镜下切开联合丝裂霉素 C 注射治疗复发性食管良性狭窄的疗效评估[J]. 广州医药, 2023, 54(12): 32-38.
- [25] LIN X T, WANG K, YANG X N. Evaluation of endoscopic incision combined with mitomycin C injection in the treatment of recurrent benign esophageal stenosis[J]. Guangzhou Medical Journal, 2023, 54(12): 32-38. Chinese
- [26] 章復龙, 徐晶, 朱元东, 等. 内镜下硬化剂注射术治疗食管静脉曲张破裂出血后并发食管狭窄的内镜下治疗效果(附 12 例报告)[J]. 中国内镜杂志, 2022, 28(10): 72-77.
- [26] ZHANG F L, XU J, ZHU Y D, et al. Endoscopic treatment of esophageal stenosis after esophageal variceal bleeding treated with sclerosing agent (12 cases)[J]. China Journal of Endoscopy, 2022, 28(10): 72-77. Chinese

(彭薇 编辑)

本文引用格式:

王明辉, 李群, 刘晓峰, 等. 内镜下扩张术治疗食管静脉曲张硬化剂注射后食管狭窄的有效性和安全性[J]. 中国内镜杂志, 2024, 30(12): 29-35.

WANG M H, LI Q, LIU X F, et al. Efficacy and safety of endoscopic dilation in treatment of esophageal stenosis after sclerotherapy for esophageal varices[J]. China Journal of Endoscopy, 2024, 30(12): 29-35. Chinese