

DOI: 10.12235/E20240094

文章编号: 1007-1989 (2024) 08-0060-07

论著

## 内镜下中鼻道上颌窦自然开口入路与泪前隐窝入路治疗上颌窦后鼻孔息肉的临床效果和术后复发情况

孙晓飞, 刘斌, 刘诗敏, 郑文雯, 查志鸿, 胡国勤

[合肥市第二人民医院(安徽医科大学附属合肥医院) 耳鼻咽喉头颈外科, 安徽 合肥 230000]

**摘要:** **目的** 观察内镜下中鼻道上颌窦自然开口入路与泪前隐窝入路治疗上颌窦后鼻孔息肉(ACP)的临床效果和术后复发情况。**方法** 回顾性分析2019年3月—2023年3月该院收治的64例ACP患者的临床资料,根据手术入路不同,分为对照组( $n=32$ )与研究组( $n=32$ ),对照组采用内镜下中鼻道上颌窦自然开口入路治疗,研究组采用内镜下泪前隐窝入路治疗,比较两组患者临床疗效、手术指标、手术前后Lund-Mackay鼻内镜评分和鼻窦CT Lund-Mackay评分,以及术后5个月并发症和复发情况。**结果** 研究组总有效率为93.75%,高于对照组的75.00%,且研究组术中出血量少于对照组,住院时间短于对照组,差异均有统计学意义( $P<0.05$ );术后3个月,两组患者Lund-Mackay鼻内镜评分和鼻窦CT Lund-Mackay评分较术前低,且研究组低于对照组,差异均有统计学意义( $P<0.05$ );研究组复发率为3.13%,低于对照组的18.75%,差异有统计学意义( $P<0.05$ ),两组患者术后并发症总发生率比较,差异无统计学意义( $P>0.05$ )。**结论** 内镜下泪前隐窝入路治疗ACP的临床疗效好,能全面地清理病灶,且术中出血少,住院时间短,术后复发率较低,较内镜下中鼻道上颌窦自然开口入路更具优势。

**关键词:** 鼻内镜;中鼻道;上颌窦自然开口;泪前隐窝入路;上颌窦后鼻孔息肉(ACP);临床效果;复发

中图分类号: R765.4

## Clinical effects and postoperative recurrence of endoscopic natural opening in the middle nasal meatus-maxillary sinus and prelacrimal recess approach in treating antrochoanal polyp

Sun Xiaofei, Liu Bin, Liu Shimin, Zheng Wenwen, Zha Zhihong, Hu Guoqin

[Department of Otolaryngology, Head and Neck Surgery, the Second People's Hospital of Hefei (Anhui Medical University Affiliated Hefei Hospital), Hefei, Anhui 230000, China]

**Abstract: Objective** To observe the clinical effects and postoperative recurrence of endoscopic natural opening in the middle nasal meatus-maxillary sinus and prelacrimal recess approach in treating antrochoanal polyp (ACP). **Methods** Clinical data of 64 patients with ACP from March 2019 to March 2023 were analyzed retrospectively. According to different surgical approaches, the patients were divided into control group ( $n=32$ , endoscopic natural opening in the middle nasal meatus-maxillary sinus) and study group ( $n=32$ , endoscopic prelacrimal recess approach). Clinical efficacy, surgical indicators, preoperative and postoperative Lund-Mackay nasal endoscopy scores and sinus CT scores were compared between the two groups. Complications and recurrence that occurred within 5 months after surgery were recorded. **Results** The total clinical effective rate in the study

收稿日期: 2024-02-18

[通信作者] 胡国勤, E-mail: Huguoqin2010@yeah.net

group was 93.75%, higher than that in the control group 75.00%, the difference was statistically significant ( $P < 0.05$ ). Intraoperative blood loss of the study group less than that of control group, hospital stay of the study group shorter than that of the control group, the differences were statistically significant ( $P < 0.05$ ). Three months after surgery, Lund-Mackay nasal endoscopy scores and Lund-Mackay CT scores of both groups decreased, and the study group was lower than those of the control group, the differences were statistically significant ( $P < 0.05$ ). The recurrence rate in the study group was 3.13%, lower than that in the control group 18.75%, the difference was statistically significant ( $P < 0.05$ ), but there was no significant difference in the total incidence of postoperative complications between the groups ( $P > 0.05$ ). **Conclusion** Endoscopic prelacrima recess approach is effective in the treatment of ACP. It can clean up the lesions, with little intraoperative blood loss and short hospital stay. Compared with endoscopic natural opening in the middle nasal meatus-maxillary sinus, the recurrence rate after endoscopic prelacrima recess approach is lower.

**Keywords:** nasal endoscopy; middle nasal meatus; natural opening in the maxillary sinus; prelacrima recess approach; antrochoanal polyp (ACP); clinical effect; recurrence

上颌窦后鼻孔息肉 (antrochoanal polyp, ACP) 是指蒂部起源于上颌窦内, 并经上颌窦自然窦口或副孔, 突出至鼻孔鼻咽部的一类炎性息肉样病变<sup>[1]</sup>。ACP 多发于单侧鼻腔, 占全部鼻息肉的 5%, 主要表现为鼻塞、吞咽异物感、流涕和打鼾等临床症状, 影响患者的日常生活<sup>[2]</sup>。ACP 的致病机制尚未明确, 有研究<sup>[3]</sup>认为, 该疾病的发生与患者机体超敏反应和慢性鼻窦炎等因素密切相关。目前, 外科手术为治疗 ACP 的首选方案, 患者息肉根蒂部可能源于上颌窦中的多个壁, 完全清除根蒂部对于手术疗效的影响十分关键<sup>[4-5]</sup>。相关研究<sup>[6-7]</sup>发现, 单纯鼻息肉摘除治疗后, 复发风险较高, 而传统的上颌窦根治术 (柯-陆氏手术) 对机体损伤较大, 且伴随一定程度的后遗症。随着鼻内镜技术的不断发展, 鼻内镜下微创手术在 ACP 中应用广泛, 但临床关于不同入路方式对手术疗效和复发情况的影响报道较少。鉴于此, 本研究比较内镜下中鼻道上颌窦自然开口入路与泪前隐窝入路两种路径, 对 ACP 临床效果和术后复发率的影响, 以期为临床提供参考。现报道如下:

## 1 资料与方法

### 1.1 一般资料

回顾性分析 2019 年 3 月—2023 年 3 月本院收治的 64 例 ACP 患者的临床资料, 根据手术入路不同, 分为对照组 ( $n = 32$ ) 和研究组 ( $n = 32$ )。对照组中, 男 17 例, 女 15 例; 年龄 25~65 岁, 平均年龄 ( $29.75 \pm 4.71$ ) 岁; 病程 3~24 个月, 平均病程

( $8.37 \pm 1.76$ ) 个月; 患侧位于左侧 15 例, 右侧 17 例; 临床表现为: 打鼾 24 例, 流涕 17 例, 鼻塞 20 例, 间歇性鼻出血 8 例。研究组中, 男 13 例, 女 19 例; 年龄 25~64 岁, 平均年龄 ( $29.32 \pm 4.18$ ) 岁; 病程 3~24 个月, 平均病程 ( $8.66 \pm 1.90$ ) 个月; 患侧位于左侧 14 例, 右侧 18 例; 临床表现为: 打鼾 26 例, 流涕 15 例, 鼻塞 19 例, 间歇性鼻出血 7 例。两组患者一般资料比较, 差异无统计学意义 ( $P > 0.05$ ), 具有可比性。见表 1。

纳入标准: 经 X 线和鼻内镜检查确诊; 鼻窦 CT 表现为患侧上颌窦和鼻腔中呈现均匀密度增高影, 且无强化, 上颌窦窦口出现病理性扩大, 呈哑铃状阴影; 年龄  $\geq 18$  岁; 经药物保守治疗无效, 具有手术指征; 临床资料完善。排除标准: 伴有鼻咽部血管瘤; 伴有心肝肾等重要脏器功能异常; 有手术禁忌证; 有鼻道开窗手术史。本研究经过医院伦理委员会审批通过。

### 1.2 方法

**1.2.1 麻醉方法** 采用全身麻醉。

**1.2.2 内镜设备** 使用德国 Explorent 鼻内镜及相关鼻窦手术器材行鼻内镜手术, 分别于不同角度的内镜下进行息肉切除。

**1.2.3 对照组** 采用内镜下中鼻道上颌窦自然开口入路。使用 20 mL 0.9% 氯化钠注射液与 2 mL 1% 肾上腺素棉片使患者鼻腔黏膜收敛, 确认中鼻道宽敞后, 实施鼻内镜检查。切除钩突部分后, 扩大上颌窦自然口, 利用内镜, 多角度观察上颌窦病变情况, 若囊肿

表1 两组患者一般资料比较

Table 1 Comparison of general data between the two groups

组别	性别/例		年龄/岁	病程/月	病变部位/例	
	男	女			左侧	右侧
对照组( $n=32$ )	17	15	29.75±4.71	8.37±1.76	15	17
研究组( $n=32$ )	13	19	29.32±4.18	8.66±1.90	14	18
$t/\chi^2$ 值	1.00		0.39 <sup>†</sup>	0.63 <sup>†</sup>	0.06	
$P$ 值	0.316		0.701	0.529	0.802	

注: †为 $t$ 值。

体积较大,影响检查效果,可将囊肿内液体穿刺抽取后,观察起源部位。使用切割器,自上颌窦囊肿起源部位给予切除,使囊肿和后鼻孔息肉自行脱出。若息肉过大,不利于鼻道操作,则可于自然开口处进行离断处理。若上颌窦中积液,则先吸出脓液后,观察息肉起源部位,从起源处切除息肉,并及时采用膨胀海绵填塞于中鼻道。

**1.2.4 研究组** 采用内镜下泪前隐窝入路治疗。在 $0^\circ$ 鼻内镜下切除鼻腔内病变部位,经 $30^\circ$ 鼻内镜开放并扩大上颌窦自然口后,由泪前隐窝入路,弧形切开鼻腔外侧壁,并钝性分离鼻腔外侧壁黏膜,确认骨性鼻泪管下缘和鼻甲骨充分暴露后,用电钻将局部骨壁磨开,使膜性鼻泪管显露,再将鼻甲瓣逐步内移,暴露泪前隐窝。将息肉完全切除后,对鼻甲黏膜瓣进行复位和缝合,给予下鼻道开窗引流,最后填塞鼻腔。

### 1.3 观察指标

**1.3.1 临床疗效** 治愈:临床症状完全消失,内镜检查显示窦口开放情况良好,且窦腔黏膜无脓性分泌物;好转:临床症状明显改善,内镜检查显示窦腔黏膜局部有肉芽组织形成或肥厚,伴有少量脓性分泌物;无效:临床症状无改善或加重,内镜检查显示术腔粘连,窦口狭窄且伴有脓性分泌物<sup>[8]</sup>。

**1.3.2 手术指标** 包括:手术时间、术中出血量和住院时间。

**1.3.3 鼻功能恢复情况** 于术前和术后3个月,采用Lund-Mackay鼻内镜评分和鼻窦CT Lund-Mackay评分<sup>[9]</sup>,评估鼻功能恢复情况,总分为0~24分,评分越高,恢复越差。

**1.3.4 随访情况** 随访术后5个月的并发症和复发

情况。并发症主要包括:面部肿胀、鼻泪管损伤、鼻腔粘连。鼻窦CT表现为患侧上颌窦和鼻腔中呈现均匀密度增高影,且无强化,上颌窦窦口出现病理性扩大,呈哑铃状阴影,即定义为复发。

### 1.4 统计学方法

使用SPSS 22.0统计软件分析数据。符合正态分布的计量资料以均数±标准差( $\bar{x} \pm s$ )表示,组间对比采用独立样本 $t$ 检验,组内对比采用配对 $t$ 检验;计数资料以例(%)表示,比较采用 $\chi^2$ 检验。 $P < 0.05$ 为差异有统计学意义。

## 2 结果

### 2.1 两组患者临床疗效比较

研究组总有效率为93.75%,高于对照组的75.00%,差异有统计学意义( $P < 0.05$ )。见表2。

### 2.2 两组患者手术指标比较

研究组术中出血量少于对照组,住院时间短于对照组,差异均有统计学意义( $P < 0.05$ )。两组患者手术时间比较,差异无统计学意义( $P > 0.05$ )。见表3。

### 2.3 两组患者鼻功能恢复情况比较

术后3个月,两组患者Lund-Mackay鼻内镜评分和鼻窦CT Lund-Mackay评分较术前低,且研究组低于对照组,差异均有统计学意义( $P < 0.05$ )。见表4。

### 2.4 两组患者术后并发症和复发情况比较

两组患者术后并发症总发生率比较,差异无统计学意义( $P > 0.05$ );研究组复发率低于对照组,差异有统计学意义( $P < 0.05$ )。见表5。

表2 两组患者临床疗效比较 例(%)

Table 2 Comparison of clinical efficacy between the two groups n (%)

组别	治愈	好转	无效	总有效率
对照组(n=32)	11(34.38)	13(40.62)	8(25.00)	24(75.00)
研究组(n=32)	18(56.25)	12(37.50)	2(6.25)	30(93.75)
$\chi^2$ 值				4.27
P值				0.039

表3 两组患者手术指标比较 ( $\bar{x} \pm s$ )

Table 3 Comparison of surgical indicators between the two groups ( $\bar{x} \pm s$ )

组别	手术时间/min	术中出血量/mL	住院时间/d
对照组(n=32)	49.17±5.06	25.06±4.33	5.38±1.64
研究组(n=32)	51.84±6.75	22.82±3.91	4.06±1.41
t值	1.79	2.17	3.45
P值	0.078	0.034	0.001

表4 两组患者鼻功能恢复情况比较 (分,  $\bar{x} \pm s$ )

Table 4 Comparison of nasal function recovery between the two groups (points,  $\bar{x} \pm s$ )

组别	Lund-Mackay鼻内镜评分		鼻窦CT Lund-Mackay评分	
	术前	术后3个月	术前	术后3个月
对照组(n=32)	5.16±1.14	2.88±0.58 <sup>†</sup>	8.16±2.04	2.94±0.51 <sup>†</sup>
研究组(n=32)	5.07±1.02	2.45±0.47 <sup>†</sup>	8.24±1.96	2.58±0.34 <sup>†</sup>
t值	0.33	3.26	0.16	3.32
P值	0.740	0.002	0.873	0.002

注: †与同组术前比较, 差异有统计学意义 (P<0.05)。

表5 两组患者术后并发症和复发情况比较 例(%)

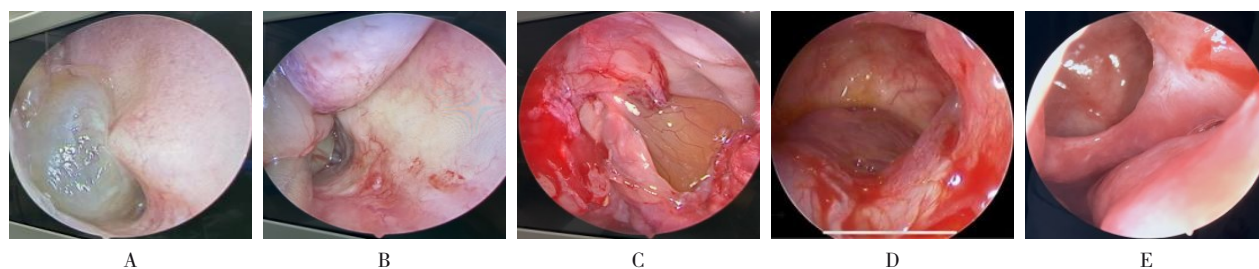
Table 5 Comparison of complications and recurrence between the two groups n (%)

组别	并发症			总发生率	复发率
	面部肿胀	鼻泪管损伤	鼻腔粘连		
对照组(n=32)	2(6.25)	1(3.13)	1(3.13)	4(12.50)	6(18.75)
研究组(n=32)	1(3.13)	2(6.25)	0(0.00)	3(9.38)	1(3.13)
$\chi^2$ 值				0.16	4.01
P值				0.689	0.045

## 2.5 典型病例

2.5.1 典型病例1 患者男, 30岁, 术前鼻内镜检查可见鼻腔内息肉。常规入路打开并扩大上颌窦开口, 可见上颌窦内息肉, 切除上颌窦息肉后, 可见上颌窦腔内鼻窦黏膜光滑。见图1。

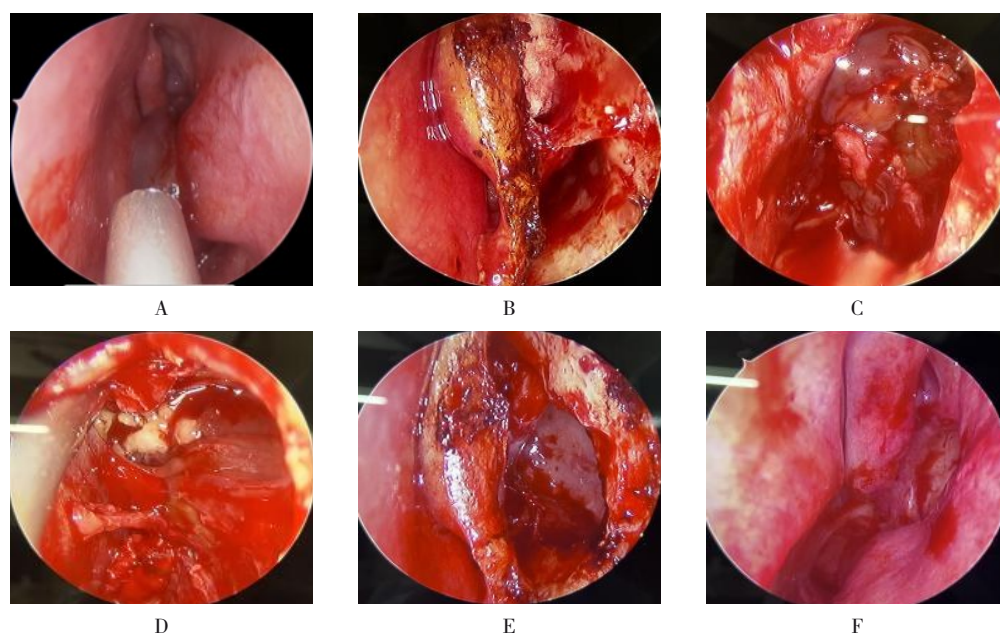
2.5.2 典型病例2 患者男, 33岁, 术前鼻内镜检查可见鼻腔内息肉; 行泪前隐窝入路切口, 打开上颌窦前壁, 可见上颌窦腔内息肉, 息肉切除后, 可完整清晰地暴露上颌窦, 上颌窦内各壁黏膜光滑, 黏膜稍水肿。见图2。



A: 鼻内镜检查可见鼻腔内息肉; B: 鼻内镜检查可见息肉拖向后鼻孔; C和D: 常规入路打开并扩大上颌窦开口, 可见上颌窦内息肉; E: 息肉切除后。

图1 典型病例1

Fig.1 Typical case 1



A: 鼻内镜检查可见息肉被拖向后鼻孔; B: 泪前隐窝入路切口; C和D: 打开上颌窦前壁, 可见上颌窦腔内息肉; E和F: 息肉切除后。

图2 典型病例2

Fig.2 Typical case 2

### 3 讨论

既往文献<sup>[10-11]</sup>报道, ACP的产生与上颌窦腔中黏膜的病理改变关系密切, 由于黏膜水肿和出血, 易诱发囊性样变或息肉样变, 随着病变范围的不断扩大, 黏膜逐渐从机体上颌窦自然窦口突出, 呈现蒂状, 加上淋巴循环异常和慢性炎症刺激等因素, 会进一步加重病情, 最终形成带蒂息肉。目前, 手术为治疗ACP的有效方案, 但需完全切除息肉根部, 才能降低复发风险<sup>[12]</sup>。鼻内镜具有视野清晰和组织损伤小等优势, 能有效地弥补传统手术的不足, 在清除患者病灶的同时, 能减少对鼻腔和鼻窦等结构和周围黏膜组织的影响, 已逐渐成为治疗ACP的首选方案<sup>[13]</sup>。

中鼻道入路能减少对上颌窦生理功能的影响, 而内镜下中鼻道上颌窦自然开口入路作为ACP治疗的基础术式, 对源于上颌窦上壁和后外侧壁的息肉, 可以进行有效切除<sup>[14]</sup>。本研究通过比较两种入路方式, 结果显示: 研究组总有效率为93.75%, 高于对照组的75.00%, 且研究组术中出血量少于对照组, 住院时间短于对照组, 提示: 内镜下泪前隐窝入路治疗ACP的临床疗效肯定, 患者术中出血少, 住院时间短。主要原因在于: 内镜下泪前隐窝入路手术主要在0°内镜下实施, 术野宽广且清晰, 能充分暴露上颌窦腔, 辅助术者观察息肉情况, 能全方位、彻底地切除息肉, 同时, 还能减少对周围正常组织的损伤, 出血

少,利于患者术后恢复。而经中鼻道上颌窦自然开口入路的手术操作,会受到窦口偏高等因素的影响,难以处理上颌窦前壁和泪前隐窝等处的病灶,且借助大角度内镜对病灶位置进行观察时,手术器械无法达到息肉根源,会对手术疗效产生不利的影 响,这与王会宾等<sup>[15]</sup>的研究结果相似。CT为评估鼻窦黏膜病变的常用手段,Lund-Mackay评分能准确地对鼻窦病变和鼻道阻塞情况进行量化,辅助临床判断病情严重程度与恢复情况。本研究结果显示,术后3个月,两组患者Lund-Mackay鼻内镜评分和鼻窦CT Lund-Mackay评分较术前降低,且研究组低于对照组,证实:内镜下泪前隐窝入路治疗ACP有助于促进术后恢复。考虑原因为:泪前隐窝入路能从多角度辅助术者观察和处理上颌腔内的病变情况,且符合上颌窦和鼻腔的解剖特征,能减少对鼻窦结构和功能的损伤,促进术后恢复。本研究中,研究组复发率为3.13%,低于对照组的18.75%,差异有统计学意义( $P < 0.05$ ),两组患者术后并发症总发生率比较,差异无统计学意义( $P < 0.05$ ),提示:两种入路方式的安全性均较高,但内镜下泪前隐窝入路与内镜下中鼻道上颌窦自然开口入路比较,复发率较低。相关研究<sup>[16]</sup>报道,ACP复发主要与息肉起源不明和术中切除不彻底密切相关。杨花荣等<sup>[17]</sup>研究指出,上颌窦内腔形态不规则,常规入路方式较难充分暴露出下底壁,难以彻底切除病灶,从而增加了复发风险。内镜下泪前隐窝入路则能得到满意的手术视野,在充分暴露上颌窦腔和息肉根源方面具有明显优势,有助于术中处理眶底壁和颧下窝等位置的病变,且术后复发率低。

本研究局限性在于:样本量较小,也未能长期随访预后,后续可进行大样本的前瞻性多中心试验,进一步验证内镜下泪前隐窝入路治疗ACP的临床疗效

综上所述,内镜下泪前隐窝入路治疗ACP的临床疗效确切,能全面清理病灶,术中出血少,住院时间短,且术后复发率低于内镜下中鼻道上颌窦自然开口入路,值得临床推广应用。

#### 参 考 文 献 :

[1] 申坤, 姜鸿飞, 闫冰, 等. 抗IgE单克隆抗体治疗合并哮喘的复发性慢性鼻窦炎伴息肉的短期疗效研究[J]. 中华耳鼻咽喉头颈外科杂志, 2021, 56(10): 1035-1041.

[1] SHEN S, LOU H F, YAN B, et al. Short-term efficacy of anti-IgE monoclonal antibody in patients with recurrent chronic rhinosinusitis

with nasal polyps combined with asthma[J]. Chinese Journal of Otorhinolaryngology Head and Neck Surgery, 2021, 56(10): 1035-1041. Chinese

[2] 张颖, 刘勇, 龙表利, 等. 功能性鼻内镜手术联合布地奈德浸润治疗慢性鼻窦炎伴息肉的效果及对嗅觉功能、鼻腔通气功能、复发的影响[J]. 解放军医药杂志, 2022, 34(1): 101-104.

[2] ZHANG Y, LIU Y, LONG B L, et al. Clinical efficacy of functional endoscopic sinus surgery combined with budesonide infiltration in treatment of patients with chronic sinusitis associated by nasal polyps and its effects on olfactory function, nasal ventilation function and recurrence[J]. Medical & Pharmaceutical Journal of Chinese People's Liberation Army, 2022, 34(1): 101-104. Chinese

[3] SHIMIZU S, TOJIMA I, NAKAMURA K, et al. Nasal polyp fibroblasts (NPFs)-derived exosomes are important for the release of vascular endothelial growth factor from cocultured eosinophils and NPFs[J]. Auris Nasus Larynx, 2022, 49(3): 407-414.

[4] 刘成, 李国伟, 胡金旺, 等. 曲安奈德鼻喷雾剂联合鼻内镜手术治疗慢性鼻窦炎伴息肉患者的临床研究[J]. 中国临床药理学杂志, 2022, 38(22): 2664-2667.

[4] LIU C, LI G W, HU J W, et al. Clinical trial of triamcinolone acetamide nasal spray combined with endoscopic sinus surgery in the treatment of patients with chronic sinusitis and nasal polyps[J]. The Chinese Journal of Clinical Pharmacology, 2022, 38(22): 2664-2667. Chinese

[5] 林秋红, 肖祥, 张书嘉, 等. 鼻息肉组织中嗜酸性阳离子蛋白/髓过氧化物酶、趋化因子配体4、免疫球蛋白E对慢性鼻窦炎伴息肉术后复发的预测价值[J]. 中国医药导报, 2022, 19(27): 106-109.

[5] LIN Q H, XIAO X, ZHANG S J, et al. Predictive value of nasal polyps tissues' eosinophilic cationic protein/myeloperoxidase, chemokine ligand 4, and immunoglobulin E in the recurrence of patients with chronic rhinosinusitis with nasal polyps after surgery[J]. China Medical Herald, 2022, 19(27): 106-109. Chinese

[6] YONG M, WU Y Q, HOWLETT J, et al. Cost-effectiveness analysis comparing dupilumab and aspirin desensitization therapy for chronic rhinosinusitis with nasal polyposis in aspirin-exacerbated respiratory disease[J]. Int Forum Allergy Rhinol, 2021, 11(12): 1626-1636.

[7] 解和宁, 王彤, 韩非, 等. 慢性鼻窦炎息肉患者经鼻内镜术后并发症发生情况及影响因素[J]. 中国实验诊断学, 2022, 26(9): 1328-1331.

[7] XIE H N, WANG T, HAN F, et al. Complications and influencing factors in patients with chronic sinusitis and nasal polyps after transnasal endoscopy[J]. Chinese Journal of Laboratory Diagnosis, 2022, 26(9): 1328-1331. Chinese

[8] 段文良, 彭丽晶, 朱立新. 鼻内镜术后采用鼻喷激素治疗慢性鼻窦炎息肉的临床效果观察[J]. 贵州医药, 2021, 45(5): 782-784.

[8] DUAN W L, PENG L J, ZHU L X. Clinical effect of nasal hormone spray on chronic rhinosinusitis and nasal polyps after

- nasal endoscopy[J]. Guizhou Medical Journal, 2021, 45(5): 782-784. Chinese
- [9] 胡喜, 王昶, 阳俊杰, 等. 成年鼻窦炎患者内镜治疗手术后细菌微生态变化水平及临床意义[J]. 湖南师范大学学报(医学版), 2021, 18(2): 148-152.
- [9] HU X, WANG C, YANG J J, et al. Changes of bacterial microecology in adult patients with sinusitis after endoscopic surgery and its clinical significance[J]. Journal of Hunan Normal University (Medical Sciences), 2021, 18(2): 148-152. Chinese
- [10] 郝建海, 张俊瑶, 王敏. Klotho、白介素-8在老年慢性鼻窦炎病人鼻窦黏膜中的表达及与鼻息肉的关系[J]. 实用老年医学, 2022, 36(6): 560-564.
- [10] HAO J H, ZHANG J Y, WANG M. Expression and the relationship with nasal polyps of Klotho and interleukin-8 in nasal mucosa of elderly patients with chronic rhinosinusitis[J]. Practical Geriatrics, 2022, 36(6): 560-564. Chinese
- [11] 王海, 郭翠莲, 肖俏, 等. 外周血清炎症性介质与鼻息肉内在型之间的关系[J]. 中华耳鼻咽喉头颈外科杂志, 2022, 57(2): 153-160.
- [11] WANG H, GUO C L, XIAO Q, et al. Association between plasma inflammatory mediators and histological endotypes of nasal polyps[J]. Chinese Journal of Otorhinolaryngology Head and Neck Surgery, 2022, 57(2): 153-160. Chinese
- [12] 王彤, 解和宁, 韩非, 等. 鼻内镜手术联合布地奈德鼻腔雾化吸入及康复新液冲洗治疗鼻息肉的临床研究[J]. 世界中西医结合杂志, 2022, 17(10): 2039-2043.
- [12] WANG T, XIE H N, HAN F, et al. Clinical observation on nasal endoscopic surgery combined with budesonide for nasal inhalation and kangfuxin for nasal irrigation in the treatment of nasal polyps[J]. World Journal of Integrated Traditional and Western Medicine, 2022, 17(10): 2039-2043. Chinese
- [13] 梁成, 孙菲菲, 赵明俊. 鼻内镜下可吸收鼻窦药物支架手术对慢性鼻窦炎伴鼻息肉患者鼻腔菌群及预后的影响[J]. 中国内镜杂志, 2021, 27(11): 62-67.
- [13] LIANG C, SUN F F, ZHAO M J. Effect of nasal endoscopic absorbable drug stent surgery on nasal microflora and prognosis in patients with chronic sinusitis with nasal polyps[J]. China Journal of Endoscopy, 2021, 27(11): 62-67. Chinese
- [14] 任刚, 徐珏, 马兵良. 鼻内镜下中鼻道联合改良黏骨膜瓣精准下鼻道开窗治疗上颌窦囊肿的临床研究[J]. 中国内镜杂志, 2021, 27(8): 45-51.
- [14] REN G, XU J, MA B L. Clinical study of endoscopic middle and accurate inferior meatal antrostomy with modified mucoperiosteal flap for maxillary sinus mucosal cyst[J]. China Journal of Endoscopy, 2021, 27(8): 45-51. Chinese
- [15] 王会宾, 齐丽丽, 李尔涛, 等. 中鼻道联合上颌窦根治术与经泪前隐窝入路在上颌窦良性病变手术中的应用效果[J]. 现代中西医结合杂志, 2019, 28(30): 3352-3354.
- [15] WANG H B, QI L L, LI E T, et al. Application effect of middle nasal meatus combined with maxillary sinus radical operation and translacrimar recess approach in maxillary sinus benign lesions[J]. Modern Journal of Integrated Traditional Chinese and Western Medicine, 2019, 28(30): 3352-3354. Chinese
- [16] 潘泽如, 陈红先, 詹淑洁. 慢性鼻-鼻窦炎伴鼻息肉患者鼻内镜术后鼻息肉复发的影响因素[J]. 医学综述, 2021, 27(13): 2695-2699.
- [16] PAN Z R, CHEN H X, ZHAN S J. Influencing factors of recurrence of nasal polyps in patients with chronic rhinosinusitis with nasal polyps after endoscopic sinus surgery[J]. Medical Recapitulate, 2021, 27(13): 2695-2699. Chinese
- [17] 杨花荣, 陈影影, 高英, 等. 慢性鼻-鼻窦炎伴鼻息肉鼻内镜术后复发调查及危险因素分析[J]. 陕西医学杂志, 2023, 52(2): 184-187.
- [17] YANG H R, CHEN Y Y, GAO Y, et al. Recurrence of chronic rhinosinusitis with nasal polyps after endoscopic sinus surgery and its risk factors[J]. Shaanxi Medical Journal, 2023, 52(2): 184-187. Chinese

(曾文军 编辑)

**本文引用格式:**

孙晓飞, 刘斌, 刘诗敏, 等. 内镜下中鼻道上颌窦自然开口入路与泪前隐窝入路治疗上颌窦后鼻孔息肉的临床效果和术后复发情况[J]. 中国内镜杂志, 2024, 30(8): 60-66.

SUN X F, LIU B, LIU S M, et al. Clinical effects and postoperative recurrence of endoscopic natural opening in the middle nasal meatus-maxillary sinus and prelacrimal recess approach in treating antrochoanal polyp[J]. China Journal of Endoscopy, 2024, 30(8): 60-66. Chinese