

DOI: 10.12235/E20240043

文章编号: 1007-1989 (2024) 08-0012-06

论著

## SpyGlass DS 系统联合激光碎石法与常规分次治疗 胆总管大结石的效果和安全性的对比分析

艾合买江·库尔班江, 布娅·米然别克, 王秋玲, 李得阳, 高峰

[新疆维吾尔自治区人民医院(新疆消化系统疾病临床研究中心) 消化科, 新疆 乌鲁木齐 830001]

**摘要: 目的** 比较SpyGlass DS系统激光碎石治疗术与内镜逆行胰胆管造影术(ERCP)下常规分次治疗胆总管大结石的安全性和有效性。**方法** 选取2021年11月—2023年10月该院行ERCP,术中提示胆总管大结石的患者(>2 cm)38例,分为实验组( $n=18$ )和对照组( $n=20$ ),实验组使用SpyGlass DS系统联合激光碎石治疗,对照组使用分次治疗(第1次放入胆管支架,3个月后再行常规ERCP下胆总管结石取出术)。比较两组患者术后结石清除成功率和ERCP术后并发症发生率;手术3个月后随访,并复查磁共振胰胆管成像(MRCP),以明确是否有胆总管残余结石。**结果** 实验组手术时间长于对照组,差异有统计学意义( $P<0.05$ )。两组患者取石成功率和近期并发症发生率比较,差异均无统计学意义( $P>0.05$ ),实验组远期并发症发生率低于对照组,但差异无统计学意义( $P=0.090$ )。**结论** 由SpyGlass DS引导的激光碎石术治疗胆总管大结石的疗效确切,安全性高,术后结石复发率低。

**关键词:** 胆总管大结石;内镜逆行胰胆管造影术(ERCP);SpyGlass DS;碎石术;术后并发症;结石复发率

中图分类号: R657.42

## Comparative analysis of the efficacy and safety of SpyGlass DS system combined with laser lithotripsy and conventional fractional treatment of large calculus of common bile duct

Aihemaijiang·Kuerbanjiang, Buya·Miranbieke, Wang Qiuling, Li Deyang, Gao Feng

[Department of Gastroenterology, People's Hospital of Xinjiang Uygur Autonomous Region (Xinjiang Digestive System Disease Clinical Research Center), Urumqi, Xinjiang 830001, China]

**Abstract: Objective** To compare the safety and efficacy of SpyGlass DS system laser lithotripsy and conventional fractional treatment under endoscopic retrograde cholangiopancreatography (ERCP) in treatment of large calculus of common bile duct. **Method** 38 patients with large calculus of common bile duct (>2 cm) during ERCP from November 2021 to October 2023 were selected and divided into experimental group ( $n=18$ ) and control group ( $n=20$ ). The experimental group was treated with SpyGlass DS system combined with laser lithotripsy. The patients in the control group were treated with split treatment (the first biliary stent was placed, and the calculus of common bile duct were removed under conventional ERCP again 3 months later). The success rate of stone clearance and the incidence of complications after ERCP were compared between the two groups. Magnetic resonance cholangiopancreatography (MRCP) was performed 3 months after surgery to determine whether there were residual calculus of common bile duct. **Results** The surgical time of the experimental group was longer than

收稿日期: 2024-01-18

[通信作者] 高峰, E-mail: xjgf@sina.com; Tel: 13009698851

that of the control group, and the difference was statistically significant ( $P < 0.05$ ). There was no significant difference in the stone clearance rate and the incidence of short-term complications between the two groups ( $P > 0.05$ ). The incidence of long-term complications in the experimental group was lower than that in the control group, but the difference was not statistically significant ( $P = 0.090$ ). **Conclusion** SpyGlass DS guided laser lithotripsy is effective and safe for the treatment of large calculus of common bile duct, with a low recurrence rate.

**Keywords:** large calculus of common bile duct; endoscopic retrograde cholangiopancreatography (ERCP); SpyGlass DS; lithotripsy; postoperative complications; stone recurrence rate

目前,胆总管结石的治疗方法较多,首选内镜逆行胰胆管造影术(endoscopic retrograde cholangiopancreatography, ERCP)。虽然ERCP可以通过括约肌切开术、机械网篮碎石术和球囊取出术,解决大多数常规大小的胆总管结石,而胆总管大结石(直径 $> 2$  cm)被称为困难结石,有时无法顺利取出<sup>[1-4]</sup>。因此,对于无法一次性取出的困难胆总管结石,常先放置胆总管塑料支架,大部分结石在此期间可以被磨碎,择期(一般3个月后)再次行胆总管结石取出,并行机械网篮碎石术和球囊取出术,可以一次性取出全部结石。但仍有小部分困难结石在放置胆总管支架后,择期仍无法取出,需要更多侵入性的取石技术<sup>[5-6]</sup>,如:经腹腔镜胆总管切开取石等。近年来,胆道镜(SpyGlass DS系统)被广泛应用于临床。有研究<sup>[7-9]</sup>报道,在SpyGlass引导下治疗胆总管大结石,效果良好。胆道镜直视下行激光碎石,使得胆总管困难结石有了一次性取尽的可能<sup>[10-11]</sup>。本文通过对比两种方式治疗的安全性和疗效,以确定SpyGlass DS引导的激光碎石术治疗胆总管大结石的效果,是否与常规分次取胆总管大结石相当。现报道如下:

## 1 资料与方法

### 1.1 一般资料

回顾性分析2021年11月—2023年10月本院38例行ERCP的患者的临床资料,分为实验组( $n = 18$ )和对照组( $n = 20$ ),实验组使用SpyGlass引导的激光碎石术,对照组使用分次取石治疗。实验组中,男7例,女11例;年龄30~83岁,平均( $57.12 \pm 14.86$ )岁;对照组中,男12例,女8例;年龄34~83岁,平均( $62.24 \pm 16.47$ )岁。两组患者基线资料比较,差异无统计学意义( $P > 0.05$ ),具有可比性。见表1。

表1 两组患者一般资料比较

Table 1 Comparison of general data between the two groups

组别	性别/例		年龄/岁	结石大小/ $\text{cm}$
	男	女		
实验组( $n = 18$ )	7	11	$57.12 \pm 14.86$	$2.24 \pm 0.21$
对照组( $n = 20$ )	12	8	$62.24 \pm 16.47$	$2.16 \pm 0.20$
$t/\chi^2$ 值	1.67 <sup>†</sup>		0.16	0.89
$P$ 值	0.193		0.184	0.417

注: <sup>†</sup>为 $\chi^2$ 值。

纳入标准:年龄 $> 18$ 岁;超声、CT和/或磁共振成像等影像学检查提示胆总管结石者;最大结石直径 $\geq 2$  cm;患者和家属同意参与本研究,并签署知情同意书。排除标准:活动性急性胰腺炎者;脓毒性休克者;有肝内胆管结石;有胰、胆、壶腹部恶性疾病者;既往行括约肌切开术;凝血功能异常(部分凝血活酶时间大于对照组的2倍)者;血小板偏低( $< 50 \times 10^9/\mu\text{L}$ );奥迪括约肌功能障碍;原发性硬化性胆管炎;胆总管囊肿;怀孕者;有胃大部切除术史(毕Ⅱ式或Roux-en-Y重建手术史);无法给予知情同意者。

### 1.2 方法

**1.2.1 器械** 十二指肠镜(生产厂家:Olympus,型号:TJF-260V),ERCP相关附件(包括:乳头括约肌切开刀、取石球囊、扩张球囊、导丝和鼻胆引流管等)、胆管塑料支架、胆道全覆膜金属支架和高频电刀等(生产厂家:南微医学科技股份有限公司);SpyGlass内镜直视系统(生产厂家:波士顿科学公司),双频激光仪(型号:U-100 Plus),相关附件(包括:SpyBite活检钳和SpyScope成像导管)<sup>[10]</sup>。

**1.2.2 术前准备** 术前禁食禁饮12 h。操作过程中

患者均吸氧，行心电监护和经皮动脉血氧饱和度监测，所有患者术前肛门塞入吡哌美辛栓预防感染。

**1.2.3 ERCP 操作** 患者取左侧卧位，术者操作十二指肠镜到达十二指肠乳头，并常规行胆胰管插管，根据术中情况，行内镜十二指肠乳头括约肌切开术及内镜下球囊扩张术，插管成功后行ERCP，留置导丝。

**1.2.4 对照组** 行分次取石治疗。ERCP后，观察胆总管结石位置、大小和数量，尝试使用网篮取石，针对较大结石（ $>2\text{ cm}$ ），利用网篮碎石，若结石仍较大，无法取出，根据胆管长度和结石位置，放置胆管塑料支架，抽出导丝，结束操作。3个月后，再次行ERCP，重复术前准备步骤，ERCP后再次观察结石情况，并尝试采用网篮或取石球囊进行取石。将较大结石用网篮碎石后，分次取出，取石结束后，再次行胆管造影，以确保胆管内无残留结石，最后放置鼻胆引流管。术后常规禁食禁饮和胃肠减压，并给予质子泵抑制剂（proton pump inhibitor, PPI）抑酸、黏膜保护剂护胃、生长抑素抑制胰酶分泌和补液等治疗，观察患者有无腹痛、发热、恶心呕吐和呕血黑便等不适，于术后4、8和24 h复查血常规、血淀粉酶和尿淀粉酶，术后24 h复查肝功能和肾功能等指标。酌情使用抗生素治疗。如果两次尝试均未能取净结石，则建议行手术治疗。

**1.2.5 实验组** 采用SpyGlass DS系统激光碎石治疗。通过十二指肠镜的工作孔道，将SpyGlass DS系统传送导管连同光纤摄像头置入，并小心谨慎操作，将其送至胆管内进行直视下观察，此时，需观察结石的大小和性状，大致确定碎石操作的位置后，拔除导

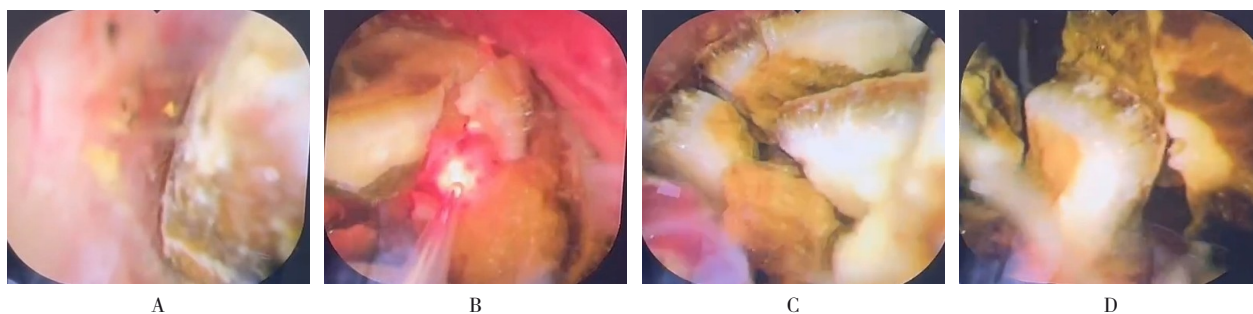
丝，送入激光光纤，于直视下，将光纤末端对准大结石，采用U-100 Plus双频激光仪进行碎石<sup>[9]</sup>（图1），直至结石完全碎裂。碎石后根据患者情况，必要时行胆管支架置入。观察胆道无出血后，退镜。术后常规禁食禁饮和胃肠减压，给予PPI抑酸、黏膜保护剂保护胃黏膜、生长抑素抑制胰酶分泌和补液等治疗，观察患者有无腹痛、腹胀和发热等不适，于术后4、8和24 h复查血常规、血淀粉酶和尿淀粉酶，术后24 h复查肝功能和肾功能等指标。酌情使用抗生素治疗。

### 1.3 观察指标

**1.3.1 取石成功率** 包括：手术时间和取石情况。实验组统计一次性取石成功率，由于对照组为分次取石，故统计第2次取石成功率。

**1.3.2 近期并发症发生率** 密切关注患者术后的腹部体征和生命体征等情况，于术后4、8和24 h，检测患者血尿淀粉酶、血常规和肝肾功能等指标。若出现明显腹痛伴随超出正常水平3倍的淀粉酶升高，需及时完善CT检查，结合症状和影像学结果，即可诊断为术后胰腺炎（postoperative pancreatitis, PEP）。若淀粉酶升高程度未达到正常范围的3倍，即可诊断为高淀粉酶血症。术后患者均给予胃肠减压，观察胃管引流情况，若出现咖啡色血或者鲜红色血，甚至出现黑便，考虑为术后出血。如患者腹部持续疼痛，伴有腹肌紧张，甚至出现腹膜刺激征，需及时完善CT或X线检查，提示膈下游离气体，则考虑为穿孔。若患者术后发热，体温超过 $38.5^{\circ}\text{C}$ ，伴有血象、碱性磷酸酶和谷氨酰转氨酶升高，考虑为胆管炎。

**1.3.3 远期并发症发生率** 术后随访3个月，通过



A: SpyGlass胆道镜示胆总管大结石; B: 将光纤放置于大结石表面; C: SpyGlass DS引导的激光碎石术; D: 碎石成功。

图1 SpyGlass DS引导的激光碎石术

Fig.1 Laser lithotripsy guided by SpyGlass DS

腹部B超、CT或磁共振胆胰管成像(magnetic resonance cholangiopancreatography, MRCP)等检查,以了解结石复发情况。

### 1.4 统计学方法

采用SPSS 20.0软件对数据进行分析,计量资料以均数±标准差( $\bar{x} \pm s$ )表示,组间比较用独立样本t检验,组内比较用配对样本t检验;计数资料以例或百分率(%)表示,比较采用 $\chi^2$ 检验或Fisher确切概率法。 $P < 0.05$ 为差异有统计学意义。

## 2 结果

### 2.1 两组患者手术情况比较

实验组手术时间为(31.80±3.03)min,较对照组的(23.40±4.37)min明显延长,差异有统计学意义( $P < 0.05$ )。实验组均一次性取石成功,取石成功率为100.00%,对照组有3例第2次ERCP取石未成功,取石成功率为85.00%,两组患者比较,差异无统计学意义( $P = 0.090$ )。见表2。

### 2.2 两组患者近期并发症发生率比较

实验组与对照组高淀粉酶血症、PEP、出血和胆道感染等近期并发症发生率比较,差异均无统计学意义( $P > 0.05$ )。见表3。

### 2.3 两组患者远期并发症发生率比较

实验组术后3个月随访,均无结石复发,结石复发率为0.00%;对照组第2次ERCP取石后3个月随访,有3例患者影像学检查提示仍有胆管结石,结石复发率为15.00%,但两组患者比较,差异无统计学意义( $P = 0.090$ )。

表2 两组患者手术情况比较

Table 2 Comparison of operation status between the two groups

组别	手术时间/min	取石成功率 例(%)
实验组(n=18)	31.80±3.03	18(100.00)
对照组(n=20)	23.40±4.37	17(85.00)
t/ $\chi^2$ 值	6.70	2.93 <sup>†</sup>
P值	0.000	0.090

注:†为 $\chi^2$ 值。

表3 两组患者近期并发症发生率比较 例(%)

Table 3 Comparison of recent complication rates between the two groups n (%)

组别	高淀粉酶血症	PEP	出血	胆道感染
实验组(n=18)	5(27.78)	1(5.56)	1(5.56)	0(0.00)
对照组(n=20)	7(35.00)	2(10.0)	0(0.00)	1(5.00)
$\chi^2$ 值	0.23	0.26		
P值	0.632	0.612	0.285 <sup>†</sup>	0.335 <sup>†</sup>

注:†为Fisher确切概率法。

## 3 讨论

困难胆总管结石<sup>[12]</sup>是根据其直径(>2cm)、形状、数量、位置(肝内或胆囊管),或解剖因素(胆总管扭曲、远端结石、结石嵌顿、胆总管远端较短或胆总管远端急性成角<135°)而定义。传统的ERCP<sup>[13-16]</sup>包括:内镜十二指肠括约肌切开术、机械碎石术和内镜下乳头大球囊扩张术<sup>[17-20]</sup>,大多数情况下取石都是成功的,但第1次使用机械碎石术和腹腔镜下胆管切开取石术,胆道结石的清除率只有65.00%~70.00%。对于无法一次性取出的困难胆总管结石,可以先放置胆总管塑料支架,择期(一般3个月后)再行胆总管结石取出,大部分结石在此期间可以被磨碎,在进行机械网篮碎石术和球囊取出术后,可以一次性取出全部结石,在SpyGlass广泛引入之前,此方法被大多数医院所采用。近年来,胆道镜系统(SpyGlass DS)被广泛应用于临床,大量研究<sup>[21-23]</sup>报道了SpyGlass引导下胆管内取石治疗胆总管结石的优点,包括:手术视野十分清晰,直视下手术更加安全;可以更清楚地明确结石大小和位置,及其与胆总管的关系,做到准确碎石;碎石结束后,可以再次仔细观察胆管,避免结石残留等,由于其安全性好,甚至被应用于妊娠合并胆总管结石的治疗中<sup>[24-26]</sup>。目前,关于分次取石与SpyGlass DS系统引导下碎石术的直接比较的报道,较为罕见。本研究旨在确定SpyGlass DS系统引导研究激光碎石术治疗胆总管大结石的效果,是否与常规分次取石法相当。

临床关于分次治疗胆管困难结石与其他取石方法

的对比研究较少，最近的一项回顾性研究<sup>[27]</sup>纳入85例接受胆道塑料支架置入治疗难治性结石的患者，在第2次行ERCP时，整体结石完全清除率仍然很低（64.71%，55/85），依旧有约28.00%的患者需要机械碎石。有学者<sup>[28]</sup>认为，支架置入后结石尺寸的减小，可能会降低后续ERCP中对机械碎石的需求，但代价是需要重复的手术导致成本增加。本研究中，考虑到分次取石的情况，第1次ERCP主要目的为放置胆管支架，多数未进行取石操作，无法比较取石成功率，且放置胆管支架的操作时间较短，与取石或碎石等操作相比，PEP或感染等并发症发生率明显较低，故将2次取石后，各项数据与SpyGlass DS引导的激光碎石术做对比更有意义。本研究证实，SpyGlass DS系统引导下的取石成功率与分次取石相当，且两种术式的近期并发症发生率无差异，虽然Spyglass DS引导下远期并发症（结石复发率）发生率低于常规分次取石，但差异无统计学意义（ $P=0.090$ ）。

SpyGlass DS直接可视化系统（SpyGlass DS）与第一代模型比较，其为数字版胆道镜，提高了图像分辨率，并纳入了专用的冲洗和吸引口，还有更能弯曲的尖端。这些改进可能有助于结石清除率的提高。如果所有患者均使用Spyglass DS引导下的激光碎石术，首次手术的结石清除率可能更高。有研究<sup>[29]</sup>评估了2016年1月—2023年8月期间美国食品和药品监督管理局制造商和用户设施设备体验数据库中报道的SpyGlass DS系统不良事件，1743份报告中，62份（3.56%）发现了与患者相关的不良事件，其中，33份使用SpyGlass DS，29份使用SpyGlass DS II，最常见的不良事件是出血，其次是穿孔、感染、败血症和胰腺炎。另有研究<sup>[30]</sup>表明，SpyGlass DS系统引导的激光碎石术，可能会增加感染或持续性菌血症的风险，最常见的Spyglass相关并发症是胆管炎，发生率高达14.00%。由于本次研究对接受激光碎石的患者均进行了抗生素预防，没有发生胆管炎。

综上所述，SpyGlass DS引导下激光碎石术，结石清除率高，效果较好，术后近期和远期并发症与常规分次取石相当。但本研究仍存在一定的局限性，没有纳入更多、更复杂和更困难的结石患者，且样本量较小，可能存在偏倚，将来需要更多的研究数据来支持以上观点。

#### 参 考 文 献：

- [1] PHILLIPS E H, CARROLL B J, PEARLSTEIN A R, et al. Laparoscopic choledochoscopy and extraction of common bile duct stones[J]. *World J Surg*, 1993, 17(1): 22-28.
- [2] PODDA M, POLIGNANO F M, LUHMANN A, et al. Systematic review with Meta-analysis of studies comparing primary duct closure and T-tube drainage after laparoscopic common bile duct exploration for choledocholithiasis[J]. *Surg Endosc*, 2016, 30(3): 845-861.
- [3] ITOI T, ITOKAWA F, SOFUNI A, et al. Endoscopic sphincterotomy combined with large balloon dilation can reduce the procedure time and fluoroscopy time for removal of large bile duct stones[J]. *Am J Gastroenterol*, 2009, 104: 560-565.
- [4] KARSENTI D, CORON E, VANBIERVLIET G, et al. Complete endoscopic sphincterotomy with vs. without large-balloon dilation for the removal of large bile duct stones: randomized multicenter study[J]. *Endoscopy*, 2017, 49(10): 968-976.
- [5] ARNOLD J C, BENZ C, MARTIN W R, et al. Endoscopic papillary balloon dilation vs. endoscopic sphincterotomy for removal of common bile duct stones: a prospective randomized pilot study[J]. *Endoscopy*, 2001, 33(7): 563-567.
- [6] ERSOZ G, TEKESIN O, OZUTEMIZ A O, et al. Biliary sphincterotomy plus dilation with a large balloon for bile duct stones that are difficult to extract[J]. *Gastrointest Endosc*, 2003, 57(2): 156-159.
- [7] CHEN Y K, PARSI M A, BINMOELLER K F, et al. Single-operator cholangioscopy in patients requiring evaluation of bile duct disease or therapy of biliary stones (with videos) [J]. *Gastrointest Endosc*, 2011, 74(4): 805-814.
- [8] DRAGANOV P V, LIN T, CHAUHAN S, et al. Prospective evaluation of the clinical utility of ERCP-guided cholangiopancreatography with a new direct visualization system[J]. *Gastrointest Endosc*, 2011, 73(5): 971-979.
- [9] 赵思, 巫雪茹, 殷霖霖, 等. SpyGlass单人操作胆道镜系统对胆道疾病的诊治价值[J]. *临床肝胆病杂志*, 2021, 37(10): 2395-2399.
- [9] ZHAO S, WU X R, YIN L L, et al. Value of SpyGlass single-operator choledochoscopy system in the diagnosis and treatment of patients with biliary tract diseases[J]. *Journal of Clinical Hepatology*, 2021, 37(10): 2395-2399. Chinese
- [10] 邹莹莹, 郭彦东, 顾红祥, 等. SpyGlass在胆胰疾病中的应用[J]. *现代消化及介入诊疗*, 2020, 25(6): 812-815.
- [10] ZOU Y Y, GUO Y D, GU H X, et al. Application of SpyGlass in choledochopancreatic diseases[J]. *Modern Digestion & Intervention*, 2020, 25(6): 812-815. Chinese
- [11] 刘益均, 吴乔. 内镜逆行胰胆管造影术中使用SpyGlass系统联合液电碎石治疗胆总管困难结石的效果及安全性分析[J]. *临床肝胆病杂志*, 2021, 37(7): 1644-1647.
- [11] LIU Y J, WU Q. Effect and safety analysis of SpyGlass system

- combined with electrohydraulic lithotripsy during endoscopic retrograde cholangiopancreatography in treatment of difficult common bile duct stones[J]. *Journal of Clinical Hepatology*, 2021, 37(7): 1644-1647. Chinese
- [12] MANES G, PASPATIS G, AABAKKEN L, et al. Endoscopic management of common bile duct stones: European Society of Gastrointestinal Endoscopy (ESGE) guideline[J]. *Endoscopy*, 2019, 51(5): 472-491.
- [13] LÜ Y X, CHENG Y X, LI T, et al. Laparoscopic common bile duct exploration plus cholecystectomy versus endoscopic retrograde cholangiopancreatography plus laparoscopic cholecystectomy for cholecystocholedocholithiasis: a Meta-analysis[J]. *Surg Endosc*, 2019, 33(10): 3275-3286.
- [14] PARRA-MEMBRIVES P, MARTÍNEZ-BAENA D, LORENTE-HERCE J, et al. Comparative study of three bile duct closure methods following laparoscopic common bile duct exploration for choledocholithiasis[J]. *J Laparoendosc Adv Surg Tech Part A*, 2018, 28(2): 145-151.
- [15] QUARESIMA S, BALLA A, GUERRIERI M, et al. A 23 year experience with laparoscopic common bile duct exploration[J]. *HPB (Oxford)*, 2017, 19(1): 29-35.
- [16] ZHU H Y, XU M, SHEN H J, et al. A Meta-analysis of single-stage versus two-stage management for concomitant gallstones and common bile duct stones[J]. *Clin Res Hepatol Gastroenterol*, 2015, 39(5): 584-593.
- [17] WILLIAMS E, BECKINGHAM I, EI SAYED G, et al. Updated guideline on the management of common bile duct stones (CBDS)[J]. *Gut*, 2017, 66(5): 765-782.
- [18] ABURAJAB M, DUA K. Endoscopic management of difficult bile duct stones[J]. *Curr Gastroenterol Rep*, 2018, 20(2): 8.
- [19] TEOH A Y B, CHEUNG F K Y, HU B, et al. Randomized trial of endoscopic sphincterotomy with balloon dilation versus endoscopic sphincterotomy alone for removal of bile duct stones[J]. *Gastroenterology*, 2013, 144(2): 341-345.
- [20] VLAVIANOS P, CHOPRA K, MANDALIA S, et al. Endoscopic balloon dilatation versus endoscopic sphincterotomy for the removal of bile duct stones: a prospective randomized trial[J]. *Gut*, 2003, 52(8): 1165-1169.
- [21] CHEN Y K, PARSİ M A, BINMOELLER K F, et al. Single-operator cholangioscopy in patients requiring evaluation of bile duct disease or therapy of biliary stones (with videos) [J]. *Gastrointest Endosc*, 2011, 74(4): 805-814.
- [22] DRAGANOV P V, LIN T, CHAUHAN S, et al. Prospective evaluation of the clinical utility of ERCP-guided cholangiopancreatography with a new direct visualization system[J]. *Gastrointest Endosc*, 2011, 73(5): 971-979.
- [23] MAYDEO A, KWEK B E A, BHANDARI S, et al. Single-operator cholangioscopy guided laser lithotripsy in patients with difficult biliary and pancreatic ductal stones (with videos) [J]. *Gastrointest Endosc*, 2011, 74(6): 1308-1314.
- [24] NAVANEETHAN U, HASAN M K, KOMMARAJU K, et al. Digital, single-operator cholangiopancreatography in the diagnosis and management of pancreatobiliary disorders: a multicenter clinical experience (with video) [J]. *Gastrointest Endosc*, 2016, 84(4): 649-655.
- [25] DALAL A, PATIL G, KAMAT N, et al. Utility of the novel SpyGlass™ DS II system and laser lithotripsy for choledocholithiasis in pregnancy[J]. *GE Port J Gastroent*, 2021, 29(3): 172-177.
- [26] PAPYSHEVA O, VOYNOVSKY A, DAVYDOV A, et al. Endoscopic retrograde cholangiopancreatography in the treatment of obstructive jaundice in choledocholithiasis in pregnant women[J]. *Voprosy Ginekologii, Akusherstva i Perinatologii*, 2022, 21(1): 92-94.
- [27] JANG D K, LEE S H, AHN D W, et al. Factors associated with complete clearance of difficult common bile duct stones after temporary biliary stenting followed by a second ERCP: a multicenter, retrospective, cohort study[J]. *Endoscopy*, 2020, 52(6): 462-468.
- [28] TRONCONE E, MOSSA M, DE VICO P, et al. Difficult biliary stones: a comprehensive review of new and old lithotripsy techniques[J]. *Medicina (Kaunas)*, 2022, 58(1): 120.
- [29] CHANDAN S, RAMAI D, MOZELL D, et al. Adverse events of the single operator cholangioscopy system: a maude database analysis[J]. *Gastrointest Endosc*, 2024, 99(6): 1035-1038.
- [30] LI G D, PANG Q P, ZHAI H L, et al. SpyGlass-guided laser lithotripsy versus laparoscopic common bile duct exploration for large common bile duct stones: a non-inferiority trial[J]. *Surg Endosc*, 2020, 35(7): 3723-3731.

(彭薇 编辑)

**本文引用格式:**

艾合买江·库尔班江, 布娅·米然别克, 王秋玲, 等. SpyGlass DS 系统联合激光碎石法与常规分次治疗胆总管大结石的效果和安全性的对比分析[J]. *中国内镜杂志*, 2024, 30(8): 12-17.

AIHEMAIJANG·K, BUYA·M, WANG Q L, et al. Comparative analysis of the efficacy and safety of SpyGlass DS system combined with laser lithotripsy and conventional fractional treatment of large calculus of common bile duct[J]. *China Journal of Endoscopy*, 2024, 30(8): 12-17. Chinese