

DOI: 10.12235/E20230204

文章编号: 1007-1989 (2024) 01-0060-07

论著

鼻后神经切断术在复发性鼻窦炎伴息肉 临床治疗中的应用

李树华¹, 姚婷², 邓伟¹

(绵阳市中心医院 1.耳鼻咽喉科; 2.信息中心, 四川 绵阳 621000)

摘要: 目的 分析功能性鼻内镜手术联合鼻后神经切断术治疗复发性鼻窦炎伴息肉的临床疗效, 以及对重要炎症指标的影响, 探讨其临床作用机制。**方法** 选择2021年1月—2021年12月该院复发性鼻窦炎伴息肉患者54例, 采用随机抽签法, 分为试验组(27例)和对照组(27例), 对照组采用功能性鼻内镜手术, 试验组采用功能性鼻内镜手术联合鼻后神经切断术, 观察两组患者术前、术后6和12个月总有效率、鼻腔鼻窦结局测试22 (SNOT-22) 评分、Lund-Kennedy鼻内镜评分和炎症因子 [外周血嗜酸性粒细胞 (EOS)、免疫球蛋白E (IgE)、血清白细胞介素-4 (IL-4) 和血清白细胞介素-5 (IL-5)] 变化情况。**结果** 术前两组患者各指标比较, 差异均无统计学意义; 试验组术后6和12个月随访人数分别为25和23例, 对照组术后6和12个月随访人数分别为26和25例; 术后6和12个月试验组总有效率、SNOT-22评分、Lund-Kennedy鼻内镜评分明显优于对照组, 且术后12个月试验组EOS、IgE、IL-4和IL-5水平较对照组明显降低, 差异均有统计学意义 ($P < 0.05$)。**结论** 对于复发性鼻窦炎伴息肉患者, 联合鼻后神经切断术的功能性鼻内镜手术, 更能抑制机体IgE分泌和黏膜炎症反应, 提高术后治疗效果。

关键词: 复发性鼻窦炎伴息肉; 鼻后神经; 神经切断术; 疗效; 炎症因子

中图分类号: R765.41

Application of posterior nasal neurotomy in the clinical treatment of recurrent sinusitis with polyps

Li Shuhua¹, Yao Ting², Deng Wei¹

(1. Department of Otorhinolaryngology; 2. Department of Information Center,
Mianyang Central Hospital, Mianyang, Sichuan 621000, China)

Abstract: Objective To analyze the clinical efficacy of functional endoscopic surgery combined with posterior nasal neurotomy in the treatment of recurrent sinusitis with polyps and its impact on important inflammatory indicators, and explore its clinical mechanism of action. **Method** 54 patients with recurrent sinusitis and polyps who visited our hospital from January to December 2021 were selected and randomly divided into an experimental group (27 cases) and a control group (27 cases). The control group underwent functional endoscopic sinus surgery, while the experimental group underwent functional endoscopic surgery combined with posterior nasal neurotomy. The total effective rate at preoperative, postoperative 6 and 12 months, sino-nasal outcome test-22 (SNOT-22) score, Lund-Kennedy score of the nasal endoscopy, and changes in important inflammatory factors [eosinophil (EOS), immunoglobulin E (IgE), interleukin-4 (IL-4), interleukin-5 (IL-5)] were compared. **Results** There was no statistically significant difference in the observation indicators between the two groups of patients

收稿日期: 2023-05-08

[通信作者] 姚婷, E-mail: 416833285@qq.com

before surgery. The number of follow-up patients in the experimental group at 6 and 12 months after surgery was 25 and 23, respectively. The number of follow-up patients in the control group at 6 and 12 months after surgery was 26 and 25, respectively. All postoperative observation indicators was significantly improved compared to before surgery; The total effective rate, SNOT-22 score, and Lund-Kennedy score of the nasal endoscopy in the experimental group were better than those in the control group at 6 and 12 months after surgery, and the levels of EOS, IgE, IL-4, and IL-5 in the experimental group were significantly lower than those in the control group at 12 months after surgery, the differences were statistically significant ($P < 0.05$).

Conclusion For patients with recurrent sinusitis and polyps, functional endoscopic surgery combined with posterior nasal neurotomy can better inhibit IgE secretion and mucosal inflammatory response, and improve the postoperative treatment effect.

Keywords: recurrent sinusitis with polyps; posterior nasal nerve; neurotomy; curative effect; inflammatory factors

慢性鼻窦炎伴息肉是一种高度异质性鼻腔-鼻窦黏膜的慢性炎症性疾病,是耳鼻咽喉科常见病和多发病^[1]。目前,治疗手段仍然以保守治疗和/或外科手术为主,但对于合并有嗜酸性粒细胞(eosinophil, EOS)增多的患者,术后复发率较高^[2]。复发性鼻窦炎伴息肉患者需要经历多次鼻内镜手术,以及术后长时间的药物治疗,给患者带来较大的精神和经济压力,但其疗效仍然欠佳,这也给鼻科医生和患者带来了较大的困扰和挑战^[3-4]。近年来,随着鼻黏膜神经-免疫机制深入研究,发现Ⅱ型变态反应在变应性鼻炎和慢性鼻窦炎伴息肉术后复发中起着重要的作用,而鼻腔副交感神经,尤其是鼻后神经,对Ⅱ型变态反应的症候群,发挥主要的神经-免疫调节作用^[5-6]。因此,笔者通过切断鼻后神经,以阻断机体局部Ⅱ型变态反应带来的炎症反应,进而提高复发性鼻窦炎伴息肉的疗效,降低再复发的概率。本研究通过比较两组

患者手术前后总有效率、鼻腔鼻窦结局测试(sino-nasal outcome test-22, SNOT-22)评分、Lund-Kennedy鼻内镜评分和重要炎症因子的变化,探讨功能性鼻内镜手术联合鼻后神经切断术治疗复发性鼻窦炎伴息肉的临床疗效和作用机制,旨在提高复发性鼻窦炎伴息肉患者的手术疗效和生存质量,从而降低复发率。

1 资料和方法

1.1 一般资料

选取2021年1月—2021年12月本院耳鼻咽喉科复发性鼻窦炎伴息肉患者54例,采用随机抽签法,分为试验组(27例)和对照组(27例)。其中,女28例,男26例,年龄30~57岁,平均(38.25±10.33)岁。两组患者一般资料比较,差异无统计学意义($P > 0.05$),具有可比性。见表1。

表1 两组患者一般资料比较

Table 1 Comparison of general information between the two groups

组别	性别/例		年龄/岁	既往史/例		
	女	男		吸烟	饮酒	糖尿病
对照组(n=27)	15	12	39.12±12.51	10	9	6
试验组(n=27)	13	14	37.37±11.69	13	11	8
χ^2/t 值	0.30		1.57 [†]	0.68	0.32	0.39
P值	0.586		0.135	0.409	0.573	0.535

注:†为t值。

纳入标准:符合2020年欧洲鼻窦炎及鼻息肉治疗指南对于复发性鼻窦炎伴息肉的诊断标准;就诊前6个月及以上,均进行过一次或多次功能性鼻内镜手

术;经规范化药物治疗3个月效果不佳;不愿意或不耐受免疫治疗。排除标准:合并真菌感染;致病菌群为多重耐药菌株;有恶性肿瘤病史;合并严重精神心

理疾病；存在全身麻醉禁忌证；依从性差，且不能配合随访^[7]。所有患者均签署知情同意书。本研究经绵阳市中心医院伦理委员会审批通过，批件号：P20201212。

1.2 方法

所有患者均在全身麻醉下完成手术。对照组采用功能性鼻内镜手术，试验组采用功能性鼻内镜手术联合鼻后神经切断术。术后所有患者均进行规范化药物治疗和个性化术区换药处置。比较两组患者术前、术后6和12个月临床疗效、SNOT-22评分和Lund-Kennedy鼻内镜评分。在术前和术后12个月分别检测两组患者外周血EOS、免疫球蛋白E (immunoglobulin E, IgE)、血清白细胞介素-4 (interleukin-4, IL-4) 和血清白细胞介素-5 (interleukin-5, IL-5) 水平。所有手术操作及术后复查均由同一医生完成。

1.3 观察指标

1.3.1 SNOT-22评分 根据擤鼻涕、打喷嚏、流涕、工作效率下降、疲劳、注意力不集中、沮丧易怒、忧虑、感觉不安或难堪等22条项目对入组患者进行评分，评分越高，表示病情越重^[8]。

1.3.2 Lund-Kennedy鼻内镜评分 所有患者均由同一医生在鼻内镜下对鼻漏、水肿、息肉、瘢痕和结痂等情况进行评分。每侧0~10分，总分0~20分，评分越高，表示病情越严重^[9]。

1.3.3 临床疗效 治愈：症状消失，术腔黏膜恢复良好，无分泌物；好转：症状明显好转，术腔黏膜部分水肿、增生，有少量分泌物；无效：症状无改善，术腔有粘连、息肉形成，窦口瘢痕、闭锁，有脓性分泌物^[9]。总有效率=(治愈+好转)/总例数×100%。

1.3.4 炎症因子 于手术前和术后12个月，分别采集两组患者血液样本，测定EOS在全血细胞中的比率^[10]；采用化学发光标记免疫分析法和免疫速率散射比浊法，分别检测两组患者术前和术后12个月的血清IL-4、IL-5和IgE水平。

1.4 统计学方法

应用SPSS 20.0统计软件对收集的数据进行统计分析。计数资料以例(%)表示，比较采用 χ^2 检验；计量资料以均数±标准差($\bar{x} \pm s$)表示，比较采用 t

检验及方差分析。 $P < 0.05$ 为差异有统计学意义。

2 结果

2.1 两组患者总有效率比较

试验组术后6和12个月随访人数分别为25和23例，对照组术后6和12个月随访人数分别为26和25例。术后6个月，试验组和对照组总有效率分别为92.00% (23/25)和65.38% (17/26)，两组患者比较，差异有统计学意义 ($P < 0.05$)；术后12个月，试验组和对照组总有效率分别为86.96% (20/23)和60.00% (15/25)，两组患者比较，差异有统计学意义 ($P < 0.05$)。见表2。

表2 两组患者总有效率比较 %

Table 2 Comparison of total effective rate between the two groups %

组别	术后6个月	术后12个月
对照组	65.38(17/26)	60.00(15/25)
试验组	92.00(23/25)	86.96(20/23)
χ^2 值	5.34	4.41
P 值	0.021	0.036

2.2 两组患者手术前后SNOT-22评分和Lund-Kennedy鼻内镜评分比较

术前，两组患者SNOT-22评分和Lund-Kennedy鼻内镜评分比较，差异均无统计学意义 ($P > 0.05$)；术后6和12个月，两组患者SNOT-22评分和Lund-Kennedy鼻内镜评分较术前降低，且术后试验组SNOT-22评分和Lund-Kennedy鼻内镜评分明显低于对照组，差异均有统计学意义 ($P < 0.05$)。见表3。

2.3 两组患者手术前后炎症因子水平比较

术前，两组患者EOS、IgE、IL-4和IL-5水平比较，差异均无统计学意义 ($P > 0.05$)。术后12个月，两组患者EOS、IgE、IL-4和IL-5水平较术前降低，且术后试验组上述指标明显低于对照组，差异均有统计学意义 ($P < 0.01$)。见表4。

2.4 术后复查鼻内镜

术后12个月试验组复查鼻内镜，可见黏膜稍肿胀，无明显分泌物；术后12个月对照组复查鼻内镜，可见黏膜肿胀较明显，有脓性分泌物。见图1。

表3 两组患者手术前后SNOT-22评分和Lund-Kennedy鼻内镜评分比较 (分, $\bar{x} \pm s$)Table 3 Comparison of SNOT-22 score and Lund-Kennedy scores between the two groups before and after surgery (points, $\bar{x} \pm s$)

组别	SNOT-22评分			F值	P值
	术前	术后6个月	术后12个月		
对照组	22.52±8.27	11.27±3.19 [†]	12.02±3.57 [†]	5.38	0.023
试验组	23.78±7.69	7.33±2.07 [†]	7.89±2.72 [†]	4.47	0.034
t值	1.18	19.73	16.92		
P值	0.201	0.000	0.000		

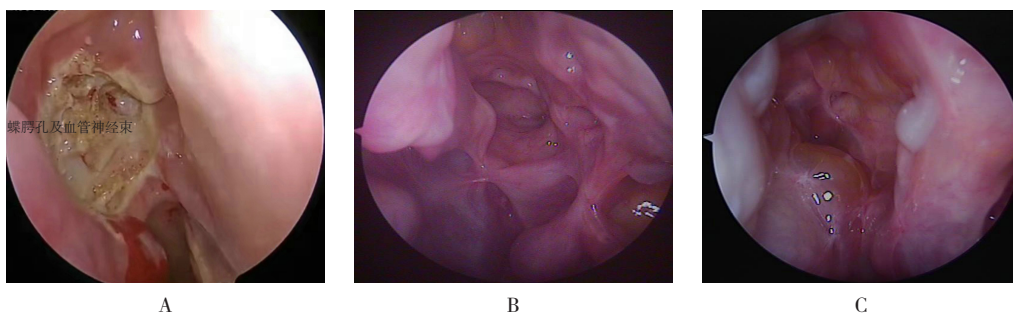
组别	Lund-Kennedy鼻内镜评分			F值	P值
	术前	术后6个月	术后12个月		
对照组	10.63±2.37	6.22±1.03 [†]	6.89±1.96 [†]	10.38	0.003
试验组	11.09±1.54	3.74±0.85 [†]	3.81±0.76 [†]	7.47	0.012
t值	1.09	21.03	18.36		
P值	0.276	0.000	0.000		

注: †与术前比较, 差异有统计学意义 ($P < 0.05$)。

表4 两组患者手术前后炎症因子水平比较 ($\bar{x} \pm s$)Table 4 Comparison of inflammatory factor levels between the two groups before and after surgery ($\bar{x} \pm s$)

组别	EOS/%		F值	P值	IgE/(u/mL)		F值	P值
	术前	术后12个月			术前	术后12个月		
对照组	11.34±1.53	6.31±0.59	57.65	0.000	233.47±10.63	181.23±5.63	87.61	0.000
试验组	10.87±1.35	2.68±0.47	123.27	0.000	240.13±9.79	142.21±6.42	100.65	0.000
t值	1.21	134.21			2.57	154.24		
P值	0.313	0.000			0.098	0.000		

组别	IL-4/(ng/L)		F值	P值	IL-5/(ng/L)		F值	P值
	术前	术后12个月			术前	术后12个月		
对照组	49.23±6.73	30.01±3.39	30.21	0.000	21.13±5.72	14.37±2.93	76.23	0.000
试验组	49.87±7.08	21.23±3.76	96.41	0.000	22.07±5.38	9.38±1.87	132.18	0.000
t值	1.87	123.73			1.98	116.72		
P值	0.143	0.000			0.095	0.000		



A: 以蝶腭孔为中心, 低温等离子下完成360°骨骼化; B: 术后12个月试验组鼻内镜所示; C: 术后12个月对照组鼻内镜所示。

图1 术后12个月试验组和对照组鼻内镜所示

Fig.1 Observations under nasal endoscopy of the experimental and control groups at 12 months after surgery

3 讨论

3.1 复发性慢性鼻窦炎伴息肉的研究进展

复发性慢性鼻窦炎伴息肉的病因,目前尚不完全明确,发病机制也极为复杂。因此,其也称之为难治性鼻窦炎。该病治疗手段仍然以功能性鼻内镜手术联合药物为主,但疾病的不同亚型,对药物的敏感性和手术治疗的效果也不同^[11]。非EOS亚型慢性鼻窦炎伴息肉,通过功能性鼻内镜手术治疗,可以获得较好的疗效,且复发率低;但对于EOS亚型的慢性鼻窦炎伴息肉(尤其是复发性慢性鼻窦炎伴息肉),单纯手术治疗远期效果差,术后2年复发率高达98.5%^[12]。有研究^[13]表明,西方国家中,85%的鼻息肉患者表现为:以II型免疫为主的嗜酸性炎症反应并伴总IgE的升高,且高表达IgE介导的II型变态反应,是复发性慢性鼻窦炎伴息肉的重要危险因素,而近年来,亚洲人群中II型变态反应引发的鼻息肉,也呈现逐年增加的趋势。鼻内镜手术治疗原则以清除炎性堵塞病变和确保鼻窦通畅引流为主,但对于II型变态反应,因EOS浸润改善不佳,常导致疗效差和易复发等问题。笔者认为,减轻机体II型变态反应,减少IgE和EOS,可能是提高复发性慢性鼻窦炎伴息肉疗效和预防复发的重要环节。有研究^[14-15]证实,翼管神经或鼻后神经切断后,由于神经-免疫机制的调控,可以减少变应性鼻炎过程中重要炎症因子的释放和EOS的浸润。

3.2 鼻后神经切断术对复发性鼻窦炎伴息肉患者临床症状和体征的影响

复发性鼻窦炎伴息肉患者,以鼻塞、流黏脓涕和嗅觉减退等为主要临床表现,是引起患者发生一系列精神和心理问题的重要因素,而这些症状主要受鼻腔副交感神经纤维支配^[16]。鼻腔副交感神经主要是由颈内动脉交感神经丛的岩深神经和面神经的岩大神经构成,是一种翼管神经。翼管神经的多个分支共同支配鼻腔血管的扩张,以及泪腺和腭/鼻腺体的分泌等功能。相关报道^[17-18]显示,翼管神经主干切断术对难治性变应性鼻炎和鼻息肉等疾病的治疗效果确切,但同时存在一系列并发症(硬腭麻木和眼干等)。鼻后神经是翼管神经经蝶腭孔分布于鼻腔黏膜的主要分支,鼻后神经切断术,既能达到治疗与变应性因素密切相关的炎症疾病,又避免了翼管神经其他分支(颧支和蝶腭神经节)切断带来的并发症,在临床治疗中,已被证实是一种更为微创和安全的手术方式^[19]。

临床鲜有报道关于鼻后神经切断术应用于复发性鼻窦炎伴息肉的研究,以及临床作用机制的探讨。本研究发现,术后试验组总有效率、SNOT-22评分和Lund-Kennedy鼻内镜评分均明显优于术前,且明显优于对照组($P < 0.05$)。术后12个月通过鼻内镜观察两组患者术腔情况,试验组术腔黏膜恢复较对照组更好,且相对更稳定。表明:功能性鼻内镜手术联合鼻后神经切断术,更能提高复发性鼻窦炎伴息肉患者的术后疗效和生活质量。其作用机制应该是:鼻后神经作为鼻腔重要的副交感神经纤维,被切断后,鼻腔黏膜的血管扩张和腺体分泌作用得到极大的控制,从而改善患者鼻塞和流涕等症状。此外,试验组患者均未发生眼干、硬腭麻木和迟发性出血等并发症,也证实了该手术方式的安全性。

3.3 鼻后神经切断术对复发性鼻窦炎伴息肉的重要炎症因子的影响

有研究^[20-22]证实,血清EOS和IgE是特异性个体变态反应过程中重要的炎症反应指标,且II型变态反应的炎症因子(IL-4和IL-5等),是哮喘、气道高反应性、组织结构重塑和EOS趋化炎症反应等病理改变发生、发展的重要效应因子。因此,这些指标常被临床用于判断慢性鼻窦炎伴/不伴息肉术后复发的难易程度。本研究发现,术后随访12个月,试验组EOS、IgE、IL-4和IL-5等各项指标均较术前明显降低,且明显低于对照组($P < 0.05$)。表明:功能性鼻内镜手术联合鼻后神经切断,可以对复发性鼻窦炎伴息肉患者的炎症反应起到明显抑制作用,进而提高远期疗效,降低再复发率,也进一步佐证了该术式的有效性和可行性。探讨其作用机制,可能为:鼻后神经切断后,其支配的鼻腔血管通透性降低,肥大细胞和EOS脱颗粒减少,导致炎症因子分泌、释放减少,从而影响机体IgE释放和EOS的趋化炎症反应,进一步改善了鼻腔黏膜的理化环境,缓解了炎症刺激,达到抑制黏膜炎症肿胀、减少分泌物和预防息肉复发的目的。

综上所述,联合鼻后神经切断术的功能性鼻内镜手术,可以明显抑制复发性鼻窦炎伴息肉患者的炎症级联反应,更有效地提高治疗效果,改善患者生活质量。其作用机制可能为:鼻腔副交感神经的神经-免疫调节机制,既能改善鼻腔血管扩张和腺体分泌情

况,又能抑制IgE介导的II型变态反应和EOS的趋化反应。鼻后神经切断术较翼管神经主干切断术,具有可行性更高、创伤更小和并发症更少等优势。在难治性鼻窦炎和复发性鼻窦炎伴息肉等疾病中,其可以作为功能性鼻内镜手术的补充治疗手段,值得临床上推广应用。笔者下一步会加大研究样本量,延长随访时间,拓宽研究病种,旨在进一步明确鼻后神经在复发性/难治性鼻窦炎性疾病中的作用机制和长期疗效,为其在临床诊疗工作中的应用,提供更多科学的参考依据。

参 考 文 献 :

- [1] BACHERT C, MARPLE B, SCHLOSSER R J, et al. Adult chronic rhinosinusitis[J]. *Nat Rev Dis Primers*, 2020, 6(1): 86.
- [2] BACHERT C, ZHANG N, CAVALIERE C, et al. Biologics for chronic rhinosinusitis with nasal polyps[J]. *J Allergy Clin Immunol*, 2020, 145(3): 725-739.
- [3] 万玉峰,刘龙生,徐盼盼,等.慢性鼻窦炎内镜术中使用可吸收鼻窦药物支架的疗效分析[J].*临床耳鼻咽喉头颈外科杂志*, 2020, 34(5): 417-420.
- [3] WAN Y F, LIU L S, XU P P, et al. Efficacy analysis of use of absorbable sinus drug stents in functional endoscopic sinus surgery[J]. *Journal of Clinical Otorhinolaryngology Head and Neck Surgery*, 2020, 34(5): 417-420. Chinese
- [4] 李玉杰,韩伟,于敏,等.慢性鼻窦炎伴息肉术前干预在术后加速康复中的应用价值[J].*实用医学杂志*, 2020, 36(5): 602-607.
- [4] LI Y J, HAN W, YU M, et al. Application of pre-hospital intervention for chronic rhinosinusitis with nasal polyps in EARS[J]. *The Journal of Practical Medicine*, 2020, 36(5): 602-607. Chinese
- [5] 余少卿,王向东,徐睿,等.变应性鼻炎的外科手术治疗专家共识(2022,上海)[J].*中国耳鼻咽喉颅底外科杂志*, 2022, 28(1): 7-17.
- [5] YU S Q, WANG X D, XU R, et al. Expert consensus on surgical management of allergic rhinitis (2022, Shanghai) [J]. *Chinese Journal of Otorhinolaryngology-Skull Base Surgery*, 2022, 28(1): 7-17. Chinese
- [6] 白瑜蓉,张雅娜.2型生物制剂和亚洲慢性鼻窦炎[J].*中山大学学报(医学科学版)*, 2022, 43(5): 720-729.
- [6] BAI Y R, ZHANG Y N. Type 2 biologics and Asian chronic rhinosinusitis[J]. *Journal of Sun Yat-Sen University (Medical Sciences)*, 2022, 43(5): 720-729. Chinese
- [7] 李德宏,倪茂美,任娟娟,等.鼻窦药物支架在复发性鼻窦炎中的短期疗效[J].*实用医学杂志*, 2023, 39(3): 315-320.
- [7] LI D H, NI M M, REN J J, et al. Short-term efficacy of sinus drug stents in patients with recurrent rhinosinusitis[J]. *The Journal of Practical Medicine*, 2023, 39(3): 315-320. Chinese
- [8] 白玉,李元惠,高云海.慢性鼻-鼻窦炎术前应用布地奈德联合鼻腔冲洗的临床疗效观察[J].*北京医学*, 2022, 44(9): 795-798.
- [8] BAI Y, LI Y H, GAO Y H. The clinical effect observation of budesonide combined with nasal irrigation before surgery in chronic rhinosinusitis[J]. *Beijing Medical Journal*, 2022, 44(9): 795-798. Chinese
- [9] 中华耳鼻咽喉头颈外科杂志编辑委员会鼻科组,中华医学会耳鼻咽喉头颈外科学分会鼻科学组.中国慢性鼻窦炎诊断和治疗指南(2018)[J].*中华耳鼻咽喉头颈外科杂志*, 2019, 54(2): 81-100.
- [9] Subspecialty Group of Rhinology, Editorial Board of Chinese Journal of Otorhinolaryngology Head and Neck Surgery, Subspecialty Group of Rhinology, Society of Otorhinolaryngology Head and Neck Surgery, Chinese Medical Association. Chinese guidelines for diagnosis and treatment of chronic rhinosinusitis (2018) [J]. *Chinese Journal of Otorhinolaryngology Head and Neck Surgery*, 2019, 54(2): 81-100. Chinese
- [10] 徐文均,周蔚.嗜酸性粒细胞浸润程度与鼻息肉术后疗效的相关性分析[J].*中国耳鼻咽喉颅底外科杂志*, 2019, 25(6): 674-677.
- [10] XU W J, ZHUO W. Correlation analysis of the degree of eosinophil infiltration in nasal polyps and the curative effect of surgical treatment[J]. *Chinese Journal of Otorhinolaryngology-Skull Base Surgery*, 2019, 25(6): 674-677. Chinese
- [11] 杜崑,郑铭,王向东,等.白细胞介素-21与复发性鼻息肉组织中IgE的相关性分析[J].*首都医科大学学报*, 2020, 41(2): 194-199.
- [11] DU K, ZHENG M, WANG X D, et al. Analysis for the relationship between interleukin-21 and tissue IgE in recurrent nasal polyps[J]. *Journal of Capital Medical University*, 2020, 41(2): 194-199. Chinese
- [12] LOU H L, MENG Y F, PIAO Y S, et al. Cellular phenotyping of chronic rhinosinusitis with nasal polyps[J]. *Rhinology*, 2016, 54(2): 150-159.
- [13] BACHERT C, GEVAERT P, HELLINGS P. Biotherapeutics in chronic rhinosinusitis with and without nasal polyps[J]. *J Allergy Clin Immunol Pract*, 2017, 5(6): 1512-1516.
- [14] 邵长宝,王元桥,马琳娟,等.鼻后神经切断术治疗慢性鼻窦炎伴鼻息肉合并哮喘的疗效及其对鼻黏膜嗜酸性粒细胞的影响[J].*中国内镜杂志*, 2021, 27(6): 88-92.
- [14] SHAO C B, WANG Y Q, MA L J, et al. Efficacy of posterior nasal neotomy in patients with bronchial asthma and chronic rhinosinusitis with nasal polyps and its effect on eosinophils in nasal mucosa[J]. *China Journal of Endoscopy*, 2021, 27(6): 88-92. Chinese
- [15] 徐明,张炜伟,王卢莎.鼻后神经切断术治疗变应性鼻炎的效果观察[J].*浙江医学*, 2018, 40(24): 2688-2689.
- [15] XU M, ZHANG W W, WANG L S. Observation of the effect of posterior nasal nerve resection in the treatment of allergic rhinitis[J]. *Zhejiang Medical Journal*, 2018, 40(24): 2688-2689. Chinese
- [16] YAN C H, HWANG P H. Surgical management of nonallergic rhinitis[J]. *Otolaryngol Clin North Am*, 2018, 51(5): 945-955.
- [17] 康尧杰,张路,周意,等.鼻内镜下低温等离子刀鼻后神经切断

- 术治疗难治性变应性鼻炎的疗效观察[J]. 中国内镜杂志, 2021, 27(4): 20-25.
- [17] KANG Y J, ZHANG L, ZHOU Y, et al. Observations on the curative effect of the resection of posterior nasal nerve with low-temperature plasma knife under nasal endoscope in treatment of refractory allergic rhinitis[J]. *China Journal of Endoscopy*, 2021, 27(4): 20-25. Chinese
- [18] QI Y, LIU J Q, PENG S Y, et al. Efficacy of selective vidian neurectomy for allergic rhinitis combined with chronic rhinosinusitis[J]. *ORL J Otorhinolaryngol Relat Spec*, 2021, 83(5): 327-334.
- [19] MAKIHARA S, OKANO M, MIYAMOTO S, et al. Underwater posterior nasal neurectomy compared to resection of peripheral branches of posterior nerve in severe allergic rhinitis[J]. *Acta Otolaryngol*, 2021, 141(8): 780-785.
- [20] ROSATI D, ROSATO C, PAGLIUCA G, et al. Predictive markers of longterm recurrence in chronic rhinosinusitis with nasal polyps[J]. *Am J Otolaryngol*, 2020, 41(1): 102286.
- [21] 张罗. 加强慢性鼻窦炎精准医疗的临床实践[J]. 中华耳鼻咽喉头颈外科杂志, 2019, 54(3): 161-165.
- [21] ZHANG L. Strengthening the precision medicine of chronic rhinosinusitis with nasal polyps in clinical practice[J]. *Chinese Journal of Otorhinolaryngology Head and Neck Surgery*, 2019, 54(3): 161-165. Chinese
- [22] MANSON M L, SÄFHOLM J, JAMES A, et al. IL-13 and IL-4, but not IL-5 nor IL-17A, induce hyperresponsiveness in isolated human small airways[J]. *J Allergy Clin Immunol*, 2020, 145(3): 808-817.

(彭薇 编辑)

本文引用格式:

李树华, 姚婷, 邓伟. 鼻后神经切断术在复发性鼻窦炎伴息肉临床治疗中的应用[J]. 中国内镜杂志, 2024, 30(1): 60-66.

LI S H, YAO T, DENG W. Application of posterior nasal neurotomy in the clinical treatment of recurrent sinusitis with polyps[J]. *China Journal of Endoscopy*, 2024, 30(1): 60-66. Chinese