

DOI: 10.12235/E20230128

文章编号: 1007-1989 (2024) 01-0052-08

论著

## 倒刺线缝合子宫血管在经济单孔腹腔镜下 大子宫切除术中的应用

张燕, 刘琴, 张庆兵

(昆山市第一人民医院 妇科, 江苏 昆山 215300)

**摘要:** **目的** 探讨倒刺线缝合子宫血管在经济单孔腹腔镜下大子宫切除术中的应用。**方法** 选取2021年6月—2022年6月该院大子宫切除术的患者41例, 分为A组(实验组  $n=20$ )和B组(对照组  $n=21$ )。A组采用倒刺线缝合子宫血管行经济单孔腹腔镜下大子宫切除术, B组采用传统四孔腹腔镜下大子宫切除术。比较两组患者年龄、体重指数(BMI)、盆腹腔手术史、术前术后血红蛋白(HGB)、手术时间、术中出血量、子宫重量、术后24 h疼痛视觉模拟评分法(visual analogue scale, VAS)、术后肛门排气时间和术后住院时间等。**结果** 两组患者均成功完成手术, 无严重并发症发生。A组较B组手术时间明显延长( $P<0.01$ ); 两组患者术中出血量、子宫重量、术后第1天HGB、术后住院时间、术后肛门排气时间和术后24 h疼痛VAS比较, 差异均无统计学意义( $P>0.05$ )。**结论** 在经济单孔腹腔镜下大子宫切除术中, 采用倒刺线缝合子宫血管, 安全、可行, 但手术时间比多孔腹腔镜明显延长, 随着该技术的逐渐熟练, 这种情况将得以改善。

**关键词:** 经济单孔腹腔镜下大子宫切除术; 四孔腹腔镜下大子宫切除术; 倒刺线; 大子宫

**中图分类号:** R713.4

## Application of suturing uterine blood vessels with barbed polydioxanone cog thread through transumbilical single-port access large laparoscopic hysterectomy

Zhang Yan, Liu Qin, Zhang Qingbin

(Department of Gynecology, the First People's Hospital of Kunshan, Kunshan, Jiangsu 215300, China)

**Abstract: Objective** To present our initial experience of suturing uterine blood vessels with barbed polydioxanone cog thread by single-port-access large laparoscopic hysterectomy. **Methods** A respective non-randomized study with two parallel groups was performed from June 2021 to June 2022. The medical records of a total of 41 patients with enlarged uterus were divided into two groups: The single-port access large laparoscopic hysterectomy group by suturing uterine blood vessels with barbed cog thread (experimental group,  $n=20$ ), and the four-port assess laparoscopic hysterectomy group (control group,  $n=21$ ). The age, body mass index (BMI), a history of abdominal and pelvic surgery, pre- and post-operative hemoglobin (HGB), operative duration, intraoperative bleeding volume, uterine weight, postoperative pain visual analogue scale (VAS) at 24 h, the first postoperative exhaust time and postoperative length of hospital stay were compared between the two groups. **Results** 41 patients completed the entire procedure successfully without serious complications. Experimental group had a longer median operative time ( $P<0.01$ ). There were no significant differences in intraoperative bleeding volume, uterine weight, HGB on postoperative day 1, postoperative hospital stays, postoperative exhaust time and postoperative 24-hour

收稿日期: 2023-03-31

[通信作者] 张庆兵, E-mail: foshanzhangyan1234@163.com

pain VAS ( $P > 0.05$ ). **Conclusion** Our study shows that suturing uterine blood vessels with barbed polydioxanone cog thread in experimental group is safe and feasible for large uterus, but the surgical time is significantly longer than the control group, as the technology becomes more proficient, this situation will be improved.

**Keywords:** through transumbilical single-port access large laparoscopic hysterectomy; four-port access large laparoscopic hysterectomy; barbed polydioxanone cog thread; large uterus

1991年, PELOSI等<sup>[1]</sup>报道了经脐单孔腹腔镜子宫切除术和双侧输卵管卵巢切除术。与多孔腹腔镜相比, 经脐单孔腹腔镜手术可减少对腹壁的创伤, 增加美容效果。然而, 由于技术上的困难, 妇科医生尚未广泛使用经脐单孔腹腔镜下子宫切除术。子宫血管的处理: 子宫动脉离子宫越近, 就变得越粗, 与阴道动脉吻合的周边小动脉就变得发达。单孔腹腔镜下切断子宫动脉时, 需要将子宫移向对侧, 才能使手术器械达到手术部位, 尤其是切除大子宫, 这时子宫动脉变成拉伸状态, 使用能量器械将其切断时, 出血的概率变大<sup>[2]</sup>, 增加了术中大出血的风险。另外, 如: 器械拥挤、碰撞和三角丢失等技术难题, 给临床实践中的可行性带来了困难。本研究采用倒刺线缝合子宫血管3至4针, 降低了单孔腹腔镜大子宫切除术中, 使用传统腹腔镜器械发生大出血的风险, 通过改良脐部切口设计, 以及从侧方下推膀胱的方法, 提高安全性, 以期为手术的开展提供依据。

## 1 资料与方法

### 1.1 一般资料

经昆山市第一人民医院伦理委员会批准后进行本研究(批件号: 2-22-030031-K01)。选择2021年6月—2022年6月于本院就诊的子宫肌瘤或子宫腺肌病患者41例, 按不同手术方法, 分为A组(实验组,  $n = 20$ )和B组(对照组,  $n = 21$ )。A组行经脐单孔腹腔镜下大子宫切除术, B组行传统四孔腹腔镜下大子宫切除术。A组中, 5例有一次剖宫产史, 1例有结扎术史, 1例有胆囊切除术史, 1例有阑尾切除术史; B组中, 6例有剖宫产史, 2例有阑尾切除术史。两组均无严重合并症。两组患者年龄、体重指数(body mass index, BMI)、术前血红蛋白(hemoglobin, HGB)(A组因术前HGB低于80 g/L输血600 mL的5例, B组6例)等一般资料比较, 差异均无统计学意义( $P > 0.05$ ), 具有可比性。见表1。

表1 两组患者临床资料比较 ( $\bar{x} \pm s$ )

Table 1 Comparison of clinical data between the two groups ( $\bar{x} \pm s$ )

组别	年龄/岁	BMI/(kg/m <sup>2</sup> )	术前HGB/(g/L)
A组( $n = 20$ )	47.85±3.59	26.21±3.15	94.25±19.72
B组( $n = 21$ )	47.10±4.00	26.66±3.41	90.05±11.51
<i>t</i> 值	-0.64	0.44	-0.83
<i>P</i> 值	0.528	0.665	0.414

纳入标准: 1) 无生育要求; 2) 月经量多, 合并贫血, 或有压迫症状、痛经进行性加重等; 3) 术前行宫颈人乳头瘤病毒(human papilloma virus, HPV)和液基薄层细胞学检查(thin-prep cytology test, TCT), 排除宫颈病变; 4) 术前行分段诊刮术来排除子宫内膜病变; 5) 术前根据影像学检查及妇科查体, 子宫大小 $\geq$ 孕12周且 $\leq$ 孕16周, 或术后子宫称重 $> 500$  g<sup>[3]</sup>; 6) 配合术后随访者。排除标准: 1) 子

宫活动差, 或固定不活动, 考虑严重粘连者; 2) 有两次以上手术史者; 3) 有严重合并症, 且病情不稳定者; 4) 宫颈肌瘤或阔韧带肌瘤者。

### 1.2 A组手术方法

**1.2.1 术前准备** 术前30 min应用预防性抗生素等。采用膀胱截石位, 通过气管插管实现全身麻醉, 导尿后, 置入举宫杯。

**1.2.2 切口** 于脐孔正中横行切开2.0 cm, 再依次

切开皮肤、皮下脂肪和筋膜，腹膜切开长约2.5~3.0 cm。方法是：提起脐孔上下缘，先将表皮切开，即可暴露筋膜，再提起筋膜并横行切开，放置单孔腹腔镜手术穿刺器（生产厂家：INNOVEX），将切口尽量撑开成横椭圆形（图1），气腹充气至13 mmHg，将镜头置于中央，在镜头两侧操作，探查盆腹腔。

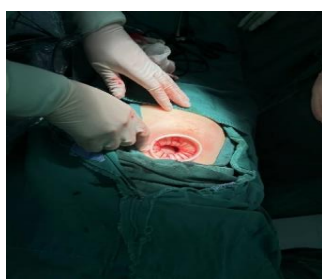
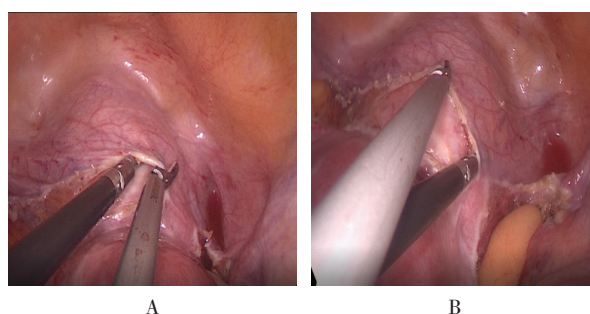


图1 横切口  
Fig.1 Transverse incision

**1.2.3 手术视野** 当子宫肌瘤的位置影响手术视野时，需要将子宫肌瘤剥除，并且缝合创面止血。先将垂体后叶素6 u溶于20 mL生理盐水中注射宫体，待宫体变白后，剥除子宫肌瘤，缝合瘤腔。再用超声刀切断圆韧带和阔韧带，用双极电凝超声刀切断卵巢固有韧带或骨盆漏斗韧带。在分离阔韧带的前后叶后，确定膀胱腹膜反折，从膀胱左侧缘进入膀胱宫颈组织间隙，下推膀胱至宫颈外口水平，一边下推膀胱，一边用超声刀切开膀胱腹膜反折，显露举宫杯缘，并在前方继续解剖，在腹腔镜下，将膀胱从子宫下段移出达阴道水平（图2），从而暴露宫旁的子宫血管，将子宫举向对侧，于举宫杯的杯缘水平以1-0倒刺线缝合。

**1.2.4 缝合子宫血管** 缝合3至4针（图3）。缝合2针后拉紧，第3至4针接近杯缘缝合，以尽量关闭所有子宫血管及分支，然后拉紧，缝合完成后，两侧的倒刺线留在原处，在靠近宫旁用双极电凝子宫血管，再用超声刀切开。

**1.2.5 阴道手术** 切开阴道壁，用手术刀或剪刀从阴道中取出子宫标本，取出子宫后，用留在原处的两根倒刺线，分别缝合阴道壁和后腹膜（图4）。



A和B：侧入法，一边下推膀胱，一边切开膀胱腹膜反折。

图2 切开膀胱腹膜反折

Fig.2 Incision of bladder peritoneum with retroversion

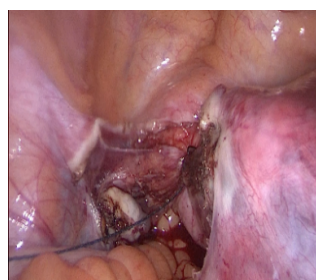
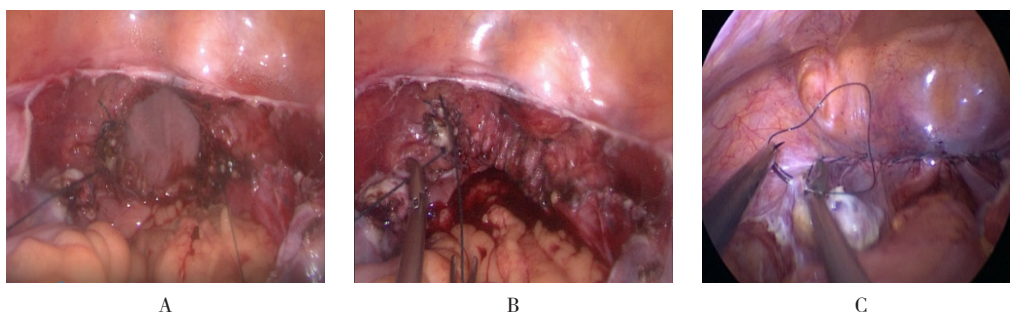


图3 以倒刺线缝合子宫血管3至4针

Fig.3 Suture uterine blood vessels with 3 to 4 stitches using barbed thread



A：阴道残端两边各留一条线；B：缝合阴道残端后两条线会合；C：关闭后腹膜。

图4 阴道手术

Fig.4 Vaginal Surgery

**1.2.6 盆腔和切口处理** 术毕, 彻底冲洗整个盆腔和手术部位, 以确保手术结束时完全止血。取下单孔腹腔镜手术穿刺器后, 确定脐带伤口两侧筋膜。然后, 用2-0可吸收鱼钩线连续缝合筋膜和下层腹膜, 用剩余的鱼钩线缝合皮下脂肪组织, 将脐孔直接固定在下面的筋膜上。最后, 使用4-0可吸收线连续皮内缝合, 修复皮肤 (图5)。

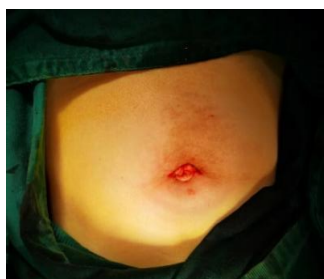

图5 关腹

Fig.5 Closure of abdomen

### 1.3 B组手术方法

四孔腹腔镜操作过程与经脐单孔腹腔镜大致相同, 但打孔数不同, 而且缝合子宫血管时, 可以采用普通的1-0可吸收线。

### 1.4 手术器械

包括传统双极、单极L形钩、剪刀、非创伤性抓取器、腹腔镜持针器、抽吸灌溉系统和超声刀系统。

### 1.5 术后处理

术后24 h拔除尿管, 患者在达到以下情况后才可出院, 包括: 至少24 h无发热状态, 无手术并发症, 伤口愈合良好, 胃肠功能完全恢复, 正常饮食和大便通畅。术后2个月内禁止阴道性交。

### 1.6 观察指标

**1.6.1 术中指标** 手术时间: 从切口开始到缝合皮肤切口结束。子宫重量: 术后子宫称重。术中出血量: 按照1 mL = 1 g血换算, 出血量 = 术后纱布重量 - 术前纱布重量 + 吸引器瓶总量 - 冲洗量。输血情况: 术中是否输血, 以及输血量。有无合并其他手术方式。

**1.6.2 术后指标** 术后第1天HGB水平、术后肛门排气时间、术后住院时间和术后疼痛情况。术后24 h, 采用疼痛视觉模拟评分法 (visual analogue scale, VAS) 评估疼痛情况。0分为无痛; 1~3分为轻度疼痛; 4~6分为中度疼痛; 7~10分为重度疼痛。

**1.6.3 术后发热和中转开腹** 发热指: 术后24 h

后连续2次, 相隔4 h测量体温超过38.0℃。中转开腹指: 因术中损伤子宫血管, 无法充分止血, 导致大出血或者严重粘连等原因而中转开腹。

**1.6.4 并发症** 包括: 泌尿系损伤、胃肠道损伤、出血量大于500 mL、术后发热、肠梗阻和术后阴道残端裂开等。

### 1.7 术后随访

出院后1周进行电话随访, 术后6周返回医院复查, 包括: 伤口愈合情况、有无切口疝、有无腹痛发热、有无阴道流血、二便情况、盆腔B超和血常规等。

### 1.8 统计学方法

选用R 3.6.1软件分析数据, 符合正态分布的计量资料以均数 ± 标准差 ( $\bar{x} \pm s$ ) 表示, 采用t检验比较, 计数资料用例表示, 采用 $\chi^2$ 检验比较。P < 0.05为差异有统计学意义。

## 2 结果

### 2.1 两组患者术中指标比较

两组患者均成功完成手术, 无中转开腹, 无输血等并发症发生。A组2例术后体温有一次超过38℃ (38.3和38.2℃), 予物理降温后, 4 h内降至38℃以下。B组有4例术后体温超过38℃ (38.1、38.2、38.3和38.2℃), 物理降温后, 4 h内降至38℃以下。A组有2例, B组有3例, 术后出现少许阴道流血, 予以消炎止血后痊愈。两组术后均无泌尿系损伤, 无肠梗阻及切口疝发生。A组手术时间明显较B组长, 差异有统计学意义 (P < 0.01)。两组患者术中出血量和子宫重量比较, 差异均无统计学意义 (P > 0.05)。见表2。A组有3例合并行双侧附件切除术, 3例合并行一侧卵巢囊肿剥除术, 1例合并行一侧附件切除术; B组有4例合并行双侧附件切除术, 3例合并行一侧卵巢囊肿剥除术, 1例合并行一侧附件切除术, 两组患者比较, 差异无统计学意义 ( $\chi^2 = 0.12$ , P = 0.990)。

### 2.2 两组患者术后指标比较

两组患者术后第1天HGB、术后住院时间、术后肛门排气时间和术后24 h疼痛VAS比较, 差异均无统计学意义 (P > 0.05)。见表3。术后病理: A组中, 子宫肌瘤8例, 子宫腺肌病7例, 子宫肌瘤合并子宫腺肌病5例; B组中, 子宫肌瘤8例, 子宫腺肌病6例, 子宫肌瘤合并子宫腺肌病7例, 均无恶变病例。术后切口复查见图6。

表2 两组患者术中指标比较 ( $\bar{x} \pm s$ )Table 2 Comparison of the intraoperative indexes between the two groups ( $\bar{x} \pm s$ )

组别	手术时间/min	术中出血量/mL	子宫重量/g
A组(n=20)	197.25±14.64	214.50±97.90	517.55±10.79
B组(n=21)	158.57±15.34	207.14±90.45	516.62±12.18
t值	-8.26	-0.25	-2.56
P值	0.000	0.804	0.797

表3 两组患者术后各项指标比较 ( $\bar{x} \pm s$ )Table 3 Comparison of the postoperative indexes between the two groups ( $\bar{x} \pm s$ )

组别	术后第1天HGB/(g/L)	疼痛VAS/分	术后住院时间/d	术后肛门排气时间/d
A组(n=20)	87.85±19.09	3.35±0.93	2.80±0.62	1.35±0.49
B组(n=21)	83.81±11.77	3.38±1.24	2.76±0.62	1.33±0.48
t值	-0.81	0.09	-0.20	-0.11
P值	0.423	0.928	0.845	0.913

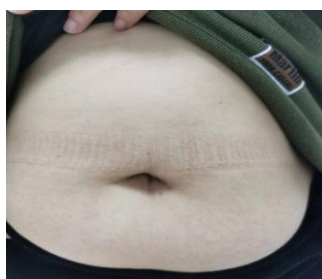

图6 术后6周复查切口

Fig.6 The wound was reexamined 6 weeks after surgery

### 3 讨论

#### 3.1 倒刺线缝合在腹腔镜下大子宫切除术中的应用

临床上,腹腔镜下切除大子宫较为困难。由于盆腔空间较小,血管供应广泛,盆腔解剖结构扭曲,增加了出血等并发症的发生风险,且需要更长的手术时间<sup>[4]</sup>。本院最初开展经脐单孔腹腔镜子宫切除术时,选取小于孕8周的子宫,且处理子宫血管时采用能量器械,但仍然无法将宫旁的血管及其分支彻底阻断,从而导致出血较多,使手术变得困难。因此,笔者想到缝合血管的方法,初期采用倒刺线缝合2针,但效果不理想,仍有较多出血,而缝合3至4针,基本可以解决这个问题,有了这项技术,笔者开始选择孕3个月以上子宫,效果满意。考虑到倒刺线比较昂贵,两侧缝合血管后将其留在原处,待经阴道取出子宫后,用以缝合阴道残端及后腹膜。有文献<sup>[5-6]</sup>报道,

在腹膜后找到子宫动脉起始部,并将其切断,因切断部位较细,而且不处于拉伸状态,可减少出血。CHOI等<sup>[7]</sup>在腹膜后子宫动脉起始处结扎,以减少单孔全腹腔镜子宫切除术中出血,但是这种方法较复杂,且易受BMI的影响,导致手术失败。本研究以倒刺线缝合子宫血管的方法,可以减少术中出血,简单、容易掌握,且不受BMI的影响,本研究中,多数为围绝经期患者,偏胖,最大BMI为36.05 kg/m<sup>2</sup>,平均26.44 kg/m<sup>2</sup>。

#### 3.2 经脐单孔腹腔镜大子宫切除术的相关要点

**3.2.1 手术入路和器械的选择** 卢杰平等<sup>[8]</sup>在多孔腹腔镜中采用膀胱侧入层次分离法切除大子宫。本研究中,笔者从膀胱左侧进入膀胱宫颈组织间隙,再下推膀胱,避免了传统腹腔镜器械互相阻挡视野的缺点,在单孔腹腔镜手术中使用直器械,顺利完成了所有手术,且术后未发生泌尿系统并发症。

**3.2.2 切口疝发生情况** 脐孔切口选择2.0 cm横切口,切开表皮及皮下脂肪后,提起筋膜切开直至腹膜后,再提起筋膜和腹膜向两侧延伸并横行切开,即可避免损伤腹直肌。关腹时,逐层缝合,避免形成切口疝,术后严密观察伤口愈合情况。横切口的优点是:将镜头置于脐孔中央,在镜头两侧操作,可在有限的空间内形成小的三角,减少“筷子效应”,使得单孔腹腔镜操作变得简单易行。本研究发现,A组术

后无明显伤口痛,术后疼痛VAS与B组比较,差异无统计学意义( $P>0.05$ ),术后随访至今,均无切口疝发生。有文献<sup>[9]</sup>报道,单孔腹腔镜并发症的发生率为2%~10%。有专家共识<sup>[10]</sup>汇总了国内11家医院10 808例单孔腹腔镜妇科手术的临床资料,结果显示:脐部切口并发症发生率为1.18%,低于既往报道。其中,切口疝的发生率为0.10%,切口裂开发生率为0.16%,切口感染发生率为0.93%,血肿发生率为0.03%。BOWREY等<sup>[11]</sup>在1991年—1999年,对320例腹腔镜术后患者随访6周~81个月,平均随访12个月,切口疝出现的时间为4~21个月,平均12个月。本研究最后1例患者截止发稿已随访超过4个月,未发现切口疝,但是仍需继续随访。

**3.2.3 垂体后叶素的注射** 垂体后叶素可使全身小动脉及毛细血管收缩,引起血压波动<sup>[12]</sup>。其半衰期仅为10~20 min,人体应用最大剂量可达20 u,但对于高血压和冠心病患者仍要谨慎。本研究结果显示,在注射垂体后叶素5 min后,患者血压有小幅波动,在麻醉满意的前提下,仅有2例(两组各1例)需给予短效扩血管降压药以维持血压平稳,整个过程中,患者心率无明显变化,证明:垂体后叶素是相对安全的。

**3.2.4 经脐单孔腹腔镜大子宫切除术的应用情况** YOU等<sup>[13]</sup>研究了经脐单孔腹腔镜大子宫全切除术,32%的子宫重量为500 g,达到技术能力需要20例,67%的初始病例需要额外的辅助端口。本研究中,A组共20例,无1例需要额外的辅助端口,这与笔者前期选择小于孕8周子宫进行大子宫切除术有关。当临床医生掌握了手术要点,并能够熟练完成小于孕8周的单孔腹腔镜子宫切除术后,再选择孕12周以上的子宫,可以顺利进行手术。大于500 g的子宫,所需的手术时间较长,可能是因为:手术期间,组织收缩受限,器械拥挤<sup>[14]</sup>,剥除肌瘤及缝合瘤腔的时间延长,经阴道取出亦需要较长时间。本研究中,A组手术时间明显长于B组( $P<0.01$ ),可能与手术熟练程度有关。笔者已经成功开展10年余,完成近千例多孔腹腔镜子宫全切除术,而单孔腹腔镜手术只开展了

2年,仅约50例。两组患者术中出血量、子宫重量、术后第1天HGB、术后住院时间、术后肛门排气时间和术后24 h疼痛VAS比较,差异均无统计学意义( $P>0.05$ )。A组有3例合并行双侧附件切除术,3例合并行一侧卵巢囊肿剥除术,1例合并行一侧附件切除术;B组有4例合并行双侧附件切除术,3例合并行一侧卵巢囊肿剥除术,1例合并行一侧附件切除术,两组患者比较,差异无统计学意义( $P>0.05$ )。

**3.2.5 并发症发生情况** 据文献<sup>[15-17]</sup>报道,腹腔镜子宫切除术的并发症发生率为5%~13%。本研究中,无大出血及严重并发症的病例。有文献<sup>[18-20]</sup>报道,子宫重量不是影响手术结果的唯一因素,粘连、既往手术史(尤其是剖宫产或腹部手术)和BMI也是导致手术并发症的独立危险因素,术中出血量和器官损伤亦有影响。本研究排除了严重粘连的病例,且手术史小于2次,但笔者发现,采用缝合子宫血管的方法,不受BMI的限制,本研究无1例严重并发症发生。

### 3.3 倒刺线缝合子宫血管的技术要点

1) 采用倒刺线靠近宫旁缝合子宫血管3至4针,可以减少出血;2) 单孔腹腔镜下的缝合技术,当多发性子宫肌瘤的大子宫位置影响手术视野时,需要将子宫肌瘤剥除,缝合创面止血,以利于手术的进行,本研究两组患者术中出血量无明显差异,与操作者娴熟的缝合技术密切相关;3) 从膀胱左侧缘进入膀胱宫颈组织间隙,下推膀胱至宫颈外口水平,显露举宫杯缘;4) 采用横切口,提起脐孔上下缘,横行切开表皮,暴露下面的筋膜,再提起筋膜,横行切开筋膜及腹膜向两侧延伸,即可避免损伤腹直肌;5) 镜头位于中央,器械在镜头两边操作;6) 助手需密切配合,由于本研究采用的是传统腹腔镜器械,术中容易发生器械拥挤碰撞,助手需要知道如何调整镜头的位置和方向,举宫的助手需要知道如何恰当地调整子宫的方向,以便更好地暴露手术视野;7) 麻醉师给予合适的肌肉松弛药物剂量,避免术中肠管的扩张及过度蠕动,影响手术视野的暴露;8) 娴熟的传统多孔腹腔镜手术基础,是完成单孔腹腔镜复杂手术的前提。

### 3.4 本研究的局限性

1) 本研究只观察了近期手术并发症(术后6周内),没有记录6周以后相关术后并发症,如:周期性出血、泌尿系统症状、性功能障碍和阴道残端脱垂等,这些只有在门诊随访时才能被发现;2) 所有手术都由一名外科医生在同一医院进行;3) 样本量少,两组患者不是非配对或随机分组的。

综上所述,传统器械倒刺线缝合子宫血管及切除大子宫,安全、有效。但本研究为回顾性研究,病例数较少,存在一定的局限性,有待今后大样本量、远期随访的随机对照试验来佐证。

### 参 考 文 献 :

- [1] PELOSI M A, PELOSI M A 3RD. Laparoscopic hysterectomy with bilateral salpingo-oophorectomy using a single umbilical puncture[J]. *N J Med*, 1991, 88(10): 721-726.
- [2] KIM T J, KIM M S, 李银姬. 单孔腹腔镜与经阴道自然腔道内镜手术子宫切除术比较[J]. *中国实用妇科与产科杂志*, 2019, 35(12): 1308-1311.
- [2] KIM T J, KIM M S, LI Y J. Comparison between single-port laparoscopic hysterectomy and vNOTES hysterectomy[J]. *Chinese Journal of Practical Gynecology and Obstetrics*, 2019, 35(12): 1308-1311. Chinese
- [3] 刘珠凤, 郎景和, 孙大为. 阴式大子宫切除术25例临床分析[J]. *中华妇产科杂志*, 1999, 34(8): 456.
- [3] LIU Z F, LANG J H, SUN D W. Clinical analysis of vaginal hysterectomy for large uterus of 25 cases[J]. *Chinese Journal of Obstetrics and Gynecology*, 1999, 34(8): 456. Chinese
- [4] LEE G W, KIM J K, SHIN C S, et al. Single port access laparoscopic hysterectomy for large uterus of more than 500 g[J]. *Korean J Obstet Gynecol*, 2012, 55(6): 392-397.
- [5] KIM T H, KIM C J, KIM T J, et al. Retroperitoneal approach in single-port laparoscopic hysterectomy[J]. *JSLs*, 2016, 20(2): e2016.00001.
- [6] KIM T H, KIM T J, YOO H N, et al. Is laparoendoscopic single-site surgery (LESS) retroperitoneal hysterectomy feasible? Surgical outcomes of the initial 27 cases[J]. *Taiwan J Obstet Gynecol*, 2015, 54(2): 150-154.
- [7] CHOI H J, KIM M S, KIM T J. Uterine artery ligation at its origin following retroperitoneal space development decreases blood loss during single-port total laparoscopic hysterectomy[J]. *Taiwan J Obstet Gynecol*, 2020, 59(2): 262-268.
- [8] 卢杰平, 耿丹, 韩晓凤, 等. 腹腔镜膀胱侧入层次分离法行大子宫全切除术的效果分析[J]. *中国内镜杂志*, 2015, 21(10): 1085-1089.
- [8] LU J P, GENG D, HAN X F, et al. Hysterectomy for large uterus by bladder side and anatomical level separation method[J]. *China Journal of Endoscopy*, 2015, 21(10): 1085-1089. Chinese
- [9] MADUREIRA F A V, MANSO J E F, FO D M, et al. Randomized clinical study for assessment of incision characteristics and pain associated with LESS versus laparoscopic cholecystectomy[J]. *Surg Endosc*, 2013, 27(3): 1009-1015.
- [10] 中国医师协会微无创医学单孔与阴道腔镜学组. 经脐单孔腹腔镜手术脐部切口管理专家共识(2022年版)[J]. *实用妇产科杂志*, 2022, 38(3): 192-197.
- [10] Minimally Invasive Medical Single Site and Vaginal Endoscopy Group of the Chinese Medical Doctor Association. Expert consensus on umbilical incision management in transumbilical laparoendoscopic single site surgery[J]. *Journal of Practical Obstetrics and Gynecology*, 2022, 38(3): 192-197. Chinese
- [11] BOWREY D J, BLOM D, CROOKES P F, et al. Risk factors and the prevalence of trocar site herniation after laparoscopic fundoplication[J]. *Surg Endosc*, 2001, 15(7): 663-666.
- [12] 柯小宁, 李艳, 张建红, 等. 腹腔镜下子宫肌瘤剔除术中联合应用垂体后叶素与咪塞米的临床研究[J]. *中国微创外科杂志*, 2010, 10(3): 230-231.
- [12] KE X N, LI Y, ZHANG J H, et al. Effect of pituitrin combined with furosemide during laparoscopic hysteromyomectomy[J]. *Chinese Journal of Minimally Invasive Surgery*, 2010, 10(3): 230-231. Chinese
- [13] YOU S H, HUANG C Y, SU H, et al. The power law of learning in transumbilical single-port laparoscopic subtotal hysterectomy[J]. *J Minim Invasive Gynecol*, 2018, 25(6): 994-1001.
- [14] SONG T, KIM T J, KIM M K, et al. Single port access laparoscopic-assisted vaginal hysterectomy for large uterus weighing exceeding 500 grams: technique and initial report[J]. *J Minim Invasive Gynecol*, 2010, 17(4): 456-460.
- [15] GARRY R, FOUNTAIN J, MASON S, et al. The evaluate study: two parallel randomised trials, one comparing laparoscopic with abdominal hysterectomy, the other comparing laparoscopic with vaginal hysterectomy[J]. *BMJ*, 2004, 328(7432): 129.
- [16] HÄRKKI-SIRÉN P, SJÖBERG J, MÄKINEN J, et al. Finnish national register of laparoscopic hysterectomies: a review and complications of 1 165 operations[J]. *Am J Obstet Gynecol*,

- 1997, 176(1 Pt 1): 118-122.
- [17] MILAD M P, MORRISON K, SOKOL A, et al. A comparison of laparoscopic supracervical hysterectomy vs laparoscopically assisted vaginal hysterectomy[J]. Surg Endosc, 2001, 15(3): 286-288.
- [18] GROSSE-DRIELING D, SCHLUTIUS J C, ALTGASSEN C, et al. Laparoscopic supracervical hysterectomy (LASH), a retrospective study of 1, 584 cases regarding intra- and perioperative complications[J]. Arch Gynecol Obstet, 2012, 285(5): 1391-1396.
- [19] MACLARAN K, AGARWAL N, ODEJINMI F. Perioperative outcomes in laparoscopic hysterectomy: identifying surgical risk factors[J]. Gynecol Surg, 2016, 13: 75-82.
- [20] LAFAY PILLET M C, LEONARD F, CHOPIN N, et al. Incidence and risk factors of bladder injuries during laparoscopic

hysterectomy indicated for benign uterine pathologies: a 14.5 years experience in a continuous series of 1 501 procedures[J]. Hum Reprod, 2009, 24(4): 842-849.

(吴静 编辑)

**本文引用格式:**

张燕, 刘琴, 张庆兵. 倒刺线缝合子宫血管在经脐单孔腹腔镜下大子宫切除术中的应用[J]. 中国内镜杂志, 2024, 30(1): 52-59.

ZHANG Y, LIU Q, ZHANG Q B. Application of suturing uterine blood vessels with barbed polydioxanone cog thread through transumbilical single-port access large laparoscopic hysterectomy[J]. China Journal of Endoscopy, 2024, 30(1): 52-59. Chinese