

DOI: 10.12235/E20220739

文章编号: 1007-1989 (2023) 12-0015-05

论著

关节镜清理联合富血小板血浆治疗 冈上肌钙化性肌腱炎的疗效观察

屈宗斌, 柴晟, 李毅成, 蒋杰, 袁振中, 邓章荣

(桂林市中医医院 骨一科, 广西 桂林 541000)

摘要: **目的** 探讨关节镜清理联合富血小板血浆 (PRP) 治疗冈上肌钙化性肌腱炎的临床效果。**方法** 选取该院采用关节镜清理与 PRP 治疗冈上肌钙化性肌腱炎的患者 46 例, 分为实验组和对照组, 各 23 例。实验组行肩关节镜下钙化灶清理+PRP 注射, 对照组行单纯关节镜清理, 比较两组的治疗效果。**结果** 所有患者均得到有效随访。实验组中, 5 例行肩袖修补术 (3 例为术前确诊肩袖撕裂, 2 例为钙化灶较大, 清理后行肩袖修补), 对照组中, 3 例行肩袖修补术 (2 例为术前确诊肩袖撕裂, 1 例为钙化灶较大, 清理后行肩袖修补)。两组患者术后 1 个月视觉模拟评分法 (VAS) 明显低于术前, 美国肩肘外科协会 (ASES) 评分明显高于术前, 差异均有统计学意义 ($P < 0.05$)。实验组术后 1 个月 VAS 明显低于对照组, 术后 1 个月 ASES 评分明显高于对照组, 差异均有统计学意义 ($t = -5.52, t = 8.73, P = 0.001$)。**结论** 关节镜清理联合 PRP 治疗冈上肌钙化性肌腱炎, 是一种有效、微创的方法。关节镜可以尽量清除钙盐, 能对肩袖损伤范围精确评估, 并对明确的、损伤较大的肩袖损伤, 行带线锚钉肩袖修补。同时, 结合 PRP 注射, 可加快损伤肩袖的修复, 减轻疼痛, 加速肩关节功能康复。

关键词: 冈上肌钙化性肌腱炎; 肩袖损伤; 关节镜; 富血小板血浆 (PRP)

中图分类号: R686.1

Effect of arthroscopic debridement combined with platelet rich plasma in treatment of supraspinatus calcified tendinitis

Qu Zongbin, Chai Sheng, Li Yicheng, Jiang Jie, Yuan Zhenzhong, Deng Zhangrong

(Department of Joint and Sports Medicine, Guilin Hospital of Traditional Chinese Medicine, Guilin, Guangxi 541000, China)

Abstract: Objective To investigate the clinical efficacy of arthroscopic debridement combined with platelet rich plasma (PRP) in treatment of supraspinatus calcified tendinitis. **Methods** 23 patients in the experimental group were treated with shoulder arthroscopic calcification clearing with PRP injection, while 23 patients in the control group were treated with simple arthroscopic clearing, and the curative effects were observed and compared. **Results** All the patients were followed up effectively. Of the 23 cases in the experimental group, 5 cases were treated with rotator cuff repair (3 cases were diagnosed rotator cuff tear before operation, 2 cases were diagnosed with large calcification, and rotator cuff repair was performed after cleaning), and 3 cases were treated with rotator cuff repair (2 cases were diagnosed with rotator cuff tear before operation, 1 case was diagnosed with large calcification, and rotator cuff repair was performed after cleaning). The visual analogue scale (VAS) of the two groups one month after surgery was significantly lower than that before surgery, and the American Association of Shoulder and Elbow

收稿日期: 2022-12-09

[通信作者] 柴晟, E-mail: 70180274@qq.com; Tel: 1777376510

Surgeons (ASES) score of the two groups one month after surgery was significantly higher than that before surgery, with statistical significance ($P < 0.05$). The VAS of the experimental group was significantly lower than that of the control group one month after surgery, and the ASES score was significantly higher than that of the control group one month after surgery, with statistically significant differences ($t = -5.52, t = 8.73, P = 0.001$). **Conclusion** Arthroscopic debridement combined with PRP is an effective and minimally invasive method for the treatment of supraspinatus calcified tendinitis. The calcium salt can be removed as much as possible under arthroscopy, and the scope of rotator cuff injury can be accurately evaluated. For the obvious rotator cuff injury with large damage, the rotator cuff repair with thread anchor nail can be performed. At the same time, combined with PRP, it can accelerate the repair of rotator cuff injury, relieve pain, and accelerate the functional recovery of shoulder joint.

Keywords: supraspinatus calcified tendinitis; rotator cuff injury; arthroscopy; platelet rich plasma (PRP)

女性是冈上肌钙化性肌腱炎的高发人群，与长期反复慢性磨损、外伤和肩关节退化有关^[1]，多为自限性疾病，急性期疼痛剧烈。临床可分为四期：钙化前期、钙化期、重吸收期和钙化后期^[2]。其中，重吸收期疼痛最为剧烈。90%的患者可以采用口服非甾体药物、局部药物注射、中药治疗、针灸和冲击波等非手术方式缓解症状，10%的患者采用非手术治疗的疗效差，可能需要手术治疗^[3]。关节镜清理钙化灶，同样会损伤肌腱组织^[4-5]。如何有效促进关节镜下钙化组织清理后，病灶部位肌腱的损伤修复，是一个值得思考的问题。富血小板血浆 (platelet rich plasma, PRP) 含有多种生长因子，具有促进肌腱与骨骼愈合的作用。本研究基于该机制，采用关节镜下冈上肌钙化灶清理，结合 PRP 注射，治疗冈上肌钙化性肌腱炎，对比单纯关节镜下钙化灶清理术，探讨 PRP 联合关节镜清理，在冈上肌钙化性肌腱炎治疗中的临床疗效。现报道如下：

1 资料与方法

1.1 一般资料

选取 2019 年 1 月—2022 年 7 月桂林市中医医院骨

科因冈上肌钙化性肌腱炎住院的患者 46 例，随机分为实验组（关节镜下冈上肌钙化灶清理联合 PRP 注射， $n = 23$ ）和对照组（单纯关节镜清理， $n = 23$ ）。常规术前拍摄肩关节正位、Y 位数字 X 射线摄影 (digital radiography, DR)、肩关节三维 CT 和肩关节磁共振成像 (magnetic resonance imaging, MRI)。所有患者术前经肩关节 MRI 检查，明确存在肩袖部分损伤，未累及全层，排除巨大撕裂，可纳入观察病例。两组患者一般资料比较，差异无统计学意义 ($P > 0.05$)，具有可比性。见表 1。

纳入标准：经影像学确诊为冈上肌钙化性肌腱炎。排除标准：肩部骨折、肩袖巨大撕裂、冻结肩、神经根型颈椎病、痛风、糖尿病、类风湿性关节炎、肩关节不稳、肩关节周围感染、肩关节皮肤疾病、血液疾病和重度骨质疏松症。所有患者经保守治疗效果差或患者有强烈手术意愿，签署手术知情同意书。本研究经桂林市中医医院伦理委员会审批通过，批文号：2020-KY-ZY-002-04。

1.2 方法

1.2.1 手术方法 所有患者由同一位经验丰富的高年资医生完成手术。全身麻醉实施后，患者取侧卧

表 1 两组患者一般资料比较

Table 1 Comparison of general data between the two groups

组别	年龄/岁	性别/例		患侧/例		术前肩袖损伤/例
		男	女	左	右	
实验组 ($n = 23$)	52.47±8.26	7	16	14	9	5
对照组 ($n = 23$)	54.47±8.32	9	14	12	11	4
t/χ^2 值	-0.97 [†]	0.38		0.35		0.12
P 值	0.342	0.536		0.552		0.723

注：[†]为 t 值。

位,上半身往后仰 15° ,患肢外展 60° 悬吊牵引。常规消毒铺巾,贴防水膜。取肩关节镜标准后侧入路、前侧入路及外侧入路,利用交换棒钝性进入关节囊,在交换棒引导下,置入工作通道。经后方置入关节镜,依次探查肱二头肌长头肌腱、肩峰下滑囊、肩峰和各肩袖的情况。清理关节内增生滑膜,用探针或腰穿针刺破钙化区,挤出钙化物,用刨刀进一步清理钙化物。如冈上肌破损 $>1\text{ cm}$ 或深度超过 $1/2$,用带线锚钉行肩袖修补。

1.2.2 PRP注射方法 实验组术前抽取自身 50.0 mL 静脉全血,制备PRP 10.0 mL 备用。术毕,关节腔内注射PRP 10.0 mL 。实验组与对照组常规注射“鸡尾酒”(0.9%氯化钠注射液 10.0 mL ,复方双氯芬酸钠注射液 2.0 mL ,盐酸罗哌卡因注射液 20.0 mL ,复方倍他米松注射液 1.0 mL)镇痛,氨甲环酸 1 g 关节腔内注射止血,玻璃酸钠注射液 2.5 mL 润滑关节。

1.2.3 术后处理 单纯钙化灶清理术后,佩戴肩关节外展支具至术后1个月,术后第1天开始肩关节主动和被动活动。肩袖修补患者,延长佩戴肩关节外展支具至6~8周,术后第1天开始肩关节被动活动。

1.3 观察指标

实验组和对照组术前与术后1个月的美国肩肘外科协会(American Shoulder and Elbow Surgeons, ASES)评分和疼痛视觉模拟评分法(visual analogue scale, VAS)。

1.4 统计学方法

采用SPSS 22.0统计软件进行分析。符合正态分布的计量资料以均数 \pm 标准差($\bar{x}\pm s$)表示,组间比较,采用独立样本 t 检验;计数资料以例(%)表示,组间比较,采用 χ^2 检验。 $P<0.05$ 为差异有统计学意义。

2 结果

2.1 两组患者手术相关情况

实验组中,5例行肩袖修补术(3例为术前确诊肩袖撕裂,2例为钙化灶较大,清理后行肩袖修补)。对照组中,3例行肩袖修补术(2例为术前确诊肩袖撕裂,1例为钙化灶较大,清理后行肩袖修补)。所有患者术后均拍摄肩关节正位片和Y位DR片,以确定钙化灶清除。46例患者均获得有效随访,随访2~12个月,平均4.8个月,未出现关节僵硬、血管神经损伤和感染等并发症,1例患者手术后出现气胸,经

积极治疗3 d后,气胸消失。

2.2 两组患者手术前后VAS比较

实验组术前VAS为(7.95 ± 0.76)分,术后1个月VAS为(1.21 ± 0.79)分,术后1个月VAS较术前明显降低,差异有统计学意义($t=28.42$, $P=0.001$)。对照组术前VAS为(7.82 ± 0.83)分,术后1个月VAS为(2.13 ± 0.45)分,术后1个月VAS较术前明显降低,差异有统计学意义($t=26.79$, $P=0.001$)。两组患者术前VAS比较,差异无统计学意义($t=0.68$, $P=0.530$)。术后1个月VAS比较,差异有统计学意义($t=-5.52$, $P=0.001$)。见表2。

2.3 两组患者手术前后ASES评分比较

实验组术前ASES评分为(16.30 ± 1.76)分,术后1个月为(84.21 ± 3.48)分,术后1个月ASES评分明显高于术前,差异有统计学意义($t=-93.00$, $P=0.001$)。对照组术前ASES评分为(15.95 ± 1.91)分,术后1个月为(74.73 ± 3.13)分,术后1个月ASES评分明显高于术前,差异有统计学意义($t=-86.08$, $P=0.001$)。两组患者术前ASES评分比较,差异无统计学意义($t=0.60$, $P=0.551$)。术后1个月ASES评分比较,差异有统计学意义($t=8.73$, $P=0.001$)。见表3。

表2 两组患者手术前后VAS比较 (分, $\bar{x}\pm s$)

Table 2 Comparison of VAS before and after operation between the two groups (points, $\bar{x}\pm s$)

组别	术前	术后1个月
实验组($n=23$)	7.95 ± 0.76	$1.21\pm 0.79^{\dagger}$
对照组($n=23$)	7.82 ± 0.83	$2.13\pm 0.45^{\dagger}$
t 值	0.68	-5.52^{\dagger}
P 值	0.530	0.001

注: \dagger 为与术前比较,差异有统计学意义($P<0.05$)。

表3 两组患者手术前后ASES评分比较 (分, $\bar{x}\pm s$)

Table 3 Comparison of ASES score before and after operation between the two groups (points, $\bar{x}\pm s$)

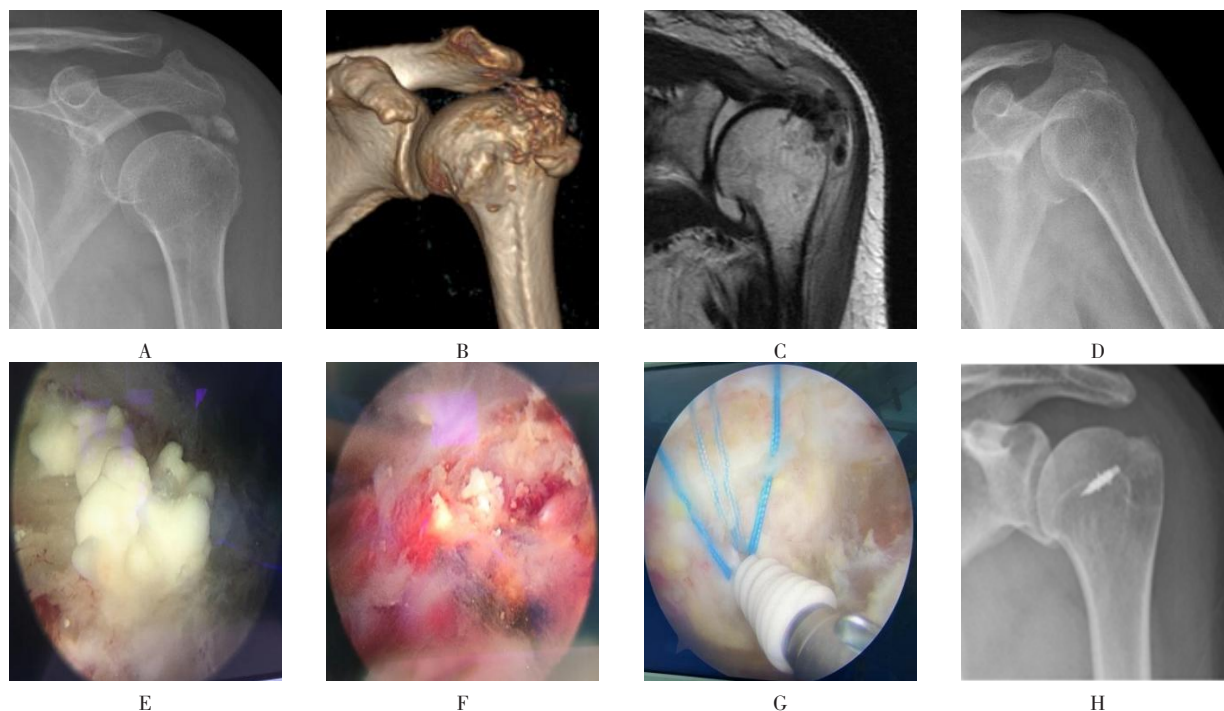
组别	术前	术后1个月
实验组($n=23$)	16.30 ± 1.76	$84.21\pm 3.48^{\dagger}$
对照组($n=23$)	15.95 ± 1.91	$74.73\pm 3.13^{\dagger}$
t 值	0.60	8.73
P 值	0.551	0.001

注: \dagger 为与术前比较,差异有统计学意义($P<0.05$)。

2.4 典型病例

冈上肌钙化性肌腱炎患者，术前常规拍摄X线片、CT和MRI，术中见大量乳白色钙化灶，术后复

查X线片，提示钙化灶清除干净。部分病例见冈上肌肌腱撕裂，予以带线锚钉缝合受损肌腱，术后复查X线片，见锚定位置良好。见图1。



A: 术前肩关节正位片; B: 术前肩关节CT; C: 术前肩关节MRI; D: 病灶清理术后X线片; E: 钙化灶; F: 清除钙化灶; G: 镜下锚钉缝合; H: 肩袖修补术后X线片。

图1 典型病例

Fig.1 Typical cases

3 讨论

3.1 冈上肌钙化性肌腱炎的临床治疗现状

冈上肌钙化性肌腱炎是因长期反复的慢性磨损、外伤和肩关节退化等因素而发病，重吸收期疼痛剧烈。冈上肌钙化性肌腱炎是一种自限性疾病，钙化灶多可自行吸收，但患者重吸收期多疼痛难忍。对于慢性钙化性肌腱炎，经保守治疗无效，且难以忍受疼痛的患者，选择关节镜病灶清理，已在国内外临床治疗中普遍应用。使用关节镜，不但能清理钙化灶，还能同期修复撕裂的肩袖。当钙盐沉积于肌腱内，清理钙盐的同时，难免会对周围肌腱造成一定的损伤。对于小的损伤，可以忽略不计，对于大的损伤，如冈上肌破损 > 1 cm 或深度超过 1/2，可以用带线锚钉行肩袖修补^[3]。LORBACH 等^[6]对比了关节镜下单纯清理与肩袖修补治疗冈上肌钙化性肌腱炎，术后均取得了良好的效果，但对于肌腱损伤的患者，行肩袖修补，能为

肩关节提供更完整的解剖结构，从而获得满意的力学效应。

3.2 PRP 的临床应用

PRP 是一种经离心产生的血小板浓缩物，近年来，已广泛应用于运动损伤的修复治疗中。因其富含多种生长因子，对于肌腱与骨骼的愈合，具有积极的意义^[7-10]。冈上肌钙化灶清理后，局部遗留肌腱损伤，关节腔内注射 PRP，能促进肩袖愈合^[11-12]。

本研究中，实验组 23 例冈上肌钙化性肌腱炎患者，均采用关节镜下钙化灶清理联合 PRP 关节腔内注射，术前 5 例确诊伴随肩袖损伤。其中，3 例行带线锚钉肩袖修补，另 2 例因损伤范围小，未予以修补，术中 2 例因钙化灶范围较大，病灶清理后出现较为明显的肩袖损伤，予以肩袖修补。对照组 23 例患者行关节镜下钙化灶清理，术前 4 例确诊伴随肩袖损伤。其中，2 例行肩袖修补，另 2 例因损伤范围小，未予

以修补; 1 例为钙化灶较大, 清理后行肩袖修补。根据术中手术方式, 术后常规予以功能锻炼。术后第 1 天, 复查肩关节正位和 Y 位 DR 片, 病灶大部分清除, 少量钙盐可自行吸收。实验组术后 1 个月 VAS 和 ASES 评分优于对照组, 差异均有统计学意义 ($P < 0.05$)。表明: 关节镜联合 PRP 治疗冈上肌钙化性肌腱炎, 相比单纯关节镜清理术, 具有更确切的疗效。

3.3 本研究的局限性

本研究只针对两组患者治疗后 1 个月的临床效果进行观察, 未来中远期结果, 有待进一步研究与探索。

综上所述, 关节镜清理联合 PRP 治疗冈上肌钙化性肌腱炎, 是一种有效、微创的方法。关节镜可以尽量清除钙盐, 能对肩袖损伤范围精确评估, 并对明确的、损伤较大的肩袖损伤, 行带线锚钉肩袖修补。同时, 结合 PRP 注射, 可加快损伤肩袖的修复, 减轻疼痛, 加速肩关节功能康复。

参 考 文 献 :

- [1] MEROLLA G, SINGH S, PALADINI P, et al. Calcific tendinitis of the rotator cuff: state of the art in diagnosis and treatment[J]. J Orthop Traumatol, 2016, 17(1): 7-14.
- [2] ELSHEWY M T. Calcific tendinitis of the rotator cuff[J]. World J Orthop, 2016, 7(1): 55-60.
- [3] 罗树林, 吴晓波, 张名隽, 等. 肩关节镜微创手术治疗急性冈上肌钙化性肌腱炎疗效分析[J]. 中国骨与关节损伤杂志, 2020, 35(9): 980-982.
- [3] LUO S L, WU X B, ZHANG M J, et al. The clinical effect analysis of arthroscopic treatment of acute calcific tendinitis[J]. Chinese Journal of Bone and Joint Injury, 2020, 35(9): 980-982. Chinese
- [4] FERREIRO NETO A A, TREVIZANI C S, BENEGAS E, et al. Arthroscopic treatment of calcifying tendinitis of the rotator cuff[J]. Rev Bras Ortop, 2015, 45(5): 432-436.
- [5] EL RASSI G, MATTA J, HAIDAMOUS G, et al. Arthroscopic treatment of non-homogeneous calcifying tendinitis of the rotator cuff[J]. Springerplus, 2016, 5: 190.
- [6] LORBACH O, HAUPERT A, BERGER C, et al. Clinical and

structural results of rotator cuff repair compared with rotator cuff debridement in arthroscopic treatment of calcifying tendinitis of the shoulder[J]. Am J Sports Med, 2021, 49(12): 3196-3201.

- [7] ALVES R, GRIMALT R. A review of platelet-rich plasma: history, biology, mechanism of action, and classification[J]. Skin Appendage Disord, 2018, 4(1): 18-24.
- [8] OUDELAAR B W, HUIS IN 'T VELD R, OOMS E M, et al. Efficacy of adjuvant application of platelet-rich plasma after needle aspiration of calcific deposits for the treatment of rotator cuff calcific tendinitis: a double-blinded, randomized controlled trial with 2-year follow-up[J]. Am J Sports Med, 2021, 49(4) : 873-882.
- [9] PANG L, XU Y, LI T, et al. Platelet-rich plasma injection can be a viable alternative to corticosteroid injection for conservative treatment of rotator cuff disease: a Meta-analysis of randomized controlled trials[J]. Arthroscopy, 2023, 39(2): 402-421.
- [10] EVERTS P, ONISHI K, JAYARAM P, et al. Platelet-rich plasma: new performance understandings and therapeutic considerations in 2020[J]. Int J Mol Sci, 2020, 21(20): 7794.
- [11] 彭云栋, 王广兰, 郑成. 不同性质富血小板血浆对肩袖损伤疗效的研究进展[J]. 华西医学, 2022, 37(10): 1582-1587.
- [11] PENG Y D, WANG G L, ZHENG C. Research progress on the efficacy of platelet-rich plasma with different properties on rotator cuff injury[J]. West China Medical Journal, 2022, 37(10): 1582-1587. Chinese
- [12] 张军, 满家政, 冯仕明, 等. 双排缝合技术联合富血小板血浆在肩袖损伤中的疗效[J]. 实用医学杂志, 2022, 38(16): 2051-2055.
- [12] ZHANG J, MAN J Z, FENG S M, et al. Clinical effect of double row suture technique combined with platelet-rich-plasma for rotator cuff tear[J]. The Journal of Practical Medicine, 2022, 38(16): 2051-2055. Chinese

(吴静 编辑)

本文引用格式:

屈宗斌, 柴晟, 李毅成, 等. 关节镜清理联合富血小板血浆治疗冈上肌钙化性肌腱炎的疗效观察[J]. 中国内镜杂志, 2023, 29(12): 15-19.

QU Z B, CHAI S, LI Y C, et al. Effect of arthroscopic debridement combined with platelet rich plasma in treatment of supraspinatus calcified tendinitis[J]. China Journal of Endoscopy, 2023, 29(12): 15-19. Chinese