

DOI: 10.12235/E20220642

文章编号: 1007-1989 (2023) 10-0012-09

论 著

脊柱内镜下经腰椎间孔腰椎椎间融合术联合膨胀式椎间融合器治疗单节段腰椎退行性疾病的临床效果

廖鑫¹, 吕超², 罗政¹, 刘俊¹

(1.恩施土家族苗族自治州中心医院 脊柱外科, 湖北 恩施 445000;

2.重庆大学附属三峡医院 中医科, 重庆 404100)

摘要: **目的** 探讨脊柱内镜下经腰椎间孔腰椎椎间融合术(Endo-TLIF)联合膨胀式椎间融合器治疗单节段腰椎退行性疾病的临床效果。**方法** 收集2019年9月—2021年5月该院收治的单节段腰椎退行性疾病患者73例, 根据不同手术方式, 分为Endo-TLIF组(32例)和经椎间孔腰椎椎间融合术(TLIF)组(41例), 比较两组患者的围手术期资料和临床疗效。**结果** Endo-TLIF组手术时间长于TLIF组, 术中出血量和术后引流量少于TLIF组, 术后卧床时间短于TLIF组($P < 0.05$)。两组患者术后腰腿痛视觉模拟评分(VAS)和Oswestry功能障碍指数(ODI)明显低于术前, 日本骨科学会(JOA)评分明显高于术前, 出院时, Endo-TLIF组腰痛VAS明显低于TLIF组, 差异均有统计学意义($P < 0.05$); 术后1个月至末次随访时, 两组患者腰腿痛VAS比较, 差异无统计学意义($P > 0.05$); 出院时和术后1个月, Endo-TLIF组JOA评分高于TLIF组, ODI低于TLIF组, 差异均有统计学意义($P < 0.05$); 术前、术后3个月至末次随访时, 两组各时间点JOA评分和ODI比较, 差异均无统计学意义($P > 0.05$)。**结论** 传统TLIF和Endo-TLIF治疗单节段腰椎退行性疾病, 两者近期临床疗效相当, Endo-TLIF具有出血少和术后恢复快的优势, 但手术时间较长。

关键词: 脊柱内镜; 腰椎椎间融合术; 腰椎退变性疾病; 微创; 膨胀式椎间融合器

中图分类号: R681.5

Clinical effect of endoscopy-assisted transforaminal lumbar interbody fusion combined with expandable interbody fusion cage in treatment of single-level lumbar degenerative diseases

Liao Xin¹, Lü Chao², Luo Zheng¹, Liu Jun¹

(1.Department of Spine Surgery, The Central Hospital of Enshi Tujia and Miao Autonomous Prefecture, Enshi, Hubei 445000, China; 2.Department of Traditional Chinese Medicine, Three Gorges Hospital of Chongqing University, Chongqing 404100, China)

Abstract: Objective To investigate the clinical effect of endoscopy-assisted transforaminal lumbar interbody fusion (Endo-TLIF) combined with expandable interbody fusion cage in the treatment of single-segment lumbar degenerative diseases. **Methods** The data of patients with single-segment lumbar degenerative diseases who underwent surgical treatment from September 2019 to May 2021 were collected. The patients were divided into

收稿日期: 2022-10-23

[通信作者] 刘俊, E-mail: enshilijun@163.com; Tel: 13607249056

Endo-TLIF group (32 cases) and transforaminal lumbar interbody fusion (TLIF group) (41 cases) according to the surgical method. The perioperative data and clinical efficacy were compared between the two groups. **Results** The operation time of Endo-TLIF group was longer than that of TLIF group, the intraoperative blood loss and postoperative wound drainage were less than those of TLIF group, and the postoperative bed rest time was shorter than that of TLIF group ($P < 0.05$). The visual analogue scale (VAS) of low back pain and leg pain and Oswestry disability index (ODI) of the two groups after operation were significantly lower than those before operation, and the Japanese Orthopaedic Association (JOA) score was significantly higher than that before operation. At discharge, the VAS of low back pain in Endo-TLIF group was significantly lower than that in TLIF group ($P < 0.05$). There was no significant difference in VAS of low back pain and leg pain between the two groups from 1 month after operation to the last follow-up ($P > 0.05$). At discharge and 1 month after operation, the JOA score in Endo-TLIF group was higher than that in TLIF group, and the ODI was lower than that in TLIF group, and the differences were statistically significant ($P < 0.05$). There was no significant difference in JOA score and ODI between the two groups before operation, 3 months after operation to the last follow-up ($P > 0.05$). **Conclusion** Compared with traditional TLIF, Endo-TLIF has similar short-term clinical efficacy in the treatment of single-segment lumbar degenerative diseases. Endo-TLIF has the advantages of less bleeding and faster postoperative recovery, but the operation time is longer.

Keywords: spinal endoscopy; lumbar interbody fusion; lumbar degenerative diseases; minimally invasive; expandable interbody fusion cage

腰椎退行性疾病是指:由于椎间盘退变性改变、小关节突增生及其周围韧带退行性改变,导致腰椎不稳定或压迫相应神经根,引起腰腿痛等临床表现的一系列疾病的总称^[1]。经规范的保守治疗后,效果不缓解或症状持续性加重的患者,行椎管减压椎间融合术是常见的治疗方式。经典的手术是后路腰椎椎间融合术 (posterior lumbar interbody fusion, PLIF) 和经椎间孔腰椎椎间融合术 (transforaminal lumbar interbody fusion, TLIF)。但因上述手术方式需广泛剥离脊柱后方肌肉组织,对脊柱后柱结构的破坏较大,出血量较多,部分患者可能出现顽固性腰痛,而且,术中需长时间牵拉神经,术后可能出现一过性下肢神经支配区域麻痛和肌力下降等,影响治疗效果^[2-3]。随着脊柱内镜技术的发展和外科手术内镜化理念的普及,脊柱内镜技术已经不再是“髓核摘除”这一简单的镜下操作技术^[4]。脊柱内镜下经腰椎间孔腰椎椎间融合术 (endoscopy-assisted transforaminal lumbar interbody fusion, Endo-TLIF) 受到越来越多的脊柱外科医生的青睐,并逐步在临床开展。但是,由于操作通道直径固定,实际操作中,往往需要选择最小高度的椎间融合器,有发生融合器移位和椎间隙下沉的风险^[5]。本研究将 Endo-TLIF 与膨胀式椎间融合器相结合,旨在探讨 Endo-TLIF 联合膨胀式椎间融合器,治疗单

节段腰椎退行性疾病的临床疗效。现报道如下:

1 资料与方法

1.1 一般资料

收集2019年9月—2021年5月恩施土家族苗族自治州中心医院脊柱外科接受手术治疗的单节段腰椎退行性疾病患者73例,根据不同手术方式,分为 Endo-TLIF 组 (32例) 和传统开放 TLIF 组 (41例)。两组患者一般资料比较,差异无统计学意义 ($P > 0.05$),具有可比性。见表1。

纳入标准:1) 临床表现为严重的下腰部疼痛、下肢麻木、疼痛或间歇性跛行;2) 诊断明确,影像学与患者症状相符,且为单一责任间隙;3) 病程 ≥ 6 个月,且正规保守治疗3个月症状不缓解,或保守治疗过程中症状进行性加重;4) 随访时间 > 6 个月^[6]。排除标准:1) 影像学表现和临床表现为多节段病变,或者腰椎滑脱Ⅱ度及以上;2) 既往手术节段接受过治疗,此次为翻修手术者;3) 临床资料不完整者。

1.2 手术方法

所有患者均由同一组医生完成手术。

1.2.1 Endo-TLIF 组 行全身麻醉,患者取俯卧位,常规消毒铺巾。采用C型臂X线机定位责任间

表 1 两组患者一般资料比较

Table 1 Comparison of general data between the two groups

组别	性别/例		年龄/岁	病变节段/例		
	男	女		L _{3/4}	L _{4/5}	L ₅ /S ₁
TLIF 组 (n = 41)	20	21	59.59±6.04	4	23	14
Endo-TLIF 组 (n = 32)	15	17	59.91±6.82	4	16	12
χ^2/t 值	0.03		-0.21 [†]	0.31		
P 值	0.872		0.832	0.858		

注：†为 t 值。

隙，于症状严重侧植入定位针，使 C 臂正位位于椎弓根连线内缘，C 臂侧位位于椎间隙中线，依定位针逐级置入软组织扩张通道及操作通道。C 臂位置满意后，接通光源和水介质，大通道脊柱内镜下，以骨刀和磨钻切除部分关节突骨质，扩大椎板间孔，去除黄韧带后进入椎管（若对侧有症状，则调整操作通道方向，去除对侧黄韧带，行对侧神经根背侧减压），使用剥离子将行走根连同硬膜囊拨向内侧后，将工作通道推向椎管内，并用鸭舌状工作通道，将行走根及硬膜囊挡在通道外面。内镜下处理椎间盘髓核，并刮除软骨终板，直至终板轻微渗血为止。椎间隙内植入适量自体碎骨粒，植入膨胀式椎间融合器并撑开，撤出脊柱内镜系统前，在减压处放置 1 根引流管，并固定。最后，植入经皮椎弓根螺钉固定。缝合切口，用无菌敷料包扎。

1.2.2 TLIF 组 采用传统的 TLIF，使用膨胀式椎间融合器。

1.3 术后处理

两组患者术后预防性应用抗生素（头孢呋辛 1.5 g，每 12 h 1 次，对头孢类过敏者，则用克林霉素 0.6 g，每 1 天 2 次）1 至 2 d。并辅以止痛、促进愈合和指导功能锻炼等对症治疗。术后 24 ~ 36 h 拔除引流管，术后下床活动时，腰部需使用硬性支具保护至少 3 个月。术后 6 个月内避免腰背部剧烈活动和负重。

1.4 疗效评估

比较两组患者围手术期指标、术前后腰腿疼痛视觉模拟评分（visual analogue scale, VAS）、术前后 Oswestry 功能障碍指数（Oswestry disability index, ODI）和日本骨科学会（Japanese Orthopaedic Association, JOA）评分。

1.5 术中出血量的计算方法

1.5.1 TLIF 组 吸引器瓶中液体减去术中使用的冲洗液，再加上纱布增加的净重，即为此台手术的出血量。

1.5.2 Endo-TLIF 组 手术开始前，仔细张贴四周带有集液袋的手术切口无菌保护膜，以保证手术过程中冲洗液能被全部收集到集液袋中，并被负压吸引到吸引器瓶中。用吸引器瓶中的液体减去术中使用的冲洗液，再加上纱布增加的净重，即为此台手术出血量。

1.6 统计学方法

采用 SPSS 21.0 统计软件进行统计学分析。计量资料以均数 ± 标准差 ($\bar{x} \pm s$) 表示，比较采用独立样本 t 检验；计数资料以例 (%) 表示，比较采用 χ^2 检验。 $P < 0.05$ 为差异有统计学意义。

2 结果

2.1 术后随访

所有患者均获得随访，TLIF 组随访时间为 (12.31 ± 2.52) 个月，Endo-TLIF 组随访时间为 (12.14 ± 2.48) 个月。

2.2 两组患者围手术期临床指标比较

Endo-TLIF 组手术时间长于 TLIF 组，术中出血量和术后引流量少于 TLIF 组，术后卧床时间短于 TLIF 组，差异均有统计学意义 ($P < 0.05$)。见表 2。

2.3 两组患者各时点腰痛和腿痛 VAS 比较

两组患者术后腰痛和腿痛 VAS 较术前明显降低，Endo-TLIF 组出院时腰痛 VAS 较 TLIF 组低，差异均有统计学意义 ($P < 0.05$)；两组患者出院时腿痛 VAS，术后 1 个月至末次随访时腰痛和腿痛 VAS 比较，差异均无统计学意义 ($P > 0.05$)。见表 3。

表 2 两组患者围手术期临床指标比较 ($\bar{x} \pm s$)

Table 2 Comparison of perioperative clinical indicators between the two groups ($\bar{x} \pm s$)

组别	手术时间/min	术中出血量/mL	术后引流量/mL	术后卧床时间/h
TLIF 组($n = 41$)	112.44±15.70	242.44±60.65	236.10±17.18	44.90±6.92
Endo-TLIF 组($n = 32$)	184.53±20.96	117.19±37.29	56.88±16.88	14.59±2.21
t 值	-16.81	10.85	19.04	26.38
P 值	0.000	0.000	0.000	0.000

表 3 两组患者各时点腰痛和腿痛 VAS 比较 (分, $\bar{x} \pm s$)

Table 3 Comparison of VAS of low back pain and leg pain between the two groups at each time point (points, $\bar{x} \pm s$)

组别	术前	出院时	术后 1 个月	术后 3 个月	术后 6 个月	末次随访时
腰痛						
TLIF 组($n = 41$)	4.54±0.84	2.07±0.75	1.22±0.65	0.88±0.60	0.63±0.54	0.44±0.12
Endo-TLIF 组($n = 32$)	4.66±0.94	1.72±0.68	1.13±0.66	0.81±0.47	0.59±0.56	0.50±0.23
t 值	-0.57	2.07	0.61	0.51	0.31	-0.51
P 值	0.568	0.042	0.543	0.613	0.755	0.610
腿痛						
TLIF 组($n = 41$)	5.20±0.78	1.83±0.54	1.20±0.51	0.93±0.52	0.61±0.49	0.49±0.12
Endo-TLIF 组($n = 32$)	4.97±0.78	1.65±0.70	0.97±0.65	0.72±0.58	0.50±0.25	0.35±0.29
t 值	1.23	1.15	1.67	1.59	0.93	1.12
P 值	0.224	0.254	0.099	0.117	0.355	0.266

2.4 两组患者 JOA 评分和 ODI 比较

两组患者术后各时点 JOA 评分较术前明显升高, 术后各时点 ODI 较术前明显降低, Endo-TLIF 组出院时和术后 1 个月 JOA 评分高于 TLIF 组, ODI 低于 TLIF 组, 差异均有统计学意义 ($P < 0.05$); 术前、术后 3 个月至末次随访时, 两组患者各时点 JOA 评分和 ODI 比较, 差异均无统计学意义 ($P > 0.05$)。见表 4。

2.5 两组患者术后并发症比较

末次随访时, 两组患者均获得良好的骨性融合, 无伤口感染、断钉和断棒等发生。TLIF 组中, 有 2 例术中硬膜囊破裂, 均为小破口, 予以缝合后, 将明胶海绵贴敷于硬膜囊破裂处。其中, 1 例术后发生脑脊液漏并发头痛, 予以脚高头低位、补钠和伤口换药后, 逐渐愈合, 头痛感消失, 未发生伤口感染。Endo-TLIF 组中 1 例, TLIF 组中 2 例, 术后 1 周发生

腿痛症状和麻木感加重, 考虑为术中需拨开神经根处理椎间盘, 导致神经根反应性水肿。予以甘露醇、塞来昔布、甲钴胺和地塞米松等药物对症治疗后, 上述 3 例患者症状均逐渐缓解。末次随访时, 无相应残留症状。Endo-TLIF 组中, 1 例于术后 3 个月复查腰椎 X 线时发现, 融合器向椎体后缘轻度移位, 对硬膜囊和神经根无明显压迫, 给予卧床休息, 起床严格佩戴腰部支具, 半年后, 获得融合固定。

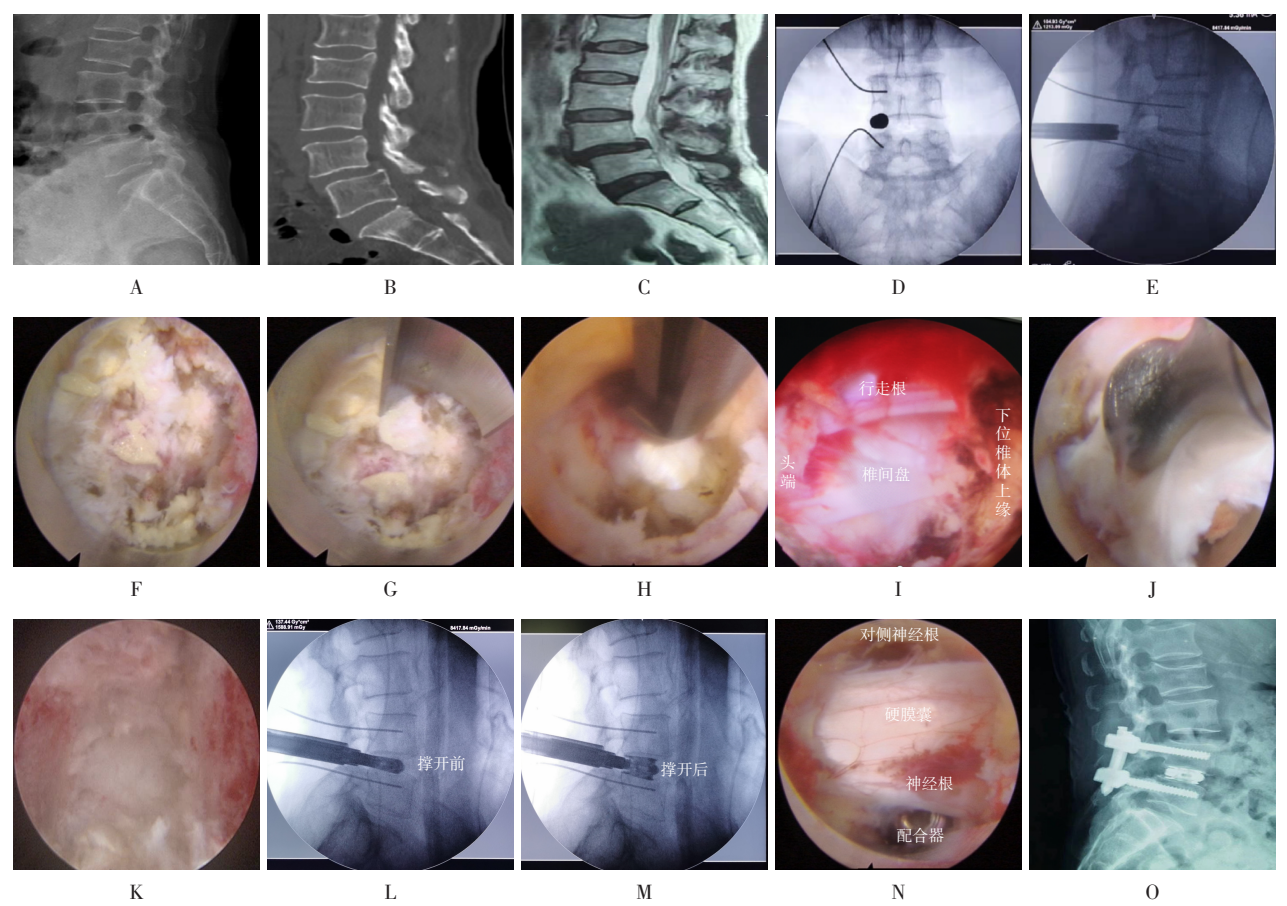
2.6 典型病例

Endo-TLIF 组中, 1 例女患者, 59 岁, 因“反复腰痛 12 年余, 加重伴右下肢麻木和疼痛 6 个月余”入院。术前影像学检查提示: L_4 I 度滑脱, $L_{4/5}$ 椎间盘突出并椎管狭窄。采用 Endo-TLIF 经皮椎弓根钉内固定术。术后复查提示: L_4 椎体滑脱复位良好, 症状完全缓解。见图 1。

表 4 两组患者手术前后JOA评分和ODI比较 ($\bar{x} \pm s$)

Table 4 Comparison of JOA scores and ODI between the two groups before and after surgery ($\bar{x} \pm s$)

组别	术前	出院时	术后1个月	术后3个月	术后6个月	末次随访时
JOA 评分/分						
TLIF 组 ($n = 41$)	11.00±1.92	13.59±1.97	17.02±1.44	21.85±2.14	23.24±1.66	25.37±1.48
Endo-TLIF 组 ($n = 32$)	11.81±1.79	17.69±1.97	20.94±2.08	22.53±1.66	23.65±1.45	25.63±1.58
t 值	-1.85	-7.98	-9.08	-1.59	-1.11	-0.72
P 值	0.069	0.000	0.000	0.117	0.269	0.473
ODI/%						
TLIF 组 ($n = 41$)	40.97±2.70	36.95±3.52	27.95±3.71	20.17±2.86	14.20±1.76	8.17±1.46
Endo-TLIF 组 ($n = 32$)	40.38±4.16	33.94±5.62	25.97±4.76	19.06±3.31	13.38±4.17	7.53±2.84
t 值	0.75	2.66	2.00	1.53	1.04	1.16
P 值	0.458	0.011	0.049	0.130	0.304	0.253



A: 术前X线; B: 术前CT; C: 术前MRI提示L₄椎体滑脱, 椎间盘突出椎管狭窄; D: 术前定位, 确认工作通道正位位于责任间隙关节突上; E: 定位确认工作通道侧位位于椎间隙中线附近; F: 脊柱内镜下寻找关节突关节; G: 镜下用骨刀等微创器械去除部分关节突关节; H: 去除黄韧带; I: 背侧减压完成; J: 处理椎间盘; K: 终板处理完成, 骨性终板渗血良好; L和M: 融合器撑开前、后对比; N: 镜下探查融合器位置良好; O: 经皮置入双侧椎弓根螺钉, 术后3个月复查时, L₄滑脱复位良好。

图1 Endo-TLIF 典型病例

Fig.1 A typical case of Endo-TLIF

3 讨论

3.1 腰椎退变性疾病的临床治疗现状

腰椎退变性疾病是导致中老年人群生活质量下降的常见疾病之一。主要的临床症状有:长期反复下腰部疼痛、下肢放射痛和麻木等^[7]。腰椎退变性疾病的治疗是阶梯式的,在疾病早期以保守治疗为主,对于经过正规保守治疗6个月症状无缓解或症状进行性加重的患者,建议手术治疗。手术的目的是对受压的神经根进行减压,但对于中老年腰椎退变性疾病人群来说,神经根受压不仅有腹侧椎间盘突出,还有背侧关节突的增生压迫。因此,手术如果仅仅是对突出的椎间盘进行摘除,可能因残留的髓核再次突出引起临床症状,更可能因为背侧减压不充分,导致手术效果较差。经典的手术方式是椎间盘切除、椎管减压和椎间融合内固定术,以上方法不仅可以对神经根进行360°全方位减压,确保临床疗效,避免责任间隙再次复发,还可以增加腰椎的稳定性,避免医源性不稳的发生。目前,临床上最常用的融合术式包括:全椎板减压术和半椎管减压术,即PLIF和TLIF技术^[8]。但传统开放TLIF因过多的肌肉剥离和对骨结构的破坏,会造成较大范围的软组织损伤,术后因多裂肌损伤、脂肪液化和萎缩等,常导致患者残留腰痛症状,不利于尽早恢复^[9]。1991年KAMBIN^[10]报道了改良关节镜经“Kambin三角”入路,对突出的椎间盘进行非直视下盲切除,揭开了脊柱内镜治疗腰椎退行性疾病的新篇章。随着镜下技术的发展和镜下器械的革新,近年来,内镜技术得到了较好的发展,内镜手术越来越受到脊柱外科医师的青睐和患者的信任^[11]。因此,本研究就Endo-TLIF治疗单节段腰椎退行性疾病的疗效展开分析,以期临床治疗提供参考。

3.2 Endo-TLIF治疗腰椎退变性疾病的细节

Endo-TLIF是在内镜下复制一台开放的TLIF。操作上,遵循由外向内、逐层进入的操作原则。术者在内镜镜头的引导下,用内镜器械进行操作。前期通过穿刺针定位目标间隙关节突,此种定位法无需十分精确,只需在目标间隙关节突附近即可,后期可在内镜下调整工作通道的方向和位置。置入内镜后,在内镜下找到目标关节突,而显露出骨性标志物是脊柱外科医师最熟悉的操作步骤,按照骨-韧带-神经-减压-融合的开放手术原则,依次进行^[12],此种手术方式因与开放手术的顺序和原则基本一致,更易被脊柱外科

医生掌握,手术全程在高分辨内镜下放大进行,可做到对神经根直接、精准和安全地减压。另外,手术减压过程在水介质下进行,水介质在内镜下产生一定压力,可阻止部分微血管的渗血,使视野更加清晰。术中通过调整工作通道的方向和角度,可以有效地进行对侧神经根的背侧减压,使整个椎管达到270°的减压。更重要的是,整个减压过程在内镜监视下进行,术者仅需以平行或者稍仰视的目光关注屏幕即可完成操作,此种工作方式更符合颈椎的生理曲度,解放了术者的头颈部,避免了长时间低头手术给术者带来的颈肩部酸痛等不适。同时,整个减压过程通过屏幕全程展现,有利于年轻医师更为直观地了解和整个手术过程。

3.3 Endo-TLIF的临床疗效

KOMP等^[13]采用脊柱内镜治疗腰椎椎管狭窄症74例,术后随访2年时,患者临床疗效满意。孙凤龙等^[14]利用镜下融合技术治疗38例腰椎间盘突出症伴腰椎不稳的患者,取得了满意的早期临床效果,并认为,脊柱内镜技术具有创伤小、恢复快和下地活动早等特点。苏亚拉吐等^[15]采用内镜下椎板减压术治疗腰椎椎管狭窄症,获得了较好的减压效果,且具有创伤小和恢复快等优点。本研究中,采用Endo-TLIF治疗腰椎退行性疾病,患者腰痛VAS由术前的 (4.66 ± 0.94) 分降至末次随访时的 (0.50 ± 0.23) 分,腿痛VAS由术前的 (4.97 ± 0.78) 分降至末次随访时的 (0.35 ± 0.29) 分;JOA评分由术前的 (11.81 ± 1.79) 分升高至末次随访时的 (25.63 ± 1.58) 分;ODI由术前的 $(40.38 \pm 4.16)\%$ 降低至末次随访时的 $(7.53 \pm 2.84)\%$ 。至末次随访时,所有病例均获得了良好的骨性融合。因此,笔者认为,采用Endo-TLIF治疗腰椎退行性疾病,能够有效地缓解,甚至解除患者腰腿痛症状,临床疗效满意。

3.4 Endo-TLIF的具体优点

3.4.1 术中出血量和术后引流量方面 本研究中,Endo-TLIF组术中出血量为 (117.19 ± 37.29) mL,术后引流量为 (56.88 ± 16.88) mL,均较TLIF组少[术中出血量为 (242.44 ± 60.65) mL,术后引流量为 (236.10 ± 17.18) mL] $(P < 0.05)$ 。笔者认为,Endo-TLIF组术中出血量少的原因有:1) Endo-TLIF组避免了脊柱后方肌肉等软组织剥离,有效地控制了出血量;2)在高分辨脊柱内镜下操作,一旦有微血管渗

血,能够迅速找到出血点,进行射频止血,有效地控制术中出血量;3)手术过程在水介质下进行,水介质在内镜下有一定压力,可有效地阻止部分微血管渗血,较空气介质出血明显减少。

3.4.2 腰痛和腿痛 VAS 方面 本研究中,Endo-TLIF 组出院时的腰痛 VAS 为 (1.72 ± 0.68) 分,比 TLIF 组出院时的腰痛 VAS (2.07 ± 0.75) 分低 ($P < 0.05$);两组患者出院时腿痛 VAS 比较,差异无统计学意义 ($P > 0.05$),术后 1、3 和 6 个月,以及末次随访时,两组患者腰痛和腿痛 VAS 比较,差异无统计学意义 ($P > 0.05$)。

3.4.3 JOA 评分方面 Endo-TLIF 组出院时的 JOA 评分为 (17.69 ± 1.97) 分,术后 1 个月为 (20.94 ± 2.08) 分,明显高于 TLIF 组出院时的 (13.59 ± 1.97) 分和术后 1 个月的 (17.02 ± 1.44) 分 ($P < 0.05$),但在术后 3 和 6 个月,以及末次随访时,两组患者 JOA 评分无明显差异 ($P > 0.05$)。

3.4.4 ODI 方面 两组患者 ODI 呈现相同的规律,即出院时和术后 1 个月,Endo-TLIF 组明显低于 TLIF 组 ($P < 0.05$),但在术后 3 个月至末次随访时,两组患者 ODI 无明显差异 ($P > 0.05$)。笔者认为,呈现上述规律的原因在于:Endo-TLIF 未剥离脊柱后方肌肉,关节突也大部分保留,依据脊柱的三柱理论,脊柱后柱稳定系统的维持,需要后方韧带、棘突、关节突和关节囊的共同参与^[16],Endo-TLIF 未破坏脊柱后柱稳定系统,使其稳定系统的结构和功能得以保持,故 Endo-TLIF 组能够获得快速康复。

3.4.5 手术时间方面 Endo-TLIF 组手术时间明显长于 TLIF 组 ($P < 0.05$),笔者考虑原因为:1) Endo-TLIF 组在手术过程中需安装与撤退脊柱内镜系统,耗费了部分时间;2) Endo-TLIF 组在减压融合完成后,需进行经皮椎弓根内固定,经皮植入椎弓根钉时,需反复多次透视确认椎弓根钉位置,也是耗费手术时间的原因之一;3) Endo-TLIF 组的镜下操作器械是微型操作器械,工作效率低于 TLIF 组的传统器械,故手术操作时间要更长。

3.4.6 术后卧床时间方面 Endo-TLIF 组术后卧床时间为 (14.59 ± 2.21) h,较 TLIF 组的 (44.90 ± 6.92) h 短 ($P < 0.05$)。

3.5 Endo-TLIF 联合膨胀式融合器的优势

近年来,越来越多的脊柱外科医师主张:腰椎手

术过程中,在确保对神经根彻底减压的基础上,尽可能地减少对脊柱稳定性的破坏^[17]。腰椎后路融合术经历了从 PLIF 到 TLIF、显微镜辅助 TLIF,再到 Endo-TLIF 的技术变迁之路,其主要目的是:尽可能地减少对后方椎板及关节突的破坏。但如果后方开窗范围不够,在植入较大的椎间融合器时将会受阻,若选择较小的椎间融合器,又会增加融合器移位和椎间隙塌陷的风险。因此,在保证减压效果的同时,如何尽可能地减少对脊柱骨质的破坏,增加椎间骨性融合,已成为脊柱外科的另一研究方向。李玉伟等^[18]在利用膨胀式融合器治疗复发性腰椎间盘突出症时发现,膨胀式椎间融合器在撑开后,能够增加植骨颗粒与植骨床的紧密贴合度,相应的应力刺激可加速骨痂的形成,提高椎间融合率。在一项 Meta 分析^[19]中,将涉及 1 129 名患者的 14 项研究纳入分析,得出:膨胀式椎间融合器具有降低椎体沉降率、缩短手术时间和增加椎间隙高度等优势。在内镜下操作时,由于操作通道的直径固定,往往因为操作通道的阻挡,导致太大的融合器植入困难。在本研究中,笔者将膨胀式融合器与脊柱内镜技术相结合,在镜下减压及终板处理完成后,通过工作通道植入可撑开融合器,透视确认融合器位置满意后,再将融合器撑开使之紧贴上下终板,该方法的优点是:因工作通道限制而选择小型号融合器,从而避免了无法达到减压节段所需的生物力学稳定性的弊端^[20-21]。脊柱内镜的操作通道直径为 10 mm,完全能够容纳撑开前 8 mm 高度的可撑开融合器,撑开后,最大高度为 13 mm,在增加后纵韧带与纤维环张力的同时,也增加了植骨颗粒与植骨床的接触面积,促进了椎间隙的融合。通过可撑开融合器对椎间隙的撑开作用,使褶皱的后纵韧带、纤维环和黄韧带紧缩并恢复张力,从而使椎管面积扩大,还增加了椎间孔的高度,使神经根管的面积扩大,间接起到了对椎管减压的目的。

综上所述,传统 TLIF 和 Endo-TLIF 联合膨胀式椎间融合器治疗单节段腰椎退行性疾病,两者近期临床疗效相当。Endo-TLIF 具有出血少和术后恢复快等优势,但手术时间较长。

参 考 文 献:

- [1] 马华松. 植入物置入内固定治疗腰椎退变性疾病[J]. 中国组织工程研究, 2012, 16(44): 8332-8339.
- [1] MA H S. Internal fixation implants for the treatment of

- degenerative lumbar disease[J]. Chinese Journal of Tissue Engineering Research, 2012, 16(44): 8332-8339. Chinese
- [2] PRICE J P, DAWSON J M, SCHWENDER J D, et al. Clinical and radiologic comparison of minimally invasive surgery with traditional open transforaminal lumbar interbody fusion: a review of 452 patients from a single center[J]. Clin Spine Surg, 2018, 31(2): E121-E126.
- [3] LI L Q, LIU Y J, ZHANG P, et al. Comparison of posterior lumbar interbody fusion with transforaminal lumbar interbody fusion for treatment of recurrent lumbar disc herniation: a retrospective study[J]. J Int Med Res, 2016, 44(6): 1424-1429.
- [4] 廖鑫. 可视化椎间孔成形技术在部分腰椎退变性疾病中的临床应用价值研究[D]. 厦门: 厦门大学, 2019.
- [4] LIAO X. Study on clinical application value of visualization foraminoplasty in treatment of lumbar degenerative diseases with endoscopic surgery[D]. Xiamen: Xiamen University, 2019. Chinese
- [5] 罗政. 可膨胀式椎间融合器在特殊腰椎退变手术中的应用[J]. 武汉大学学报(医学版), 2015, 36(5): 768-771.
- [5] LUO Z. Application of expandable interbody fusion cage in the special degenerative lumbar spine operation[J]. Medical Journal of Wuhan University, 2015, 36(5): 768-771. Chinese
- [6] 郑扬, 李危石, 陈仲强, 等. 微创与开放经椎间孔椎体间融合术治疗腰椎单节段退行性疾病的临床疗效比较[J]. 中国脊柱脊髓杂志, 2014, 24(12): 1064-1071.
- [6] ZHENG Y, LI W S, CHEN Z Q, et al. The minimal invasive posterior transforaminal lumbar interbody fusion versus open transforaminal lumbar interbody fusion in the treatment of single level lumbar spine degenerative diseases[J]. Chinese Journal of Spine and Spinal Cord, 2014, 24(12): 1064-1071. Chinese
- [7] 卢宏伟, 杨正伟, 许建中, 等. 极外侧入路腰椎椎间融合术治疗单节段腰椎管狭窄症的疗效及安全性[J]. 局解手术学杂志, 2020, 29(10): 818-822.
- [7] LU H W, YANG Z W, XU J Z, et al. Efficacy and safety of extreme lateral interbody fusion in the treatment of single segment lumbar spinal stenosis[J]. Journal of Regional Anatomy Operative Surgery, 2020, 29(10): 818-822. Chinese
- [8] 张国威, 林宏生, 吴昊, 等. TLIF与PLIF治疗腰椎退变性疾病的疗效对比[J]. 暨南大学学报(医学版), 2012, 33(6): 591-596.
- [8] ZHANG G W, LIN H S, WU H, et al. Comparative study of transforaminal lumbar interbody fusion and posterior lumbar interbody fusion in treatment of degenerative lumbar disease[J]. Journal of Jinan University (Medicine Edition), 2012, 33(6): 591-596. Chinese
- [9] 梁磊. 采用微创经椎间孔减压腰椎融合内固定术治疗腰椎退行性病变的临床研究[J]. 颈腰痛杂志, 2017, 38(4): 380-382.
- [9] LIANG L. Clinical study of minimally invasive transforaminal decompression and lumbar fusion and internal fixation in the treatment of lumbar degenerative diseases[J]. The Journal of Cervicodynia and Lumbodynia, 2017, 38(4): 380-382. Chinese
- [10] KAMBIN P. Arthroscopic microdiscectomy[J]. Mt Sinai J Med, 1991, 58(2): 159-164.
- [11] 王放, 王永虎, 乔浩, 等. 脊柱内镜下融合技术治疗退行性腰椎疾病的早期疗效[J]. 西安交通大学学报(医学版), 2022, 43(1): 143-148.
- [11] WANG F, WANG Y H, QIAO H, et al. Early effects of spinal endoscopic fusion technology in the treatment of degenerative lumbar disease[J]. Journal of Xi'an Jiaotong University (Medical Sciences), 2022, 43(1): 143-148. Chinese
- [12] 孙凤龙, 李军, 梁庆晨, 等. 开放手术与脊柱内镜下行椎板减压治疗退变腰椎管狭窄症的临床对照研究[J]. 中华骨与关节外科杂志, 2018, 11(11): 805-811.
- [12] SUN F L, LI J, LIANG Q C, et al. Comparison of outcomes between open surgery and spinal endoscopic laminectomy in lumbar spinal stenosis[J]. Chinese Journal of Bone and Joint Surgery, 2018, 11(11): 805-811. Chinese
- [13] KOMP M, HAHN P, MERK H, et al. Bilateral operation of lumbar degenerative central spinal stenosis in full-endoscopic interlaminar technique with unilateral approach: prospective 2-year results of 74 patients[J]. J Spinal Disord Tech, 2011, 24(5): 281-287.
- [14] 孙凤龙, 梁庆晨, 王宏庆, 等. 脊柱内镜下经椎间孔腰椎椎间融合术治疗腰椎间盘突出症伴腰椎不稳的早期临床研究[J]. 中华骨与关节外科杂志, 2019, 12(10): 754-760.
- [14] SUN F L, LIANG Q C, WANG H Q, et al. Early efficacy of endoscopic transforaminal lumbar interbody fusion in the treatment of lumbar disc herniation with lumbar instability[J]. Chinese Journal of Bone and Joint Surgery, 2019, 12(10): 754-760. Chinese
- [15] 苏亚拉吐, 包海金, 浩仁塔本, 等. 经皮内镜下椎板减压与开放半椎板两种减压术治疗腰椎管狭窄症疗效对比分析[J]. 颈腰痛杂志, 2021, 42(5): 668-671.
- [15] SUALATO, BAO H J, HAOJENTABAN, et al. Comparison of the efficacy of endoscopic laminectomy and traditional hemilaminectomy for lumbar spinal stenosis[J]. The Journal of Cervicodynia and Lumbodynia, 2021, 42(5): 668-671. Chinese
- [16] DENIS F. The three column spine and its significance in the classification of acute thoracolumbar spinal injuries[J]. Spine (Phila Pa 1976), 1983, 8(8): 817-831.
- [17] AHMAD S, HAMAD A, BHALLA A, et al. The outcome of decompression alone for lumbar spinal stenosis with degenerative spondylolisthesis[J]. Eur Spine J, 2017, 26(2): 414-419.
- [18] 李玉伟, 王海蛟, 崔巍, 等. 小切口下膨胀性椎间融合器在复发性腰椎间盘突出症中的应用[J]. 中国脊柱脊髓杂志, 2016, 26(2): 139-145.
- [18] LI Y W, WANG H J, CUI W, et al. Application of expandable intervertebral cage in treating recurrent lumbar intervertebral disc via posterior mini-incision[J]. Chinese Journal of Spine and Spinal Cord, 2016, 26(2): 139-145. Chinese
- [19] CALVACHI-PRIETO P, MCAVOY M B, CERECEDO-LOPEZ C D, et al. Expandable versus static cages in minimally invasive

- lumbar interbody fusion: a systematic review and Meta-analysis[J]. World Neurosurg, 2021, 151: e607-e614.
- [20] 丁一, 海涌, 杨晋才, 等. Pango可撑开椎间融合器联合微创螺钉内固定系统治疗退变性腰椎管狭窄症初步探讨[J]. 实用医学杂志, 2020, 36(6): 808-812.
- [20] DING Y, HAI Y, YANG J C, et al. Preliminary study on treatment of degenerative lumbar spinal stenosis with Pango-cage and minimally invasive screw internal fixation system[J]. The Journal of Practical Medicine, 2020, 36(6): 808-812. Chinese
- [21] 黄强, 邹守平, 胡维帆, 等. 单侧钉棒+可撑开腰椎后路融合器治疗腰椎间盘突出伴腰椎不稳症[J]. 颈腰痛杂志, 2013, 34(5): 384-386.
- [21] HUANG Q, ZOU S P, HU W F, et al. Unilateral nail stick combined with open lumbar posterior fusion in the treatment of lumbar disc herniation complicated with lumbar instability[J].

The Journal of Cervicodynia and Lumbodynia, 2013, 34(5): 384-386. Chinese

(彭薇 编辑)

本文引用格式:

廖鑫, 吕超, 罗政, 等. 脊柱内镜下经腰椎间孔腰椎椎间融合术联合膨胀式椎间融合器治疗单节段腰椎退行性疾病的临床效果[J]. 中国内镜杂志, 2023, 29(10): 12-20.

LIAO X, LÜ C, LUO Z, et al. Clinical effect of endoscopy-assisted transforaminal lumbar interbody fusion combined with expandable interbody fusion cage in treatment of single-level lumbar degenerative diseases[J]. China Journal of Endoscopy, 2023, 29(10): 12-20. Chinese