

DOI: 10.12235/E20220311

文章编号: 1007-1989 (2023) 09-0087-04

一次性电子输尿管软镜同期治疗上尿路结石合并肾盂旁囊肿的初步观察 (附13例报告)

赵永哲, 贺迎雪, 赵伟, 刘尧, 张雷, 冯士楼, 李乘龙, 刘国茹

(北京大学第三医院延庆医院 泌尿科, 北京 102100)

摘要: 目的 初步探讨一次性电子输尿管软镜同期治疗13例上尿路结石合并肾盂旁囊肿的安全性和有效性。**方法** 回顾性分析2018年12月—2021年12月该院收治的13例肾盂旁囊肿合并上尿路结石患者的临床资料。13例患者术前均预置双J管5~7 d, 一次性电子输尿管软镜置入肾盂, 确定结石和囊肿位置后, 先用200 μm 钬激光光纤将结石击碎成粉末状, 较大的结石碎块用套石篮取出, 然后再用光纤切开集合系统微凸起的肾盂旁囊肿壁, 使囊腔和集合系统相通, 留置双J管, 近端置于切开的囊肿内, 引流4周, 观察手术时间、出血量和并发症等情况。**结果** 13例患者手术均一次性成功, 手术时间19~46 min, 平均 (28.6 ± 10.2) min。无继发出血、严重感染和尿外渗等并发症。1例孤立肾肾盂旁囊肿术后29 h 无尿, 经治疗后, 36 h 尿量恢复正常, 复查肌酐和尿素氮均正常。术后随访3~36个月, 平均 (12.6 ± 9.8) 个月, 上尿路结石完全清除, 无囊肿复发。**结论** 一次性电子输尿管软镜下钬激光治疗上尿路结石合并肾盂旁囊肿, 损伤小, 并发症发生率低, 疗效确切, 手术安全。

关键词: 输尿管软镜; 钬激光; 肾盂旁囊肿; 上尿路结石; 并发症

中图分类号: R692.7; R691.4

Preliminary observation of simultaneous treatment of upper urinary tract calculi and parapelvic cysts by disposable electronic flexible ureteroscopy (13 cases)

Zhao Yongzhe, He Yingxue, Zhao Wei, Liu Yao, Zhang Lei, Feng Shilou, Li Chenglong, Liu Guoru
(Department of Urology, Yanqing Hospital, the Third Hospital of Peking University,
Beijing 102100, China)

Abstract: Objective To investigate the safety and efficacy of disposable electronic flexible ureteroscopy simultaneous treatment of 13 cases of upper urinary tract stones and parapelvic cysts. **Methods** Retrospectively analysis of the clinical data of 13 patients with parapelvic cyst combined with upper urinary tract stones from December 2018 to December 2021. 13 patients were presetting the double J stent for 5~7 d before surgery, and the disposable electronic flexible ureteroscopy was placed in the renal pelvis to determine the location of the stones and cysts, the stones were crushed into powder with a 200 μm holmium laser fiber, and the larger stone fragments were removed with a stone basket, and then the micro-raised parapelvic cyst wall of the collection system was cut with the optical fiber, so that the cystic cavity and the collection system were communicated. Indwelling double J stent, the proximal end was placed in the incised cyst for 4 weeks to drain, and the operation time, bleeding amount, complications were analyzed. **Results** All the 13 patients had successful one-time surgery, with an operation time of 19~46 min and an average of (28.6 ± 10.2) min. There were no complications such as secondary bleeding, severe

收稿日期: 2023-07-31

[通信作者] 刘国茹, E-mail: x-liuguoru@163.com; Tel: 15712971587

infection, urinary leakage, etc. One isolated renal parapelvic cyst had no urine for 29 h, and the urine output returned to normal 36 h after treatment, and the creatinine and urea nitrogen were normal. Postoperative follow-up was 3~36 months, with an average of (12.6 ± 9.8) months, and the upper urinary tract stones were completely cleared without cyst recurrence. **Conclusion** Disposable electronic flexible ureteroscopy simultaneous treatment of upper urinary tract stones with parapelvic cysts is less traumatic, less complications, more effective, and safer.

Keywords: flexible ureteroscopy; holmium laser; parapelvic cyst; upper urinary tract stones; complications

临床上治疗肾盂旁囊肿和上尿路结石多采用不同的手术路径,对于肾盂旁囊肿合并上尿路结石,也常通过不同手术路径行分期手术。随着微创技术的普及和发展,输尿管软镜在上尿路手术中广泛使用。有学者^[1]在同一路径下成功实施了同期肾盂旁囊肿合并上尿路结石手术。2018年12月—2021年12月本院采用一次性电子输尿管软镜下钬激光治疗上尿路结石合并同侧肾盂旁囊肿,取得了满意的效果。现报道如下:

1 资料和方法

1.1 一般资料

13例肾盂旁囊肿合并上尿路结石患者中,男6例,女7例,年龄40~75岁,平均 (52.6 ± 9.7) 岁;病程1~39个月,平均 (18.6 ± 10.8) 个月。囊肿直径3~7 cm,平均 (6.3 ± 1.5) cm,左侧囊肿8例,合并肾盂结石2例,肾盏结石1例,输尿管上段结石4例,孤立肾盂旁囊肿合并肾盂结石1例;右侧囊肿5例,合并肾盏结石及输尿管上段结石3例,肾盂结石和肾盏结石各1例,均为Bosniak I类囊肿。合并高血压3例,尿路感染4例,肾盂积水合并感染2例。术前常规行泌尿系超声、CT血管造影和泌尿系增强CT等检查,以评估结石和囊肿与集合系统及肾血管的关系。术前根据尿常规及尿培养结果,给予合并泌尿系感染者抗生素治疗1 d以上。术前控制高血压和糖尿病。13例患者术前均在患侧输尿管内留置6 F双J管5~7 d。

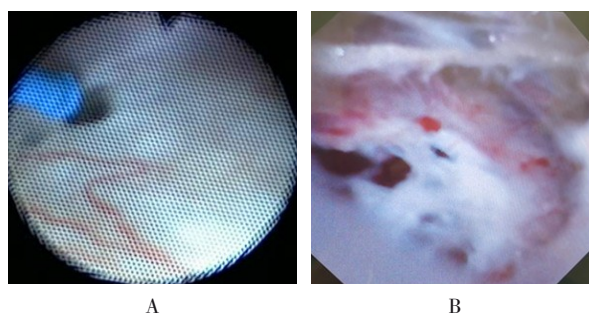
1.2 手术方法

患者麻醉后,取截石位,用输尿管硬镜(Wolf 8.0/9.8),拔出预先留置的双J管,在导丝引导下,于患侧输尿管内放置F 12/14输尿管通道鞘(ureteral access sheath, UAS),调整UAS置入端位置,使其尽量接近肾盂出口处,在UAS直视下,置入一次性电子输尿管软镜,进入集合系统,按顺序检查肾盂及各个肾盏,根据术前影像学资料中,结石、囊肿与肾盂肾盏的解剖关系,寻找结石和突入集合系统或压迫集

合系统的囊肿。确定结石和囊肿的位置后,先用200 μm 钬激光光纤将结石击碎,较大的结石碎块用套石篮取出,避开血管搏动处,再设置光纤参数为0.8~1.0 J和20~25 Hz,用光纤在囊壁最薄弱处行放射状切开,扩大切口至囊壁和肾实质交界处,开窗直径约1.0~2.5 cm,使囊肿腔和集合系统充分相通,进镜观察囊腔内无出血和新生物,术毕。患侧输尿管内留置6 F双J管,近端置于囊肿内。术后4周拔出双J管。

2 结果

13例患者均一次性完成手术,术中见肾盂旁囊肿在一次性电子输尿管软镜下分为容易找到(图1A)和不易找到(图1B)两种类型,两种类型均能做到内引流。手术时间19~46 min,平均 (28.6 ± 10.2) min。无术中、术后不可控出血、尿外渗和术后严重感染等并发症。1例孤立肾肾盂旁囊肿术后29 h无尿,经补液和使用利尿剂36 h后,尿量恢复正常,复查肌酐和尿素氮,均正常。其余12例术后12 h复查血肌酐和尿素氮,均正常。术后随访3~36个月,平均 (12.6 ± 9.8) 个月,彩色超多普勒超声检查和CT检查提示:12例患者3个月时囊腔消失,1例患者囊腔较术前缩小70%以上,12个月时复查囊腔也消失,均无集合系统受压或肾积水表现,同侧上尿路结石完全清除,无复发,肝、肾功能均正常。



A: 容易找到的肾盂旁囊肿; B: 不容易找到的肾盂旁囊肿。

图1 一次性电子输尿管软镜检查

Fig.1 Disposable electronic flexible ureteroscopy

3 讨论

3.1 肾盂旁囊肿的临床治疗

肾盂旁囊肿是一种发生在临近肾门肾窦区的特殊囊肿,临床症状不典型且轻微,多数患者在体检时或诊治上尿路结石时发现。由于其与肾门关系密切,容易压迫肾盂肾盏或肾脏血管,从而引起血压变化,还会出现肾盂或肾盏扩张积水等症状,一旦发现肾盂旁囊肿,应积极治疗^[2]。目前,肾盂旁囊肿的治疗方法主要包括:经皮穿刺引流、囊肿切开引流术^[3]和经自然腔道内镜切开引流等^[4-6]。随着软镜技术的普及和发展,由于钬激光光纤及输尿管软镜的可屈曲性,软镜手术适应证进一步扩大,在输尿管软镜下治疗肾盂旁囊肿的报道^[7]逐渐增多。近年来,输尿管软镜治疗上尿路结石,已经成为大多数医院的常规手术,上尿路结石合并肾盂旁囊肿经输尿管软镜联合钬激光同期治疗,也有学者^[8]进行了报道。该方法是经人体自然腔道进入,手术安全快捷,损伤小,且术后并发症少,恢复快,但输尿管软镜(纤维软镜和电子软镜)价格昂贵,易损坏,学习周期较长,限制了其广泛应用。一次性电子输尿管软镜因具有微创、简便和低风险等优势,已被越来越多的患者接受和认可^[9]。有学者^[10]发现,使用一次性电子输尿管软镜的总成本比传统输尿管镜更低,患者更能获益。本科室自2018年引进一次性电子输尿管软镜后,对各类型肾结石、输尿管上段结石和肾盂旁囊肿等疾病,常规采用该设备治疗,取得了较好的效果。这期间,使用一次性电子输尿管软镜联合钬激光同期治疗上尿路结石合并肾盂旁囊肿患者13例,均在软镜下找到了肾盂旁囊肿,并顺利用钬激光切开内引流,同时行输尿管上段结石或肾结石钬激光碎石取石术,术后随访(12.6±9.8)个月,囊肿治愈率为100%。

3.2 一次性电子输尿管软镜的优势

输尿管纤维软镜或电子软镜价格昂贵,使用时易损坏,维修费用高,术者使用时有心理负担,而使用一次性电子输尿管软镜时,可以消除患者顾虑,操作时流畅、到位,缩短了手术时间^[11]和学习曲线,有益于年轻医生成长^[12],夹角小的病变也可以尽量清除^[11]。

3.3 一次性电子输尿管软镜联合钬激光同期治疗上尿路结石合并肾盂旁囊肿

3.3.1 笔者的体会 肾盂旁囊肿直径大于2.5 cm,合并结石直径小于2.0 cm的病例,均适合一次性电子

输尿管软镜联合钬激光同期治疗。术中发现13例肾盂旁囊肿在一次性电子输尿管软镜下有两种表现形式。一种是:囊肿在镜下典型,容易找到,表现为血管纹理少,呈菲薄、淡蓝色和半透明状微凸起。本组有9例在镜下见到此典型标志,其特点是:囊肿位于肾盏内,或者和肾盏的关系密切,肾盏和肾乳头被挤压变形;突出到肾盏或肾盂内的囊肿壁菲薄,在最薄弱处行开窗引流,见到肾盏和囊肿腔间是一层结构,肾盏壁和囊肿壁结构致密,不易区分,囊肿周围少有大血管。另一种是:术中镜下在肾盂肾盏内找不到典型的蓝色半透明状黏膜凸起,但在调节肾盂内的水流压力时,发现局部肾盂壁活动僵硬,顺应性差,并在肾盂内形成城门样结构,在此处切开肾盂壁后,见到淡蓝色半透明囊肿样结构,结合术中超声确认为肾盂旁囊肿,这4例囊肿的共同点是:囊肿和肾盏的关系密切,肾盏受压轻微;囊肿切开引流后发现,肾盂和囊肿腔间有肾盂壁和囊肿壁两层结构,之间的组织相对疏松,易分离;囊肿基底位于构成肾窦壁的肾实质上;因为囊肿壁张力大,表面积大,容易与肾血管鉴别。本组病例先行钬激光上尿路结石碎石取石,待结石取净后,再将囊肿切开引流,以防止破碎的结石进入囊腔,但有2例肾盏结石患者因囊肿压迫肾盏口,镜下找不见结石,先将囊肿切一小口,囊肿减压缩小后,顺利找到了肾盏及结石,待结石破碎取净后,再扩大囊壁切口,完成囊肿引流手术。

3.3.2 注意事项 该术式有以下几个方面需要注意:1)本组有1例孤立肾肾盂旁囊肿合并肾盂结石患者,囊肿在肾窦内,直径4.0 cm,术后29 h无尿,行肾盂内手术时,肾盂内高灌注压可能损害肾功能,压力越大,损害越重,但可恢复^[13];手术时间过长也可损害肾功能,应控制在56 min以内^[14],术中尽量避免肾盂内高灌注压,缩短手术时间;2)无典型标志的肾盂旁囊肿和肾门关系密切,在切开时有可能伤及大血管,手术中应该仔细观察辨认,在无血管搏动区或少血管区进行切开,且不宜过深;3)肾盂旁囊肿开窗范围尽量到囊肿和肾实质交界处,以减少复发或形成憩室;4)术中找不到肾盂旁囊肿的典型标志时,术者应再次仔细分析术前影像学资料,结合术中超声引导,尝试避开血管搏动处切开肾盂肾盏壁,在肾盂肾盏外寻找囊肿,但范围不可过大,若镜下确实找不到囊肿,要果断转换手术方式。

综上所述,一次性电子输尿管软镜联合钬激光同

期治疗上尿路结石合并肾盂旁囊肿, 安全、有效, 且创伤小, 并发症少, 恢复快。

参 考 文 献 :

- [1] KIRYLUK K, GUPTA M. A large obstructive parapelvic cyst: challenging diagnosis and anagement[J]. *Kidney Int*, 2007, 71(9): 955.
- [2] 高健刚, 孙小庆, 侯四川, 等. 肾盂旁囊肿的后腹腔镜手术选择(附 39 例报告)[J]. *临床泌尿外科杂志*, 2012, 27(11): 807-808.
- [2] GAO J G, SUN X Q, HOU S C, et al. Retroperitoneal laparoscopic parapelvic cyst unroofing for treatment of parapelvic cyst (report of 39 cases)[J]. *Journal of Clinical Urology*, 2012, 27(11): 807-808. Chinese
- [3] 李光辉, 陈兴屹, 仇广明, 等. 肾盂旁囊肿的诊断与治疗[J]. *中华泌尿外科杂志*, 2003, 24(4): 245-246.
- [3] LI G H, CHEN X Y, QIU G M, et al. Diagnosis and treatment of renal peripelvic cysts[J]. *Chinese Journal of Urology*, 2003, 24(4): 245-246. Chinese
- [4] 赵磊, 马璐琳, 黄毅. 腹腔镜治疗肾盂旁囊肿 10 例[J]. *中国微创外科杂志*, 2006, 6(3): 184-185.
- [4] ZHAO L, MA L L, HUANG Y. Laparoscopic management of peripelvic renal cysts: analysis of 10 cases[J]. *Chinese Journal of Minimally Invasive Surgery*, 2006, 6(3): 184-185. Chinese
- [5] 李淑清, 李学松, 董永良, 等. 超声引导下穿刺注射乙醇治疗肾盂旁囊肿[J]. *中华外科杂志*, 2005, 43(22): 1461-1463.
- [5] LI S Q, LI X S, DONG Y L, et al. Ultrasound guided percutaneous puncture and sclerotherapy with alcohol for peripelvic cysts[J]. *Chinese Journal of Surgery*, 2005, 43(22): 1461-1463. Chinese
- [6] 李平, 程少会, 张庆怀, 等. CT 引导下经皮穿刺硬化治疗肾盂旁肾囊肿 192 例分析[J]. *介入放射学杂志*, 2014, 23(3): 261-263.
- [6] LI P, CHENG S H, ZHANG Q H, et al. CT-guided percutaneous puncture sclerotherapy for parapelvic cysts: clinical analysis of 192 cases[J]. *Journal of Interventional Radiology*, 2014, 23(3): 261-263. Chinese
- [7] 骆声福, 胡海平, 卢晓庆, 等. 输尿管软镜下钬激光内切开引流术治疗肾盂旁囊肿 11 例报告[J]. *中国内镜杂志*, 2019, 25(6): 77-80.
- [7] LUO S F, HU H P, LU X Q, et al. Application of transurethral flexible ureteroscopic holmium laser internal incision and drainage for peripelvic cysts (11 cases)[J]. *China Journal of Endoscopy*, 2019, 25(6): 77-80. Chinese
- [8] 杨国胜, 牛得草, 张涛, 等. 一期末段可弯硬性输尿管肾镜钬激光肾盂旁囊肿切开引流术的疗效分析[J]. *中华泌尿外科杂志*, 2019, 40(8): 574-577.
- [8] YANG G S, NIU D C, ZHANG T, et al. Clinical efficacy of tip-flexible ureterorenoscope with holmium laser for one-stage management of parapelvic cyst[J]. *Chinese Journal of Urology*, 2019, 40(8): 574-577. Chinese
- [9] 朱玮, 莫承强, 陈瑜岫, 等. 一次性输尿管软镜与可重复使用输尿管软镜治疗上尿路结石疗效的前瞻性多中心随机对照研究[J]. *中华泌尿外科杂志*, 2020, 41(4): 287-291.
- [9] ZHU W, MO C Q, CHEN B S, et al. Disposable versus reusable flexible ureteroscopes for treatment of upper urinary stones: a multicenter prospective randomized study[J]. *Chinese Journal of Urology*, 2020, 41(4): 287-291. Chinese
- [10] SCOTLAND K B, CHAN J Y H, CHEW B H. Single-use flexible ureteroscopes: how do they compare with reusable ureteroscopes[J]. *J Endourol*, 2019, 33(2): 71-78.
- [11] 李翔. World J Urol: 输尿管软镜治疗肾下盏结石的疗效评估——可重复性或一次性输尿管软镜孰优孰劣[J]. *现代泌尿外科杂志*, 2021, 26(7): 615.
- [11] LI X. World J Urol: Evaluation of curative effect of ureteroscope in the treatment of lower caliceal calculi: which is better or worse, repeatable or disposable ureteroscope[J]. *Journal of Modern Urology*, 2021, 26(7): 615. Chinese
- [12] 荆强, 刘凡, 韩帅红, 等. 一次性电子输尿管软镜治疗上尿路结石的学习曲线分析[J]. *中国微创外科杂志*, 2022, 22(1): 40-44.
- [12] JING Q, LIU F, HAN S H, et al. Analysis of learning curve of disposable flexible ureteroscope for upper urinary calculi[J]. *Chinese Journal of Minimally Invasive Surgery*, 2022, 22(1): 40-44. Chinese
- [13] 黄春泉, 安凌春, 于世超, 等. 孤立肾结石患者经皮肾镜取石术后的肾功能变化及围手术期风险因素研究[J]. *新疆医科大学学报*, 2017, 40(8): 1020-1024.
- [13] HUANG C Q, AN L C, YU S C, et al. Impact of minimally invasive percutaneous nephrolithotripsy on renal function of solitary kidney and perioperative risk factors[J]. *Journal of Xinjiang Medical Universty*, 2017, 40(8): 1020-1024. Chinese
- [14] 廖文彪, 杨嗣星, 宋超, 等. 软输尿管镜钬激光碎石术治疗孤立肾肾结石手术时间与术后肾功能恶化的相关性研究: 单中心 42 例回顾性研究[J]. *重庆医科大学学报*, 2018, 43(4): 607-609.
- [14] LIAO W B, YANG S X, SONG C, et al. Correlation between operation time and renal function deterioration of flexible ureteroscope in treating renal stones in a solitary kidney: 42 cases of single center retrospective study[J]. *Journal of Chongqing Medical University*, 2018, 43(4): 607-609. Chinese

(彭薇 编辑)

本文引用格式:

赵永哲, 贺迎雪, 赵伟, 等. 一次性电子输尿管软镜同期治疗上尿路结石合并肾盂旁囊肿的初步观察(附 13 例报告)[J]. *中国内镜杂志*, 2023, 29(9): 87-90.

ZHAO Y Z, HE Y X, ZHAO W, et al. Preliminary observation of simultaneous treatment of upper urinary tract calculi and parapelvic cysts by disposable electronic flexible ureteroscopy (13 cases)[J]. *China Journal of Endoscopy*, 2023, 29(9): 87-90. Chinese