

DOI: 10.12235/E20220354

文章编号: 1007-1989 (2023) 04-0045-05

论 著

经颌下三孔法腔镜甲状腺肿瘤手术的临床研究

沈广泰¹, 白图布心¹, 张玉海¹, 何和平¹, 张志鹏¹, 田瑞博¹,
于晓强¹, 侯天¹, 孙天扬¹, 丁晓丽¹, 阿民布和²

(1. 兴安盟人民医院 乳腺甲状腺外科, 内蒙古 兴安盟 137400; 2. 首都医科大学
附属北京世纪坛医院 普外五科, 北京 100038)

摘要: **目的** 探讨经颌下三孔法腔镜甲状腺肿瘤手术的临床效果。**方法** 选取 2021 年 5 月—2022 年 6 月兴安盟人民医院收治的甲状腺肿瘤患者 72 例, 随机选择切开术式 (切开组, 36 例) 或腔镜术式 (微创组, 36 例), 对比两组患者手术资料、手术情况、术后并发症、术后术区肿胀时间、美容满意程度及疼痛评分。**结果** 微创组手术时间明显长于切开组, 差异有统计学意义 ($P < 0.05$)。微创组术中出血量和术后引流流量明显少于切开组, 拔管时间和住院时间短于切开组, 差异均有统计学意义 ($P < 0.05$); 两组患者均无声音嘶哑、低钙血症和淋巴漏等并发症发生, 但微创组切口血肿发生率低于切开组, 差异有统计学意义 ($P < 0.05$)。微创组术后术区肿胀时间明显短于切开组, 差异有统计学意义 ($P < 0.05$), 微创组术后 3 和 7 d 颈部疼痛评分明显低于切开组, 差异有统计学意义 ($P < 0.05$), 两组患者术后 1 个月颈部疼痛评分比较, 差异无统计学意义 ($P > 0.05$)。微创组美容满意度评分明显高于切开组, 差异有统计意义 ($P < 0.05$)。**结论** 腔镜辅助下甲状腺肿瘤手术 (颌下三孔法) 具有微创、美容、恢复快和安全可行等特点, 值得应用于临床。

关键词: 腔镜; 颌下入路; 甲状腺手术; 微创; 美容

中图分类号: R736.1

Clinical observation of submental three-orifice endoscopic thyroid surgery

Guang-tai Shen¹, Tu-bu-xin Bai¹, Yu-hai Zhang¹, He-ping He¹, Zhi-peng Zhang¹, Rui-bo Tian¹,
Xiao-qiang Yu¹, Tian Hou¹, Tian-yang Sun¹, Xiao-li Ding¹, Bu-he Amin²

(1. Department of Breast and Thyroid Surgery, Xing'an League People's Hospital, Xing'an League,
Inner Mongolia 137400, China; 2. Department of General Surgery, Beijing Shijitan Hospital,
Capital Medical University, Beijing 100038, China)

Abstract: Objective To investigate the clinical effect of submental three-orifice endoscopic thyroid surgery for thyroid tumors. **Methods** 72 patients with thyroid tumor from May 2021 to June 2022 were selected. According to the two treatment plans, either the incision group (36 cases) or the endoscopic group (36 cases) were randomly selected. The surgical data, surgical conditions, postoperative complications, postoperative swelling time of the operative area, aesthetic satisfaction and pain score were compared. **Results** The operation time of endoscopic group was significantly more than that of incision group ($P < 0.05$). The blood loss, drainage volume of endoscopic group were significantly less than those of incision group, extubation time and hospital stay after operation of endoscopic group were significantly shorter than those of incision group ($P < 0.05$). No complications such as

收稿日期: 2022-06-10

[通信作者] 阿民布和, E-mail: aminbuhe@mail.ccmu.edu.cn

hoarseness, hypocalcemia and lymphatic leakage occurred in the two groups, but the incidence of incision hematoma in the endoscopic group was lower than that in the incision group, and the difference was statistically significant ($P < 0.05$). The pain score at 3 and 7 days after surgery of endoscopic group were significantly lower than that of incision group ($P < 0.05$). There was no significant difference at 1 month after operation in pain score between the two groups ($P > 0.05$). The satisfaction scores of patients on beauty treatment of endoscopic group was significantly higher than that of incision group ($P < 0.05$). **Conclusion** Endoscopic surgery for thyroid tumors (submental three-foremen method) is minimally invasive, cosmetic, rapid recovery, safe and feasible. It is worth of clinical application.

Keywords: endoscope; submental approach; thyroid surgery; minimally invasive; cosmetic

甲状腺癌发病率逐年升高, 每年发病约占所有癌症的2.1%, 而女性患者占77.0%, 并且发病年龄较轻^[1-3]。近年来, 患者不但追求手术效果, 对美容的需求也不断提升, 腔镜微创甲状腺手术越来越被重视。1997年HUSCHER等首次通过腔镜开展甲状腺手术, 发展了微创甲状腺手术的新术式, 随着患者对手术切口和美容效果的需求逐渐增大, 术者改进了多种手术入路^[4-5]。本中心开展经颈下三孔法腔镜甲状腺肿瘤手术, 临床效果较好。现报道如下:

1 资料与方法

1.1 一般资料

选取2021年5月—2022年6月兴安盟人民医院收治的甲状腺肿瘤患者72例, 随机选择切开术式(切开组, 36例)或腔镜术式(微创组, 36例)。微创组与切开组年龄、性别、肿瘤最大直径、组织病理类型及手术部位比较, 差异均无统计学意义($P > 0.05$), 具有可比性。见表1。

纳入标准: ①甲状腺超声明确甲状腺肿物; ②甲状腺癌分期 \leq II期; ③术前评估无区域淋巴结及远处转移; ④无颈区放射治疗史; ⑤患者无手术禁忌证。排除标准: ①二次手术或颈部接受过放射性治疗; ②超声提示颈侧区的区域淋巴结多发肿大; ③考虑未分化癌和髓样癌。本研究经兴安盟人民医院伦理委员会审核并批准, 与患者进行术前沟通并签字。

1.2 手术方法

两种术式经由同一位术者进行。

1.2.1 微创组 采用经颈下三孔法腔镜甲状腺肿瘤

手术。患者全身麻醉后, 颈伸后仰, 分别于颈下正中皱襞处做横行顺皮纹的1.5 cm观察孔标记, 旁开两侧约3.0~4.0 cm颌下做一0.6 cm操作孔标记。标记操作隧道范围, 分离到胸骨上凹, 左右侧到胸锁乳突肌。操作隧道处局部注射膨胀液(利多卡因15 mL+罗哌卡因5 mL+肾上腺素1 mg+生理盐水500 mL)。切开皮肤浅层, 根据标记位置, 将间隙分开, 沿颈深筋膜浅层电切颈白线。将两侧带状肌分开, 用腹腔镜拉钩牵引, 直至显露甲状腺, 将纳米碳注入腺体。手术摘除患病腺叶, 若为乳头状癌, 则伴行VI区淋巴结清扫。清除气管及喉前淋巴结, 游离相关间隙, 用超声刀切断甲状腺峡部。钳夹腺体产生张力, 扩张环甲间隙, 将腺叶上极游离, 紧贴腺体电凝并切断血管。上拉腺体上极, 沿外科被膜走行, 注意探查甲状旁腺及喉返神经, 切断Berry韧带。继续沿外科间隙向下分离, 用超声刀凝断甲状腺中静脉。内翻腺体, 超声刀凝断周围血管, 近甲状腺下极离断腺体, 将腺体暂时搁置, 固定在对侧颈前肌外侧夹角处, 暂不取出。注意小心分离甲状旁腺, 如无法存活, 则行自体移植。甲状腺癌者需清扫中央组淋巴结, 范围与切开组相同。确保喉返神经的游离和显露, 以颈总动脉确定外缘, 以气管对侧缘确定内缘, 在喉返神经平面切除周围淋巴结组织。通过腔镜观察口放入无菌袋, 将腺体和清扫的淋巴结组织置入袋中取出。明确是否有活动性出血, 用37℃蒸馏水清洗, 置负压引流管另开口引出, 3-0倒刺线缝合颈白线, 4-0可吸收线缝合皮肤切口。术毕。见图1。

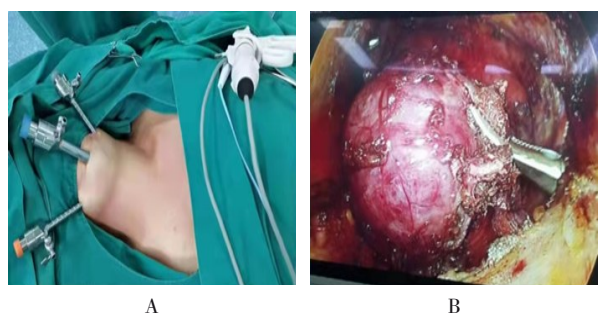
1.2.2 切开组 行传统颈前开放切口甲状腺肿瘤手术。麻醉成功后, 体位同上, 显露颈前区。于颈前胸骨上2.0 cm处做一横形切口, 长6.0 cm, 分离皮下组

表1 两组患者一般资料比较

Table 1 Comparison of general data between the two groups

组别	年龄/岁	肿瘤最大直径/cm	性别 例(%)		病理性质 例(%)		手术类型 例(%)	
			男	女	结节性甲状腺肿	甲状腺腺瘤	单侧次/近全切除术	双侧次/近全切除术
切开组(n=36)	51.4±10.0	2.8±1.5	5(13.9)	31(86.1)	23(63.9)	13(36.1)	27(75.0)	9(25.0)
微创组(n=36)	47.9±7.8	2.4±1.2	4(11.1)	32(88.9)	25(69.4)	11(30.6)	36(100.0)	0(0.0)
t/χ ² 值	1.67 [†]	1.06 [†]	0.13		0.25		0.32	
P值	0.100	0.293	0.722		0.617		0.571	

注: †为t值



A: 手术入路; B: 镜下所见甲状腺组织

图1 经颈下三孔法腔镜下甲状腺肿瘤手术

Fig.1 Endoscopic thyroidectomy by submental three-orifice

织, 切开颈正中白线, 沿甲状腺外科被膜分离腺体。良性肿物行甲状腺部分切除术, 恶性肿瘤行甲状腺根治术。术中操作及注意事项与微创组一致。间断缝合颈阔肌及真皮层。

1.3 评估指标及评分方案

1.3.1 评估指标 手术时间、术中失血量、术后引流量、拔管时间、住院时间、术区肿胀时间、术后并发症、颈部疼痛评分和美容满意度评分。

1.3.2 评分方案 术后3 d、术后7 d和术后1个月记录患者术区疼痛主观评分: 1分为无疼痛, 2分为轻度疼痛, 3分为中度疼痛, 4分为重度疼痛, 5分为极度疼痛。术后1个月评估患者对手术美容效果的满意度: 1分为非常不满意, 2分为不满意, 3分为一般满意, 4分为很满意, 5分为非常满意。

1.4 统计学方法

采用SPSS 22.0统计软件对数据进行分析。计量资料以均数±标准差($\bar{x} \pm s$)表示, 组间比较采用t检验; 计数资料以例(%)表示, 组间比较采用 χ^2 检验。 $P < 0.05$ 为差异有统计学意义。

2 结果

2.1 两组患者手术情况比较

微创组手术时间为(170.8±27.4) min, 明显长于切开组的(66.9±14.9) min, 微创组术中出血量和术后引流量明显少于切开组, 微创组拔管时间和住院时间明显短于切开组, 微创组术区肿胀时间为(12.1±1.8) d, 明显短于切开组的(71.2±4.8) d, 两组患者比较, 差异均有统计学意义($P < 0.05$)。见表2。

2.2 两组患者并发症发生率比较

两组患者均无声音嘶哑、低钙血症和淋巴漏发生。两组患者切口血肿发生率比较, 差异有统计学意义($P < 0.05$)。见表3。

2.3 两组患者颈部疼痛评分和美容满意度评分比较

微创组术后3和7 d颈部疼痛评分明显低于切开组, 两组患者比较, 差异有统计学意义($P < 0.05$), 两组患者术后1个月颈部疼痛评分比较, 差异无统计学意义($P > 0.05$)。微创组美容满意度评分明显高于切开组, 两组患者比较, 差异有统计学意义($P < 0.05$)。见表4和图2。

表 2 两组患者手术情况比较 ($\bar{x} \pm s$)Table 2 Comparison of surgical conditions between the two groups ($\bar{x} \pm s$)

组别	手术时间/min	术中出血量/mL	术后引流量/mL	拔管时间/d	住院时间/d	术区肿胀时间/d
切开组 (n = 36)	66.9±14.9	17.8±9.5	92.4±17.8	3.5±0.7	7.4±1.5	71.2±4.8
微创组 (n = 36)	170.8±27.4	11.5±3.9	63.5±16.5	3.1±0.7	6.5±1.2	12.1±1.8
t 值	-19.97	3.64	7.13	2.47	2.99	69.01
P 值	0.000	0.001	0.000	0.016	0.004	0.000

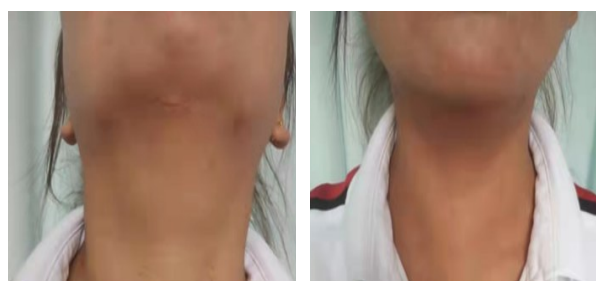表 3 两组患者术后并发症发生率比较 例(%)

Table 3 Comparison of postoperative complications rate between the two groups n (%)

组别	声音嘶哑		切口血肿		低钙血症		淋巴漏	
	有	无	有	无	有	无	有	无
切开组 (n = 36)	0(0.0)	36(100.0)	5(13.9)	31(86.1)	0(0.0)	36(100.0)	0(0.0)	36(100.0)
微创组 (n = 36)	0(0.0)	36(100.0)	0(0.0)	36(100.0)	0(0.0)	36(100.0)	0(0.0)	36(100.0)
χ^2 值	-		5.37		-		-	
P 值	-		0.020		-		-	

表 4 两组患者颈部疼痛评分和美容满意度评分比较 (分, $\bar{x} \pm s$)Table 4 Comparison of neck pain score and aesthetic satisfaction score between the two groups (points, $\bar{x} \pm s$)

组别	颈部疼痛评分			美容满意度评分
	术后 3 d	术后 7 d	术后 1 个月	
切开组 (n = 36)	2.9±0.8	1.9±0.7	1.0±0.0	1.6±0.6
微创组 (n = 36)	2.1±0.8	1.4±0.6	1.0±0.0	4.2±0.7
t 值	4.80	2.93	0.00	-16.81
P 值	0.000	0.005	1.000	0.000



A

B

A: 拾颌位; B: 平视位

图 2 术后美容效果

Fig.2 Postoperative cosmetic effect

3 讨论

在保障医疗安全及手术疗效的情况下, 应该将美容要素作为一个必要条件, 在术前进行讨论。2007

年 TERRIS 等^[6]基于美容原则, 重新定义甲状腺手术。随着腔镜技术的发展, 术者们发展了多种腔镜甲状腺美容手术, 如: 胸乳入路^[7]、耳后枕部入路^[8]和腋窝入路^[9]手术, 这些入路颈部无切口, 瘢痕位置隐蔽, 美容效果理想, 可手术路径较长, 组织分离区域较大。经口入路可以达到体表无瘢痕的状态, 但会损伤口底结构及舌下神经和颈神经等, 只适用于特殊需要的人群^[5, 10]。笔者开展的颈下入路具有以下优点: ①微创: 手术切口小, 操作通道短, 操作区域不涉及重要组织结构, 术后几乎观察不到明显的肿胀, 创伤更小, 恢复更快; ②美容: 切口从前颈部转移至颈下区, 在自然站立位, 瘢痕可被下巴和皮纹遮挡, 避免瘢痕直接暴露, 并且颈下皮肤术后瘢痕浅, 美容效果更好; ③恢复快: 由于没有离断颈前区域皮肤的皮下淋巴网及静脉, 术后术区肿胀恢复时间明显短于传统

切开组。

颈下入路操作的科学性:①颈前视野较佳,使手术操作的角度更自然,类似直视操作;②可以根据手术范围设计切口,有效地规避入路解剖局限,尽可能地保护周围组织,使手术创伤降到最小,从而减轻患者的痛苦,促进患者恢复;③三孔入路可防止发生“筷子效应”,不会加大手术难度;④相较于口腔入路,颈下入路可避免改变口底结构,并未改变切口的性质,还是I类切口;⑤与胸乳入路、耳后枕部入路及腋窝入路相比,颈下入路切口离甲状腺更近,取标本比较方便,避免了肿瘤种植;⑥如需中转开刀行侧颈区淋巴结清扫,可直接沿颌下延长切口,改变手术方法方便。

但颈下三孔法也存在诸多缺点:①对于双侧患病或侧颈区淋巴结清扫的患者不适用,手术适应证有限;②对术者要求更高,需要术者熟练掌握腔镜技术及甲状腺手术;③手术时间较开放手术明显延长,导致麻醉风险及危害增加;④相关文献较少,暂无明确论证。

综上所述,随着社会的发展,微创理念深入人心,术者不断研究如何在安全、疗效好的基础上,实现微创和美容,同时应当重视患者心理,为每一位就医者提供合理的个体化手术方式,颈下入路在此背景下被提出,符合外科微创与美容的发展趋势,值得临床推广应用。

参 考 文 献 :

- [1] KITAHARA C M, SOSA J A. The changing incidence of thyroid cancer[J]. *Nat Rev Endocrinol*, 2016, 12(11): 646-653.
- [2] HAUGEN B R, ALEXANDER E K, BIBLE K C, et al. 2015 American Thyroid Association management guidelines for adult patients with thyroid nodules and differentiated thyroid cancer: the American Thyroid Association Guidelines Task Force on thyroid nodules and differentiated thyroid cancer[J]. *Thyroid*, 2016, 26(1): 1-133.
- [3] 杨雷, 王宁. 甲状腺癌流行病学研究进展[J]. *中华预防医学杂志*, 2014, 48(8): 744-748.
- [3] YANG L, WANG N. Advances in the epidemiology of thyroid

cancer[J]. *Chinese Journal of Preventive Medicine*, 2014, 48(8): 744-748. Chinese

- [4] 朱磊, 徐加杰, 周斌, 等. 腔镜甲状腺手术入路的研究进展[J]. *中华普通外科杂志*, 2020, 35(8): 670-672.
- [4] ZHU L, XU J J, ZHOU B, et al. Research progress of endoscopic thyroid surgery approach[J]. *Chinese Journal of General Surgery*, 2020, 35(8): 670-672. Chinese
- [5] 苏华健, 王连臣. 腔镜甲状腺手术的研究进展[J]. *腹腔镜外科杂志*, 2022, 27(3): 227-231.
- [5] SU H J, WANG L C. Research progress of endoscopic thyroid surgery[J]. *Journal of Laparoscopic Surgery*, 2022, 27(3): 227-231. Chinese
- [6] TERRIS D J, SEYBT M W, ELCHOUFI M, et al. Cosmetic thyroid surgery: defining the essential principles[J]. *Laryngoscope*, 2007, 117(7): 1168-1172.
- [7] QU R, LI J Y, YANG J G, et al. Treatment of differentiated thyroid cancer: can endoscopic thyroidectomy via a chest-breast approach achieve similar therapeutic effects as open surgery[J]. *Surg Endosc*, 2018, 32(12): 4749-4756.
- [8] LEE D Y, BAEK S K, JUNG K Y. Endoscopic thyroidectomy: retroauricular approach[J]. *Gland Surg*, 2016, 5(3): 327-335.
- [9] 郑传铭, 徐加杰, 蒋烈浩, 等. 无充气腋窝入路完全腔镜下甲状腺叶切除的方法-葛-郑氏七步法[J]. *中国普通外科杂志*, 2019, 28(11): 1336-1341.
- [9] ZHENG C M, XU J J, JIANG L H, et al. Endoscopic thyroid lobectomy by a gasless unilateral axillary approach: Ge & Zheng's seven-step method[J]. *Chinese Journal of General Surgery*, 2019, 28(11): 1336-1341. Chinese
- [10] 王平, 吴国洋, 田文, 等. 经口腔前庭入路腔镜甲状腺手术专家共识(2018版)[J]. *中国实用外科杂志*, 2018, 38(10): 1104-1107.
- [10] WANG P, WU G Y, TIAN W, et al. Expert consensus of endoscopic thyroid surgery via vestibular approach[J]. *Chinese Journal of Practical Surgery*, 2018, 38(10): 1104-1107. Chinese

(曾文军 编辑)

本文引用格式:

沈广泰, 白图布心, 张玉海, 等. 经颈下三孔法腔镜甲状腺肿瘤手术的临床研究[J]. *中国内镜杂志*, 2023, 29(4): 45-49.
SHEN G T, BAI T B X, ZHANG Y H, et al. Clinical observation of submental three-orifice endoscopic thyroid surgery[J]. *China Journal of Endoscopy*, 2023, 29(4): 45-49. Chinese