

DOI: 10.12235/E20210748

文章编号: 1007-1989 (2022) 10-0061-05

论著

## 胆道留置导丝取石法在胆管大结石治疗中的应用

陈超伍<sup>1</sup>, 刘军<sup>1</sup>, 陈炜炜<sup>2</sup>, 邓登豪<sup>2</sup>, 王璐<sup>1</sup>, 柴海娜<sup>1</sup>,  
孙超<sup>1</sup>, 吴莹莹<sup>1</sup>, 陈功<sup>1</sup>, 王维钊<sup>1</sup>, 陈娟<sup>2</sup>

[扬州大学临床医学院附属医院(苏北人民医院) 1.内镜中心; 2.消化内科, 江苏扬州 225001]

**摘要:** **目的** 探讨胆道留置导丝取石在胆管大结石治疗中的安全性及应用价值。**方法** 回顾性分析2017年1月—2019年12月该院收治的308例胆管大结石(1.2~1.5 cm)患者的临床资料。其中, 网篮组152例, 气囊组42例, 联合组38例, 导丝组76例, 分析不同取石方法的效果。**结果** 308例患者均成功取石或置入胆道塑料支架。导丝组取石成功率高于其他组, 但差异无统计学意义( $P > 0.05$ ); 导丝组结石嵌顿率较其他组低, 差异有统计学意义( $P < 0.05$ ); 导丝组内镜逆行胰胆管造影术(ERCP)后并发症总发生率为10.5%(8/76), 低于其他组, 但差异无统计学意义( $P > 0.05$ )。其中, 术后胰腺炎和高淀粉血症低于其他组, 但差异无统计学意义( $P > 0.05$ ), 4组患者术后胆管炎比较, 差异无统计学意义( $P > 0.05$ ), 网篮组和联合组各有1例术后迟发性出血, 经内镜止血后好转, 4组患者均未发生穿孔或死亡等严重并发症。导丝组手术时间明显短于其他组, 差异有统计学意义( $P < 0.05$ ), 住院时间较其他组短, 但差异无统计学意义( $P > 0.05$ )。**结论** 应用胆道导丝留置法联合网篮或者气囊取石, 对于1.2~1.5 cm的大结石, 能够提高一次性取石成功率, 减少结石乳头嵌顿率, 缩短ERCP操作时间, 是一种安全、有效的操作方法。

**关键词:** 内镜逆行胰胆管造影术(ERCP); 导丝留置法; 胆管大结石; 取石

**中图分类号:** R657.42

## Application of retained guide wire lithotomy in large bile duct stones

Chao-wu Chen<sup>1</sup>, Jun Liu<sup>1</sup>, Wei-wei Chen<sup>2</sup>, Deng-hao Deng<sup>2</sup>, Lu Wang<sup>1</sup>, Hai-na Chai<sup>1</sup>,  
Chao Sun<sup>1</sup>, Ying-ying Wu<sup>1</sup>, Gong Chen<sup>1</sup>, Wei-zhao Wang<sup>1</sup>, Juan Chen<sup>2</sup>

[1.Department of Endoscopy Center; 2.Department of Gastroenterology, Clinical Medical College,  
Yangzhou University (Subei People's Hospital), Yangzhou, Jiangsu 225001, China]

**Abstract: Objective** To explore the safety and value of retained guide wire in patients with large bile duct stones. **Method** Clinical data of 308 patients with large bile duct stones (1.2~1.5 cm in diameter) from January 2017 to December 2019 were analyzed retrospectively. Among of them, 152 cases in net basket group, 42 cases in balloon group, 38 cases in net basket combined with balloon group and 76 cases in wire-guide group. The effect of various methods of stone extraction is analyzed. **Result** The success rate of stone removal in the wire-guide group was higher than that in the other groups, but there was no statistical difference ( $P > 0.05$ ); The incidence of stone incarceration in the wire-guide group was significantly lower than that in the other groups ( $P < 0.05$ ); The total incidence of complications after endoscopic retrograde cholangiopancreatography (ERCP) in the wire-guide group was 10.5% (8/76), lower than that in the other groups, but there was no significant difference ( $P > 0.05$ ). In the wire-guide group, post-ERCP pancreatitis and hyperamylasemia were lower than those in the other groups, but there were no significant differences ( $P > 0.05$ ). There was no significant difference in postoperative cholangitis among

收稿日期: 2021-12-09

[通信作者] 陈娟, E-mail: sbyy\_ccw@163.com

four groups ( $P > 0.05$ ). There were 1 case of delayed bleeding in the basket group and 1 case in the combined group, which was improved after endoscopic hemostasis, no perforation or death occurred in all four groups. The operation time of the wire-guide group was significantly shorter than that of the other groups ( $P < 0.05$ ), and the hospitalization time of the wire-guide group was shorter than that of the other groups, but not statistically significant ( $P > 0.05$ ). **Conclusion** The retention of biliary guide wire can improve the success rate of one-time stone extraction, reduce the probability of stone nipple incarceration, shorten the ERCP operation time.

**Keywords:** endoscopic retrograde cholangiopancreatography (ERCP); retained guide wire; large bile duct stones; stone extraction

内镜逆行胰胆管造影术 (endoscopic retrograde cholangiopancreatography, ERCP) 是胆道疾病诊治的金标准, 也是治疗胆管结石的首选方法<sup>[1-5]</sup>, 但胆管大结石, 尤其是坚硬结石<sup>[6-10]</sup>, 取石较为困难。对于超大结石 (大于 1.5 cm) 可常规碎石后取出, 但对于直径在 1.2~1.5 cm 的大结石, 因碎石可能增加费用和操作难度, 常使用相应直径的球囊扩张后取出结石, 如结石较硬, 会因结石大小测量误差、乳头外黏膜切开范围不足等导致结石取出困难, 甚至发生乳头部位的结石嵌顿, 致使手术时间延长以及术后并发症增加。近年来, 笔者尝试应用胆道导丝留置法联合网篮或取石气囊进行此类结石的取石, 效果显著。现报道如下:

## 1 资料与方法

### 1.1 一般资料

回顾性分析 2017 年 1 月—2019 年 12 月本院完成 ERCP 的胆管结石患者 1 451 例, 按纳入标准共入组 308 例, 均常规使用 1.2 或 1.5 cm 柱状气囊扩张, 扩张后单用网篮取石的为网篮组, 扩张后单用取石气囊取石的为气囊组, 取石气囊联合网篮取石的为联合组, 予以胆道导丝留置法联合网篮或气囊取石的为导丝组。网篮组 152 例, 男 75 例, 女 77 例, 年龄 45~86 岁, 平均 67.7 岁; 气囊组 42 例, 男 23 例, 女 19 例, 年龄 32~87 岁, 平均 66.8 岁; 联合组 38 例, 男 21 例, 女 17 例, 年龄 41~78 岁, 平均 65.5 岁; 导丝组 76 例, 男 41 例, 女 35 例, 年龄 21~80 岁, 平均 66.3 岁。4 组患者年龄和性别比较, 差异无统计学意义 ( $P > 0.05$ ), 具有可比性。见表 1。

纳入标准: 胆管结石直径在 1.2~1.5 cm; 年龄 18~90 岁; 能够耐受无痛麻醉手术。排除标准: 乳

表 1 4 组患者一般资料比较

Table 1 Comparison of general data of four groups

组别	性别/例		年龄/岁
	男	女	
网篮组 ( $n = 152$ )	75	77	67.7±10.6
气囊组 ( $n = 42$ )	23	19	66.8±9.9
联合组 ( $n = 38$ )	21	17	65.5±9.6
导丝组 ( $n = 76$ )	41	35	66.3±10.4
$F/\chi^2$ 值	0.84		3.27 <sup>†</sup>
$P$ 值	0.841		0.308

注: <sup>†</sup> 为  $F$  值

头位于憩室间; 有严重心、脑和肺等脏器功能不全者; 术前合并急性胰腺炎; 胆管末端严重狭窄; 既往有胃和胆道手术史; 合并胆胰和壶腹部肿瘤。

### 1.2 器械

Olympus TJF-260 或 JF-240 电子十二指肠镜, Olympus 切开刀、黄斑马导丝和 Cook 网篮, 南京微创医疗公司的柱状气囊、取石气囊、鼻胆管和胆管塑料支架。

### 1.3 方法

**1.3.1 术前准备** 常规 ERCP 术前准备, 术前肌肉注射山莨菪碱 10 mg, 患者取俯卧位, 使用丙泊酚静脉麻醉。

**1.3.2 操作步骤** 常规使用十二指肠镜进镜至十二指肠降部, 在导丝引导下插管, 插管成功后, 根据造影显示的结石大小和部位 (图 1), 观察乳头形态和是否合并憩室, 再决定切开大小 (图 2 和 3)。根据结石大小和胆管直径选择相应的柱状气囊 (图 4), 如果结石为 1.2 cm, 予以 1.2 cm 柱状气囊扩张, 大于 1.2 cm 小于 1.5 cm 的结石予以 1.5 cm 柱状气囊扩张乳

头口, 大于 1.5 cm 的结石予以碎石后取石或置入胆管支架; 对于直径为 1.2 ~ 1.5 cm 的结石, 扩张后使用网篮或气囊取石, 如果取石困难或结石嵌顿在乳头, 再考虑使用另一种器械取石, 对于无法取出的结石, 采用碎石网篮碎石后取出, 碎石不成功或者不愿意碎石的, 放置 8.5F 或 10F 胆道支架。导丝组患者在胆道留置导丝后使用网篮或气囊取石 (图 5), 不成功者采用碎石网篮碎石后取出, 碎石仍不成功或不愿意碎石的予以塑料支架置入。取石成功后, 根据取石的情况, 使用鼻胆管引流或胆道支架置入。

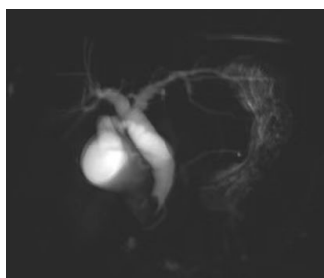


图 1 术前磁共振胰胆管成像结果  
Fig.1 Preoperative MRCP results

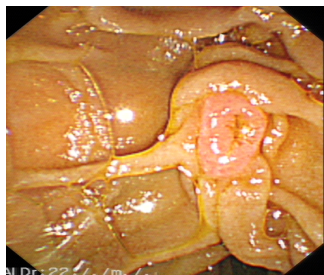


图 2 乳头插管前  
Fig.2 Duodenal papilla before intubation

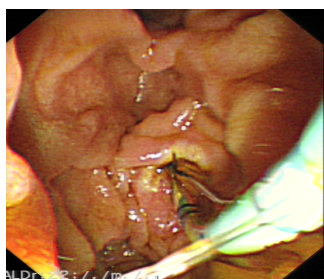

图 3 切开刀行乳头小切开  
Fig.3 Small incision of duodenal papilla with cutting knife

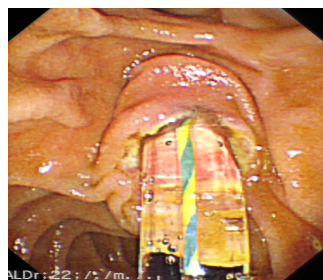


图 4 相应直径的柱状气囊扩张  
Fig.4 Expansion with cylindrical balloon

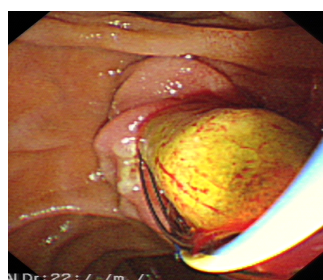


图 5 导丝留置下联合网篮取石  
Fig.5 Stone extraction with basket combined guide wire

1.3.3 术后处理 术后常规予以预防感染、抑酸和抑制胰腺外分泌药物等治疗。

#### 1.4 统计学方法

选用 SPSS 21.0 软件分析数据, 计数资料以例或百分率 (%) 表示, 行  $\chi^2$  检验; 计量资料以均数  $\pm$  标准差 ( $\bar{x} \pm s$ ) 表示, 组间比较应用单因素方差分析。  $P < 0.05$  为差异有统计学意义。

## 2 结果

### 2.1 4 组患者手术相关情况比较

本组 308 例均成功取石或置入胆道塑料支架。其中, 网篮组取石成功率 94.7% (144/152), 碎石率 8.6% (13/152), 术中结石嵌顿率 6.6% (10/152), 胆道支架置入率 5.3% (8/152); 气囊组取石成功率 88.1% (37/42), 碎石率 11.9% (5/42), 术中结石嵌顿率 14.3% (6/42), 胆道支架置入率 11.9% (5/42); 联合组取石成功率 92.1% (35/38), 碎石率 13.2% (5/38), 术中结石嵌顿率 28.9% (11/38), 胆道支架

置入率 10.5% (4/38); 导丝组取石成功率 97.4% (74/76), 碎石率 3.9% (3/76), 术中结石嵌顿率 2.6% (2/76), 胆道支架置入率 2.6% (2/76)。导丝组取石成功率较其他组高, 但差异无统计学意义 ( $P > 0.05$ ); 导丝组结石嵌顿率明显低于其他组, 差异有统计学意义 ( $P < 0.05$ )。导丝组手术时间明显短于其他组, 差异有统计学意义 ( $P < 0.05$ )。导丝组住院时间较其他组短, 但差异无统计学意义 ( $P > 0.05$ )。见表 2。

## 2.2 4组患者术后并发症发生率比较

导丝组 ERCP 术后并发症总发生率为 10.5% (8/76), 低于其他组, 但差异无统计学意义 ( $P > 0.05$ )。其中, 术后胰腺炎和高淀粉酶血症发生率低于其他组, 但差异无统计学意义 ( $P > 0.05$ )。4 组患者术后胆管炎比较, 差异无统计学意义 ( $P > 0.05$ )。网篮组和联合组各有 1 例术后迟发性出血, 经内镜止血后好转, 4 组患者均未发生穿孔或死亡等严重并发症。见表 3。

表 2 4组患者手术相关情况比较

Table 2 Comparison of surgical related information of four groups

组别	取石成功率 例(%)	碎石率 例(%)	结石嵌顿率 例(%)	胆道支架置入率 例(%)	手术时间/min	住院天数/d
网篮组(n = 152)	144(94.7)	13(8.6)	10(6.6)	8(5.3)	35.5±5.8	6.5±2.0
气囊组(n = 42)	37(88.1)	5(11.9)	6(14.3)	5(11.9)	34.9±4.9	7.2±3.1
联合组(n = 38)	35(92.1)	5(13.2)	11(28.9)	4(10.5)	38.8±7.5	6.6±2.5
导丝组(n = 76)	74(97.4)	3(3.9)	2(2.6)	2(2.6)	25.2±3.0	6.3±2.1
F/ $\chi^2$ 值	4.57	4.10	19.65	5.53	76.63 <sup>†</sup>	1.49 <sup>†</sup>
P值	0.179	0.240	0.000	0.112	0.000	0.217

注:†为 F 值

表 3 4组患者术后并发症发生率比较 例(%)

Table 3 Comparison of postoperative complications of four groups n (%)

组别	高淀粉酶血症	胰腺炎	胆管炎	出血	总发生率
网篮组(n = 152)	18(11.8)	13(8.5)	3(2.0)	1(0.7)	35(23.0)
气囊组(n = 42)	6(14.3)	4(9.5)	1(2.4)	0(0.0)	11(26.2)
联合组(n = 38)	4(10.5)	2(5.3)	1(2.6)	1(2.6)	8(21.0)
导丝组(n = 76)	4(5.3)	2(2.6)	2(2.6)	0(0.0)	8(10.5)
$\chi^2$ 值	3.31	3.53	0.76	2.82	6.13
P值	0.339	0.320	1.000	0.378	0.104

## 3 讨论

随着 ERCP 技术的发展, 其逐渐成为胆管结石首选的治疗方法, 即便是大于 1.2 cm 的结石, 也能够通过柱状气囊扩张或碎石网篮碎石后取出, 对于大于 1.5 cm 的结石, 常规使用碎石网篮碎石后取石。对于 1.2 ~ 1.5 cm 的大结石, 由于碎石网篮可操作性较差, 且费用高, 常使用柱状气囊扩张后直接取石, 但遇到结石坚硬或胆管结石测量不准确、乳头口憩室<sup>[11]</sup>时,

操作中会使得乳头处黏膜切开不到位, 导致结石嵌顿, 延长手术时间, 增加术后并发症。笔者针对此类结石, 使用胆道导丝辅助法结合网篮和气囊取石, 得到了较好的效果。

本研究中, 导丝组取石成功率略高于其他组, 操作时间明显短于其他组, 住院时间略少于其他组。说明: 针对此类结石, 联合导丝进行取石能够明显缩短手术进程, 还可能减少住院时间。考虑原因有: ①当结石被拉至乳头口时, 虽然前期已经使用柱状气囊扩



张了乳头, 但常因切开不充分和结石测量不准确等, 使乳头处黏膜或肌肉环形卡住结石的四周, 造成结石嵌顿, 导致结石取出困难, 而胆道导丝的存在, 能够让乳头的一侧黏膜或肌肉无法卡住结石, 使靠近导丝侧的结石先滑出乳头口, 进而撬动整个结石, 从而更容易取出结石; ②患者结石较大, 常常无法一次性取出, 反复取出后可能致使乳头水肿明显, 导致取石网篮进入胆管困难, 如合并结石乳头口嵌顿, 器械进入则更为困难, 会延长操作时间, 而导丝可提示胆道的方向, 沿着导丝上缘能够快速进入胆道, 可快速、反复地取石, 明显缩短了手术时间。

术后胰腺炎<sup>[12-14]</sup>或高淀粉酶血症<sup>[15]</sup>在胆管大结石术后较为常见。本研究中, 4组术后胰腺炎和高淀粉酶血症的发生率比较无明显差异, 但导丝组发生率较其他组低一些, 考虑原因为: 导丝联合网篮或气囊取石的乳头口嵌顿概率小, 网篮等器械进出胆道更为容易, 从而缩短了手术时间, 胰管开口水肿程度较低。4组之间术后迟发性出血和胆管炎无明显差异, 未发生 ERCP 术后穿孔及死亡病例。说明: 常规留置导丝联合网篮或气囊取石组安全性较高。

综上所述, 应用胆道导丝留置法联合网篮或气囊取石, 能提高 1.2 ~ 1.5 cm 大结石的一次性取石成功率, 降低结石乳头嵌顿发生率, 缩短 ERCP 操作时间, 是一种安全、有效的操作方法, 值得临床应用。

#### 参 考 文 献 :

- [1] COTTON P B. Fifty years of ERCP: a personal review[J]. *Gastrointest Endosc*, 2018, 88(2): 393-396.
- [2] KIANIČKA B, BLAHO M, KUNOVSKÝ L, et al. ERCP in patients after choledochodenoanastomosis[J]. *Vnitr Lek*, 2020, 66(7): 26-30.
- [3] SHAH S L, CARR-LOCKE D. ERCP for acute cholangitis: timing is everything[J]. *Gastrointest Endosc*, 2020, 91(4): 761-762.
- [4] ERGIN E, ORUÇ N, ERSÖZ G, et al. Prognosis and risk factors of ERCP pancreatitis in elderly[J]. *Sci Rep*, 2021, 11(1): 15930.
- [5] SVATOŇ R, KALA Z, NOVOTNÝ I, et al. The timing of ERCP in

acute biliary pancreatitis[J]. *Rozhl Chir*, 2019, 98(1): 10-13.

- [6] PARK C H. The management of common bile duct stones[J]. *Korean J Gastroenterol*, 2018, 71(5): 260-263.
- [7] LI G, PANG Q, ZHAI H, et al. SpyGlass-guided laser lithotripsy versus laparoscopic common bile duct exploration for large common bile duct stones: a non-inferiority trial[J]. *Surg Endosc*, 2021, 35(7): 3723-3731.
- [8] LYU Y, CHENG Y, WANG B, et al. Comparison of the efficacy and safety of three endoscopic methods to manage large common bile duct stones: a systematic review and network Meta-analysis[J]. *J Laparoendosc Adv Surg Tech A*, 2021, 31(4): 443-454.
- [9] CHOI J H, LEE T Y, CHEON Y K. Effect of stent placement on stone recurrence and post-procedural cholangitis after endoscopic removal of common bile duct stones[J]. *Korean J Intern Med*, 2021, 36(Suppl 1): S27-S34.
- [10] HU J, MU N, HE Y. Comparing the efficacy of endoscopic balloon dilation alone and combined with endoscopic sphincterotomy for common bile duct stone: a systematic review and Meta-analysis[J]. *Ann Palliat Med*, 2022, 11(1): 163-172.
- [11] CUNNINGHAM J T. The art of selective cannulation at ERCP[J]. *Curr Gastroenterol Rep*, 2019, 21(2): 7.
- [12] TRYLISKYY Y, BRYCE G J. Post-ERCP pancreatitis: pathophysiology, early identification and risk stratification[J]. *Adv Clin Exp Med*, 2018, 27(1): 149-154.
- [13] THIRUVENGADAM N R, KOCHMAN M L. Emerging therapies to prevent post-ERCP pancreatitis[J]. *Curr Gastroenterol Rep*, 2020, 22(12): 59.
- [14] DEVIÈRE J. Post-ERCP pancreatitis: still a major issue despite all efforts[J]. *Endoscopy*, 2021, 53(4): 367-368.
- [15] MINAKARI M, SEBGHATOLLAHI V, SATTARI M, et al. Serum amylase and lipase levels for prediction of postendoscopic retrograde cholangiopancreatography pancreatitis[J]. *J Res Med Sci*, 2018, 23: 54.

(曾文军 编辑)

#### 本文引用格式:

陈超伍, 刘军, 陈炜炜, 等. 胆道留置导丝取石法在胆管大结石治疗中的应用[J]. *中国内镜杂志*, 2022, 28(10): 61-65.  
CHEN C W, LIU J, CHEN W W, et al. Application of retained guide wire lithotomy in large bile duct stones[J]. *China Journal of Endoscopy*, 2022, 28(10): 61-65. Chinese