

DOI: 10.12235/E20210637

文章编号: 1007-1989 (2022) 09-0085-04

临床研究

关节镜下腹壁吻合器辅助修复半月板前角损伤的疗效

唐恒涛, 张松

(郑州大学第一附属医院 骨科, 河南 郑州 450052)

摘要: **目的** 评价关节镜下腹壁吻合器辅助修复半月板前角损伤的近期疗效。**方法** 回顾性分析 2019 年 5 月—2020 年 5 月 32 例行关节镜下腹壁吻合器辅助治疗半月板前角损伤的患者的临床资料。14 例体部损伤患者应用全内缝合, 所有患者应用腹壁吻合器辅助行外向内缝合。临床治愈评价标准为: 无膝关节前方疼痛, 关节无交锁和肿胀, 关节间隙无压痛, 且 McMurray 试验为阴性。**结果** 所有患者均得到随访, 随访时间 12~22 个月。每例患者缝合 2~4 针, 平均每针操作时间 2 min; 住院时间为 3~7 d, 平均 4.2 d; 术后 1 年手术成功率为 92.5%。术后患者 Lysholm 膝关节评分由术前的 (44.13 ± 11.65) 分增加至术后的 (88.56 ± 13.23) 分, 差异有统计学意义 ($t = 3.14, P < 0.01$)。**结论** 关节镜下腹壁吻合器辅助修复半月板前角损伤, 简便快捷, 疗效可靠, 值得临床推广。

关键词: 腹壁吻合器; 半月板损伤; 前角; 膝关节; 关节镜

中图分类号: R684.7

Effect of arthroscopic repair of meniscal anterior horn injury with abdominal stapler

Heng-tao Tang, Song Zhang

(Department of Orthopedics, the First Affiliated Hospital of Zhengzhou University,
Zhengzhou, Henan 450052, China)

Abstract: **Objective** To evaluate the short-term effects of the arthroscopic repair of the meniscal anterior horn injury with the abdominal stapler. **Methods** From May 2019 to May 2020, the clinical data of 32 patients with meniscus anterior horn injury treated with abdominal stapler under arthroscopy were retrospectively analyzed. The meniscal body injury of 14 cases were dealt with all-inside method, all patients were dealt with outside-in method assisted by abdominal stapler. The clinical cure criterion of meniscal injury included: no lock, no pain, no swell and negative McMurray test. **Results** All the patients were followed-up from 12~22 months, Lysholm rating system was used to determine the function of the knee and the level of activity of the patients. After operation, all the patients were clinical cured. Each patient was sutured with 2~4 stitches, and the average operation time of each stitch was about 2 min, the time stayed in hospital was 3~7 d (mean 4.2 d), the achievement ratio of surgery were 92.5% one year after operation. The preoperative Lysholm score of operated knees was (44.13 ± 11.65) and the postoperative Lysholm score was (88.56 ± 13.23) , and there was significant difference between them ($t = 3.14, P < 0.01$). **Conclusion** Assisted by the abdominal stapler under arthroscopy, it is efficient, safe and economic for meniscal anterior horn repair, and deserved popularity.

Keywords: abdominal stapler; meniscus injury; ante-horn; knee-joint; arthroscopy

收稿日期: 2021-10-23

[通信作者] 张松, E-mail: zhangsongzhu1234@163.com

膝关节半月板损伤会导致膝关节疼痛、交锁及活动障碍，保守治疗效果不佳，关节镜下半月板修复能尽量保留半月板，为大多数学者所接受。对于半月板前角损伤，传统的治疗方法是关节镜下外向内技术，应用腰椎穿刺针或者过线器等辅助器械。本研究应用关节镜下腹壁吻合器辅助治疗半月板前角损伤，疗效满意。现报道如下：

1 资料与方法

1.1 一般资料

回顾性分析 2019 年 5 月—2020 年 5 月 32 例行关节镜下腹壁吻合器辅助治疗半月板前角损伤的患者的临床资料，患者均行 MRI 检查。其中，男 20 例，女 12 例，年龄 13~45 岁，平均 25.6 岁；左侧 14 例，右侧 18 例；前角破裂伴体部损伤 14 例，半月板囊肿 7 例，盘状半月板 11 例；红区损伤 19 例，红白区损伤 13 例。体部损伤应用全内缝合 14 例，所有前角损伤患者应用腹壁吻合器辅助行破裂半月板外向内技术缝合。

1.2 手术器械

关节镜，腹壁吻合器（北京航天卡迪，图 1）。

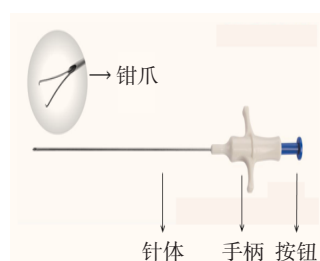


图 1 腹壁吻合器
Fig.1 An abdominal stapler

1.3 手术方法

患者仰卧位，行硬膜外麻醉。采用常规关节镜前内、前外手术入路。于镜下常规行关节腔检查，确定半月板损伤的范围和类型，进一步明确诊断。如为范围较大的桶柄状撕裂，半月板嵌顿或卡在关节间隙，先将破裂的半月板复位，再根据不同的损伤类型，进行缝合。如有体部撕裂则先行处理；有体部纵裂或分层破裂者采用垂直缝合，体部横断用水平缝合；盘状半月板可在镜下切除下层分裂后，采用 Fast-fix 或 RapidLoc 行全内缝合。最后处理前角的裂伤：采用外向内缝合，于关节镜探查下确定半月板前角损伤，先

新鲜化创面，切除半月板囊肿的囊壁并行内引流，盘状半月板滑囊创缘新鲜化，在体外预估穿刺部位，有的穿刺部位可以经膝关节镜前外侧或前内侧入路的皮肤切口，不必另做切口，按压按钮，放出钳爪，用腹壁吻合器钳爪夹住缝线（图 2A）头端，然后放松按钮，钳爪抓紧缝线头端缩回穿刺针芯内（图 2B），于皮下关节囊外穿刺，从半月板胫骨面穿刺过半月板前角撕裂缘，再经股骨面穿出，按压按钮，放出钳爪，将缝线头端释放，暂放置在半月板表面（图 2C）后，放松按钮，钳爪缩回穿刺针芯内，退出穿刺针至关节囊外，但不出皮肤，更换关节囊外穿刺点，再次穿入穿刺针，按压按钮，放出钳爪抓住半月板表面的缝线端（图 2D），放松按钮，钳爪将缝线端牢固地抓紧并缩回穿刺针体，再将缝线端带出关节囊外，在关节囊外打结。根据半月板破裂长度进行缝合，一般缝合 2~4 针，每针间隔 0.5~0.8 cm（图 2E）。盘状半月板如为半月板前角分层破裂或囊肿壁切除后，也可行水平缝合（图 2F）。术毕，再次行关节镜检查，用探钩探查半月板缝合稳固后，抽取血液制成新鲜血凝块放于半月板缝合边缘。镜下止血后，闭合创口，用弹力绷带冷敷加压包扎患膝。

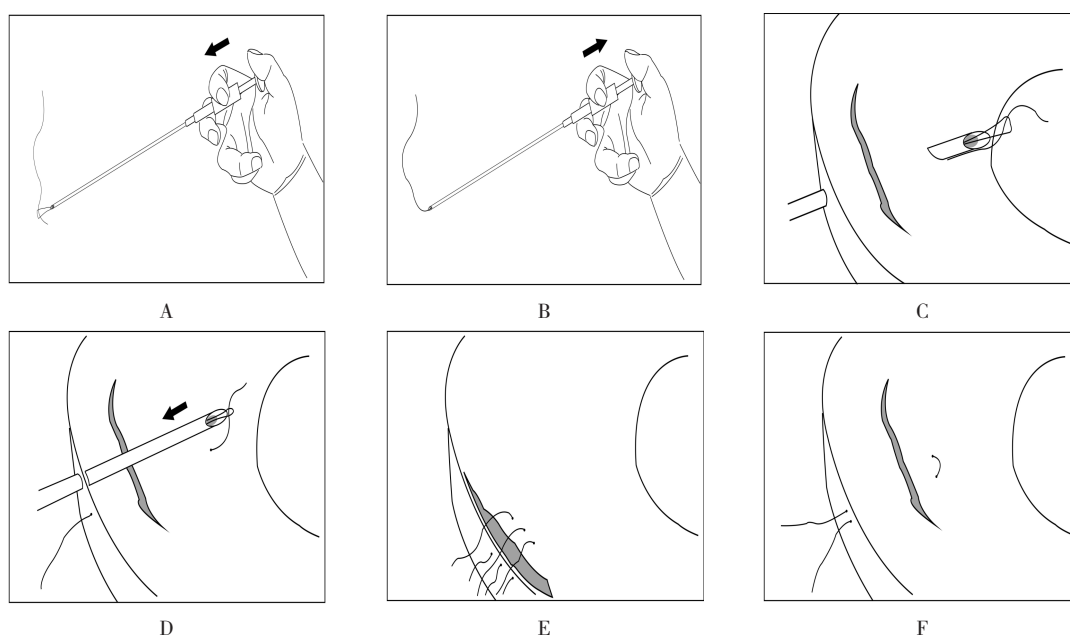
1.4 术后处理

膝关节弹力绷带包扎 1 周，患膝冷疗加压制动 24~48 h。术后第 3 天嘱患者行膝关节活动度训练及肌力锻炼。坐床边垂下患膝，2 周活动度达到或超过 90°，可以进行：床面非负重膝关节伸直训练，患肢肌肉等长收缩训练，坐床边屈伸膝关节股四头肌肌力训练，踝泵训练。

下床负重活动：伴随半月板体部损伤者，4 周后患膝可部分负重，6~8 周逐步过渡为完全负重；单纯为半月板前角损伤者，术后 1 周内患肢不负重，2 周后可扶拐，膝关节卡盘护具保护限制在非伸直状态，可负重行走，6 周后可伸直膝关节完全负重行走。3 个月后恢复日常活动，6 个月后可恢复体育活动。

1.5 诊断与评价标准

32 例患者均有膝关节前方关节间隙疼痛、肿胀、压痛、McMurray 试验阳性和股四头肌萎缩等，盘状半月板前角损伤常有关节弹响，过伸试验阳性，半月板囊肿患者有膝关节间隙囊性肿物等。每例患者术前术后均行 Lysholm 膝关节评分：总分为 100 分，>87



A: 按压按钮, 释放穿刺针芯内的钳爪, 抓住缝线头端; B: 放松按钮, 钳爪合并抓紧线头端缩回穿刺针芯内; C: 行半月板前角关节囊外穿刺, 由胫骨面穿入至半月板股骨面, 按压按钮释放钳爪, 将缝线端停放在半月板表面; D: 将钳爪缩回穿刺针并退出关节囊外, 再经关节囊外穿刺进入关节腔, 释放钳爪抓到缝线端并缩回穿刺针芯内, 带出缝线头端; E: 完成半月板前角的多次穿刺过线, 垂直缝合关节囊外打结; F: 半月板分层破裂可行水平缝合关节囊外打结

图2 半月板前角缝合过程示意图

Fig.2 Schematic diagram of meniscal anterior horn repair process

分为优, 74~86分为良, <74分为差。通过患者症状、体征和Lysholm膝关节评分对患者半月板缝合修复的临床效果进行评价。评价半月板损伤临床治愈的标准^[1]: 关节无疼痛、交锁和肿胀, 关节间隙无压痛, McMurray 试验和过伸试验均为阴性。

1.6 统计学方法

选用SPSS 20.0统计软件分析数据。计量资料以均数±标准差($\bar{x} \pm s$)表示, 行配对 t 检验。 $P < 0.05$ 为差异有统计学意义。

2 结果

2.1 术前术后Lysholm膝关节评分比较

所有患者术后膝关节疼痛和活动受限等症状明显缓解, Lysholm 膝关节评分由术前的(44.13 ± 11.65)分增加至术后的(88.56 ± 13.23)分, 差异有统计学意义($t = 3.14, P < 0.01$)。

2.2 手术相关情况

每例患者缝合2~4针, 平均每针操作时间2 min; 住院时间为3~7 d, 平均4.2 d; 术后1年手术成功率为92.5%。

2.3 术后情况

所有患者均得到随访, 随访时间为12~22个月。术后无神经和血管损伤, 未发生感染等并发症。13例患者因术后未及时复查, 功能锻炼及康复理疗不充分, 术后2或3个月膝关节活动度恢复不佳, 肌肉无力、萎缩, 给予积极功能锻炼配合康复理疗后, 症状明显改善。术后1年, 无膝关节前方疼痛, 关节无交锁和肿胀, 无关节间隙压痛, 且McMurray 试验均为阴性。

3 讨论

3.1 半月板损伤治疗的发展

有研究^[2]表明, 半月板可保护关节软骨面, 缓冲关节应力负荷, 减轻震荡, 稳定关节, 还具有营养和润滑关节软骨以及保持本体感觉等功能。以往半月板损伤的治疗方法为半月板次全切除术或半月板全切除术, 虽然短期内可消除症状, 但长期随访发现: 关节软骨缺乏半月板的缓冲保护, 会加速退变, 导致膝关节退行性关节炎的发生^[3]。因此, 尽可能地保留或重建半月板, 保留半月板形态功能的完整性, 被更多学者所接受。

内侧半月板前角能够维持过伸状态下膝关节内侧旋转稳定性及股骨的前向稳定,外侧半月板前角能够明显缓解膝关节股关节面接触时的压力。因此,应尽量修复半月板前角损伤^[4]。外侧半月板较内侧半月板更容易发生囊肿(比例为3:1~10:1),最常见的原因是半月板退变和外伤^[5],对于不伴半月板破裂的Ⅱ度损伤(即半月板分层破裂),传统治疗方法是行囊壁切除、囊液内引流以及经皮穿刺囊液抽吸减压;对于伴有半月板撕裂的囊肿,常行半月板部分切除、囊肿切除或囊肿内引流和半月板缝合手术^[6-7]。半月板前角囊肿切除后,在半月板与滑膜缘之间有较大缺损,缝合能够尽量恢复半月板的生理稳定性。同样道理,若盘状半月板前角出现症状,多是前角与滑膜缘撕裂,造成半月板不稳定,导致出现弹响疼痛,也需缝合来稳定盘状半月板前角。

半月板缝合技术包括:全关节内、外向内^[8]和内外向^[9]3种。全内缝合技术采用常规的关节镜前方入路,利用专用器械辅助,操作省时简便,可尽量避免血管神经结构损伤等并发症,疗效可靠,常用的有RapidLoc和Fast-fix等^[10]。而半月板前角损伤更适合外向内缝合技术,常用的套针是Smith & Nephew公司的Meniscus Mender II,也有用腰椎穿刺针来完成的,但两者均没有抓持功能,仍需关节内过线,要是半月板撕裂范围较广,缝合较费时和费力,且Meniscus Mender II价格相对昂贵,不适合基层医院开展应用。

3.2 腹壁吻合器在半月板前角体部损伤中的应用体会

腹壁吻合器(北京航天卡迪)原本是应用于腹腔镜腹壁伤口的缝合。由于腹腔镜穿刺孔小而深,且术野较小,缝针弧度大,缝合困难,体表缝合无法准确闭合腹膜层及筋膜,易造成腹壁缺损,导致腹腔内容物疝出。手握腹壁吻合器手柄按压按钮,可以将穿刺针芯内钳爪伸出,抓住缝线头端;放松按钮,钳爪可以牢固抓住缝线头端并缩回穿刺针体内,一次穿透皮下、肌肉、筋膜和腹膜,定位准确,缝合过程简单,穿刺孔缝合时间较常规缝合明显缩短。笔者的体会是:将腹壁吻合器应用于半月板前角损伤的缝合,操作简便、快速,避免了腰椎穿刺针繁琐的关节内穿刺

引线,较Meniscus Mender II操作简便,且价格低廉。

综上所述,腹壁缝合器适用于无法行全内缝合的半月板前角损伤的缝合,简便快捷,疗效可靠,经济实用,可在基层医院推广。

参 考 文 献:

- [1] BARRETT G R, FIELD M H, TREACY S H, et al. Clinical results of meniscus repair in patients 40 years and older[J]. Arthroscopy, 1998, 14(8): 824-829.
- [2] GUNES T, BOSTAN B, ERDEM M, et al. Biomechanical evaluation of arthroscopic all-inside meniscus repairs[J]. Knee Surg Sports Traumatol Arthrosc, 2009, 17(11): 1347-1353.
- [3] JØRGENSEN U, SONNE-HOLM S, LAURIDSEN F, et al. Long-term follow-up of meniscectomy in athletes. A prospective longitudinal study[J]. J Bone Joint Surg Br, 1987, 69(1): 80-83.
- [4] PRINCE M R, ESQUIVEL A O, ANDRE A M, et al. Anterior horn lateral meniscus tear, repair, and meniscectomy[J]. J Knee Surg, 2014, 27(3): 229-234.
- [5] REAGAN W D, MCCONKEY J P, LOOMER R L, et al. Cysts of the lateral meniscus: arthroscopy versus arthroscopy plus open cystectomy[J]. Arthroscopy, 1989, 5(4): 274-281.
- [6] IORIOI R, MAZZA D, DROGOI P, et al. Lateral meniscal cysts: long-term clinical and radiological results of a partial meniscectomy and percutaneous decompressive needling[J]. Int Orthop, 2020, 44(3): 487-493.
- [7] HULET C, SCHILTZ D, LOCKER B, et al. Lateral meniscal cyst. Retrospective study of 105 cysts treated with arthroscopy with 5 year follow-up[J]. Rev Chir Orthop Reparatrice Appar Mot, 1998, 84(6): 531-538.
- [8] RODEO S A, WARREN R F. Meniscal repair using the outside-to-inside technique[J]. Clin Sports Med, 1996, 15(3): 469-481.
- [9] SCHUTLE K R, FU F H. Meniscal repair using the inside-to-outside technique[J]. Clin Sports Med, 1996, 15(3): 455-467.
- [10] HANTES M E, ZACHOS V C, VARITIMIDIS S E, et al. Arthroscopic meniscal repair: a comparative study between three different surgical techniques[J]. Knee Surg Sports Traumatol Arthrosc, 2006, 14(12): 1232-1237.

(彭薇 编辑)

本文引用格式:

唐恒涛,张松. 关节镜下腹壁吻合器辅助修复半月板前角损伤的疗效[J]. 中国内镜杂志, 2022, 28(9): 85-88.

TANG H T, ZHANG S. Effect of arthroscopic repair of meniscal anterior horn injury with abdominal stapler[J]. China Journal of Endoscopy, 2022, 28(9): 85-88. Chinese