

DOI: 10.12235/E20210660

文章编号: 1007-1989 (2022) 09-0060-06

论 著

## 超声引导甲状舌骨膜与甲状舌骨肌间隙阻滞用于 支气管镜检查的效果观察

吕云落, 沈妍, 张媛, 单涛, 鲍红光, 史宏伟

[南京医科大学附属南京医院(南京市第一医院) 麻醉科, 江苏 南京 210006]

**摘要:** **目的** 评价超声引导甲状舌骨膜与甲状舌骨肌间隙阻滞在支气管镜检查中的应用效果。**方法** 选取择期行支气管镜检查的患者60例, 采用随机数表法分为超声引导甲状舌骨膜与甲状舌骨肌间隙阻滞组(U组,  $n=30$ )和传统方法组(C组,  $n=30$ ), 均于术前雾化吸入2%利多卡因15 min, 并行环甲膜穿刺表面麻醉。年龄65~80岁, 体重45~80 kg, 性别不限, 美国麻醉医师协会(ASA)分级Ⅰ级或Ⅱ级。U组于超声引导下甲状舌骨膜与甲状舌骨肌间隙阻滞, 将1%利多卡因3 mL注入甲状舌骨膜与甲状舌骨肌之间的筋膜间隙。记录入室时( $T_0$ )、纤维支气管镜进口腔前( $T_1$ )、纤维支气管镜进声门即刻( $T_2$ )和纤维支气管镜进入气管后5 min( $T_3$ )的平均动脉压(MAP)、心率(HR)、经皮动脉血氧饱和度( $SpO_2$ )和Ramsay镇静评分, 并记录患者的舒适度情况。**结果** 与C组比较, U组 $T_2$ 时点MAP明显降低, HR减慢( $P<0.05$ ), 检查过程中, 舒适度评分明显降低, 补救例数明显减少, 且恶心呕吐和呛咳的发生率明显降低( $P<0.05$ )。**结论** 超声引导甲状舌骨膜与甲状舌骨肌间隙阻滞可有效阻滞喉上神经, 提高纤维支气管镜检查表面麻醉效果, 减轻检查操作时导致的应激反应, 术后会发生声音嘶哑, 但不影响患者舒适度的体验。

**关键词:** 超声检查; 喉上神经; 甲状舌骨膜与甲状舌骨肌间隙; 神经阻滞; 纤维支气管镜

**中图分类号:** R614

## Efficacy of ultrasound-guided the thyrohyoid muscle and the thyrohyoid membrane bilaterally space block for awake fiberoptic bronchoscopy

Yun-luo Lü, Yan Shen, Yuan Zhang, Tao Shan, Hong-guang Bao, Hong-wei Shi

[Department of Anesthesiology, Nanjing Hospital affiliated to Nanjing Medical University (the First Hospital of Nanjing), Nanjing, Jiangsu 210006, China]

**Abstract:** **Objective** To evaluate the effect of ultrasound-guided bilateral the thyrohyoid muscle and thyrohyoid membrane space block for awake fiberoptic bronchoscopy. **Methods** 60 patients scheduled for elective awake fiberoptic bronchoscopy were randomly selected and divided into two groups using a random number table: ultrasound-guided the thyrohyoid muscle and the thyrohyoid membrane bilaterally space group (group U,  $n=30$ ) and traditional group (group C,  $n=30$ ), nebulized 2% lidocaine was inhaled and cricothyroid membrane injection was adopted in both group for topical anesthesia before operation. Aged 65~80 years, weighed 45~80 kg, American Society of Anesthesiology (ASA) grade I or II. In group U, the probe was placed in a paramedian sagittal position to locate the hyoid bone and thyroid cartilage, and 1% lidocaine 3 mL was injected into the space between the thyrohyoid muscle and the thyrohyoid membrane bilaterally. Mean arterial pressure (MAP), heart rate (HR) and

收稿日期: 2021-11-03

[通信作者] 单涛, E-mail: 858727933@qq.com

percutaneous arterial oxygen saturation ( $\text{SpO}_2$ ) were recorded at the time of entering the room ( $T_0$ ), before fiberoptic bronchoscopy entering the mouth ( $T_1$ ), immediately after entering the glottis ( $T_2$ ), and 5 min after entering the trachea ( $T_3$ ). Ramsay sedation scores and patients' comfort score were recorded. **Results** Compared with group C, MAP and HR decreased significantly at  $T_2$  in group U ( $P < 0.05$ ), comfort score decreased significantly, the number of remedial cases decreased significantly, and the incidence of nausea, vomiting, cough and physical activity decreased significantly in group U ( $P < 0.05$ ). **Conclusion** Ultrasound-guided the thyrohyoid muscle and the thyrohyoid membrane bilaterally space block can improve topical anesthesia efficacy of fiberoptic bronchoscopy, reduce the stress response of examination operation, improve the comfort of patients with seldom adverse reactions, meanwhile the incidence of postoperative hoarseness did not affect the patient's comfort.

**Keywords:** ultrasonography; superior laryngeal nerve; the thyrohyoid muscle and the thyrohyoid membrane bilaterally space; nerve block; fiberoptic bronchoscopy

纤维支气管镜检查是临床处理困难气道和诊治气道疾病的重要手段。纤维支气管镜检查刺激强烈,而接受检查的多为老年高龄患者,基础合并症多,全身麻醉风险大,常需在局部麻醉下完成。完善的气道内表面麻醉是成功实施清醒纤维支气管镜检查的关键。会厌及声门区域黏膜感觉神经末梢丰富,而气道内分泌物较多,表面麻醉效果差,给检查操作带来极大的困难。支配口咽部感觉和运动的喉上神经在舌骨大角分为内、外两支,与喉上动脉伴行,穿甲状舌骨膜入喉。喉上神经非常细小,盲法解剖定位或超声定位都存在一定的局限。有研究<sup>[1]</sup>证实,采用甲状舌骨膜与甲状舌骨肌间隙阻滞,予以少量局部麻醉药液,即可有效阻滞喉上神经,阻滞会厌及声门区域感觉传导,很大程度上减少了盲法喉上神经阻滞所致的误入血

管、阻滞不全或神经损失等并发症。本研究拟评价超声引导甲状舌骨膜与甲状舌骨肌间隙阻滞咽喉部表面麻醉的效果,探讨其在纤维支气管镜操作中的有效性及安全性,为临床提供参考依据。

## 1 资料与方法

### 1.1 一般资料

选择2019年8月—2019年12月本院择期行支气管镜检查的患者60例,年龄65~80岁,体重45~80 kg,性别不限,美国麻醉医师协会(American Society of Anesthesiology, ASA)分级为Ⅰ级或Ⅱ级,采用随机数表法分为超声引导甲状舌骨膜与甲状舌骨肌间隙阻滞组(U组,  $n = 30$ )和传统方法组(C组,  $n = 30$ )。两组患者一般资料比较,差异无统计学意义( $P > 0.05$ ),具有可比性。见表1。

表1 两组患者一般资料比较

Table 1 Comparison of general data between the two groups

组别	年龄/岁	性别(男/女)/例	体重指数/( $\text{kg}/\text{cm}^2$ )	ASA 分级(Ⅰ级/Ⅱ级)/例	检查时间/min
U组( $n = 30$ )	69.3±10.5	17/13	27.6±6.1	19/11	14.5±4.3
C组( $n = 30$ )	72.5±12.4	16/14	28.3±7.4	21/9	13.2±5.7
$t/\chi^2$ 值	1.05	0.07 <sup>†</sup>	0.59	0.30 <sup>†</sup>	0.86
$P$ 值	0.303	0.796	0.554	0.584	0.402

注:†为 $\chi^2$ 值

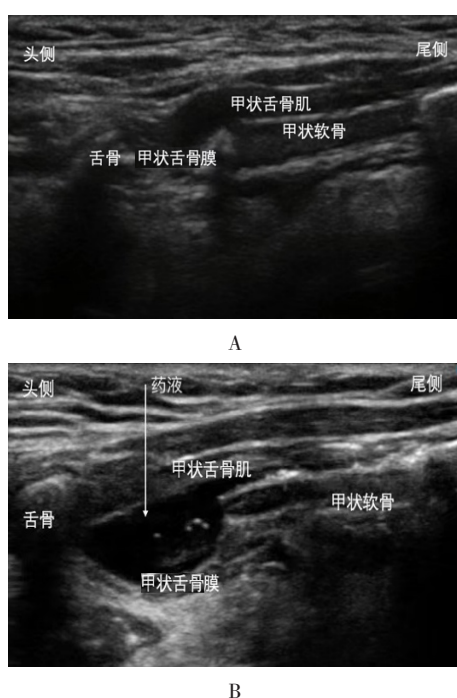
纳入标准:年龄65~80岁,体重45~80 kg;性别不限;ASA分级为Ⅰ或Ⅱ级;无中枢神经系统及外周神经疾病;无阻滞部位感染;无注射药物过敏史;

无药物依赖史;无肝、肾功能不全;无精神疾病病史。排除标准:合并严重系统性疾病;局部麻醉药过敏;精神异常无法配合。本研究经医院伦理委员会批

准，患者及家属签署知情同意书。

## 1.2 方法

检查前常规禁饮禁食 6 h，两组均开放静脉通路，静脉注射戊乙奎醚 0.5 mg，2% 利多卡因雾化吸入 15 min<sup>[2]</sup>；入室后，静脉注射咪达唑仑 0.05 mg/kg。U 组行超声引导双侧甲状舌骨膜与甲状舌骨肌间隙阻滞，使用 6~13 MHz 高频线阵探头（Sonosite，美国），将超声探头平行脊柱，置于一侧颈部舌骨和甲状软骨之间，清晰定位头侧舌骨、尾侧甲状软骨、甲状舌骨膜、甲状舌骨肌及其上肌群（附图 A），采用平面外方法从内侧进针，待针尖到达甲状舌骨膜与甲状舌骨肌间隙时，注入 1% 利多卡因 3 mL（附图 B），用同样方法阻滞对侧；C 组则不阻滞。所有操作由同一位麻醉医师完成，评估由另一位不知晓分组的呼吸科医师完成。



A：注入局部麻醉药前；B：注入局部麻醉药后

附图 超声下甲状舌骨膜与甲状舌骨肌间隙阻滞示意图  
Attached fig. Schematic diagram of ultrasound-guided thyrohyoid muscle and thyroid hyoid membrane space block

## 1.3 观察指标

记录入室时 ( $T_0$ )、纤维支气管镜进口腔前 ( $T_1$ )、纤维支气管镜进声门即刻 ( $T_2$ ) 和纤维支气管镜进入气管后 5 min ( $T_3$ ) 时的平均动脉压 (mean

arterial pressure, MAP)、心率 (heart rate, HR)、经皮动脉血氧饱和度 (percutaneous arterial oxygen saturation,  $SpO_2$ ) 和 Ramsay 镇静评分。Ramsay 镇静评分标准：焦虑、躁动和烦躁为 1 分；安静、合作和有定向力为 2 分；嗜睡，对指令反应敏捷为 3 分；入睡，但对刺激反应敏感为 4 分；入睡，对刺激反应缓慢为 5 分；入睡，不能唤醒为 6 分；镇静满意为 2~4 分，镇静过度为 5~6 分。记录纤维支气管镜进入声门即刻的舒适度评分（1 分：无反应；2 分：轻微痛苦表情；3 分：严重痛苦表情；4 分：口头抗议；5 分：头或手脚有反抗动作），若舒适度评分  $\geq 3$  分，通过纤维支气管镜，用 2% 利多卡因气道内局部喷洒进行补救，并记录补救例数。记录检查时恶心、呕吐和呛咳等不良反应及检查后咽痛和声音嘶哑等发生情况。

## 1.4 统计学方法

选用 SPSS 22.0 软件分析数据，符合正态分布的计量资料以均数  $\pm$  标准差 ( $\bar{x} \pm s$ ) 表示，组间比较行两独立样本  $t$  检验；非正态分布的计量资料以中位数（四分位数）[ $M (P_{25}, P_{75})$ ] 表示，使用非参数秩和检验，计数资料以例 (%) 表示，组间比较行  $\chi^2$  检验。 $P < 0.05$  为差异有统计学意义。

## 2 结果

### 2.1 两组患者各时点 MAP、HR、 $SpO_2$ 和 Ramsay 镇静评分比较

与 C 比较，U 组  $T_2$  时点 MAP 明显降低，HR 明显减慢， $T_3$  时点 HR 减慢， $T_1$  和  $T_2$  时点 Ramsay 镇静评分降低 ( $P < 0.05$ )。其余各时点两组患者 MAP、HR 和 Ramsay 镇静评分比较，差异均无统计学意义 ( $P > 0.05$ )；两组患者  $SpO_2$  各时点比较，差异无统计学意义 ( $P > 0.05$ )。见表 2。

### 2.2 两组患者舒适度评分和补救例数比较

与 C 组比较，U 组患者舒适度评分下降，局部麻醉补救例数更少，差异有统计学意义 ( $P < 0.05$ )。见表 3。

### 2.3 两组患者并发症发生率比较

与 C 组比较，U 组恶心呕吐和呛咳发生率明显降低，声音嘶哑发生率明显增加，差异均有统计学意义 ( $P < 0.05$ )。见表 4。两组患者均未发生严重并发症。

表 2 两组患者各时点 MAP、HR、SpO<sub>2</sub>和 Ramsay 镇静评分比较 ( $\bar{x} \pm s$ )

Table 2 Comparison of MAP, HR, SpO<sub>2</sub> and Ramsay sedation scores between the two groups at each time point ( $\bar{x} \pm s$ )

组别	T <sub>0</sub>	T <sub>1</sub>	T <sub>2</sub>	T <sub>3</sub>
MAP/mmHg				
U 组 (n = 30)	71.2±4.9	63.2±3.6	71.5±4.6	76.6±7.4
C 组 (n = 30)	73.3±6.5	61.8±4.6	82.2±6.9	74.0±5.4
t 值	1.41	1.13	7.07	0.13
P 值	0.162	0.191	0.000	0.555
HR/(次/min)				
U 组 (n = 30)	88.4±5.1	72.5±7.8	69.2±4.3	67.8±6.2
C 组 (n = 30)	87.3±7.3	71.1±4.7	85.3±7.7	71.5±7.2
t 值	0.68	0.84	10.00	2.13
P 值	0.501	0.403	0.000	0.037
SpO <sub>2</sub> %				
U 组 (n = 30)	99.1±0.9	99.0±0.8	99.1±0.9	99.2±0.8
C 组 (n = 30)	99.4±0.7	99.1±1.0	98.9±0.7	99.0±0.9
t 值	0.85	0.25	-0.55	-0.51
P 值	0.412	0.811	0.594	0.612
Ramsay 镇静评分/分				
U 组 (n = 30)	1.2±0.5	2.3±0.5	1.8±0.6	2.2±0.8
C 组 (n = 30)	1.3±0.6	2.8±0.9	1.3±0.6	2.1±0.5
t 值	0.70	2.66	3.23	0.58
P 值	0.485	0.010	0.022	0.563

表 3 两组患者舒适度评分和补救例数比较

Table 3 Comparison of comfort score and the number of remedial cases between the two groups

组别	舒适度评分	补救例数
U 组 (n = 30)	1(1,2)	1
C 组 (n = 30)	3(2,4)	15
Z/χ <sup>2</sup> 值	-2.91 <sup>†</sup>	16.71
P 值	0.004	0.000

注:†为 Z 值

表 4 两组患者并发症发生率比较 例(%)

Table 4 Comparison of the incidence of complications between the two groups n (%)

组别	恶心呕吐	呛咳	咽痛	声音嘶哑
U 组 (n = 30)	1(3.3)	1(3.3)	0(0.0)	30(100.0)
C 组 (n = 30)	8(26.7)	11(36.7)	2(6.7)	16(53.3)
χ <sup>2</sup> 值	6.41	10.41	2.07	18.26
P 值	0.011	0.001	0.156	0.000



### 3 讨论

纤维支气管镜检查是处理困难气道和诊治气道疾病的重要手段,已广泛应用于临床。口咽部及气道黏膜表面感觉神经末梢丰富,操作时极易诱发剧烈呛咳、喉痉挛、支气管痉挛及迷走神经反射等,甚至引发严重的心脑血管意外事件。舒适化医疗的发展,要求麻醉科医生更多介入此类侵入性检查操作过程中,但检查时,麻醉科医生与呼吸科医生同时占用口咽及呼吸道,呼吸道管理压力大,且随着社会老龄化加剧,急需气管镜检查的患者多数为高龄患者,合并严重的系统性疾病,全身麻醉风险巨大,适当镇静并复合完善的气道内表面麻醉是此类患者最佳的麻醉方案。

完善的气道内表面麻醉是保证患者能在清醒镇静状态下顺利完成气管镜检查的前提条件。指南<sup>[3]</sup>推荐:行咽喉部表面麻醉时,推荐使用利多卡因喷雾雾化吸入。然而,声门及会厌区域黏膜感觉神经末梢丰富,雾化吸入效果差,气管镜通过声门前需通过操作孔再次喷洒利多卡因,增加了利多卡因使用总量,且口咽部分泌物会影响局部喷洒效果,表面麻醉效果不佳,增加了检查的操作难度,同时还影响患者舒适度及安全性。声门及会厌区域黏膜的感觉主要由喉上神经内支支配。有临床研究<sup>[4-6]</sup>表明,喉上神经阻滞可提高气道内局部麻醉效果,有效减轻清醒气管插管应激反应。也有研究<sup>[7]</sup>证实,将局部麻醉药注入甲状舌骨膜及其表面肌肉间隙(即甲状舌骨膜与甲状舌骨肌间隙),可有效阻滞喉上神经,阻断声门及会厌区域神经传导。采用超声引导甲状舌骨膜与甲状舌骨肌间隙阻滞,可有效避免误入血管、阻滞不全或神经损伤等盲法操作相关的并发症<sup>[7]</sup>。由于颈部类圆柱状解剖结构的特性,与超声探头冠状位放置定位于喉上神经相比,探头矢状位放置行甲状舌骨膜与甲状舌骨肌间隙阻滞,颈部的穿刺空间加大,操作者进针角度更易调整,可有效缩短操作时间,且阻滞效果更佳。因此,本研究采用超声引导行甲状舌骨膜与甲状舌骨肌间隙阻滞。

本研究显示,与C比较,U组在T<sub>2</sub>时点,MAP明显降低,HR明显减慢,局部麻醉药喷洒补救例数更少,检查过程中恶心、呕吐和呛咳发生率明显低于C组,且舒适度评分明显下降。表明:U组气道内表面

麻醉效果更佳,超声引导甲状舌骨膜与甲状舌骨肌间隙阻滞能够精准、有效地阻滞喉上神经,阻断声门及会厌区感觉传导,减轻操作应激反应,避免血流动力学剧烈波动,从而减少利多卡因使用量,降低因局部麻醉药过量引起的相关并发症(惊厥和心律失常等)发生率,有利于提升患者检查舒适度,保证患者安全。

本研究结果显示,U组术后声音嘶哑发生率明显增加。考虑原因为:喉上神经在舌骨大角附近分为内、外两个分支,内侧支主要为感觉神经,支配会厌、声门和口咽等处的黏膜,外侧支支配环甲肌和咽下缩肌,当外侧支被阻滞时,患者可表现出音调低沉和声音嘶哑。提示:声音嘶哑或声调降低可以作为喉上神经成功阻滞的参考标志<sup>[8]</sup>。但不可否认的是,声音嘶哑的存在会增加患者术后恐惧心理。如何最大限度地阻滞喉上神经内侧支,避免阻滞外侧支(如:降低利多卡因的浓度、减少剂量或者选择不同入路及注药位点),需进一步研究来探索。

综上所述,采用超声引导甲状舌骨膜与甲状舌骨肌间隙阻滞,可提高纤维支气管镜检查表面麻醉效果,减轻检查操作时的应激反应,稳定患者血流动力学,提升患者舒适度,降低清醒纤维支气管镜检查时呛咳和术后恶心呕吐的发生率,但会增加术后声音嘶哑的发生率。

### 参 考 文 献:

- [1] BARBERET G, HENRY Y, TATU L, et al. Ultrasound description of a superior laryngeal nerve space as an anatomical basis for echoguided regional anaesthesia[J]. Br J Anaesth, 2012, 109(1): 126-128.
- [2] 滕永杰,李军,上官王宁,等.利多卡因雾化吸入用于纤维支气管镜引导清醒气管插管患者的效果观察[J].临床麻醉学杂志, 2011, 27(4): 346-348.
- [2] TENG Y J, LI J, SHANGGUAN W N, et al. Effects of ultrasonic nebulization with 2% lidocaine for topical anesthesia during awake fiberoptic nasotracheal intubation[J]. Journal of Clinical Anesthesiology, 2011, 27(4): 346-348. Chinese
- [3] 中华医学会呼吸病学分会介入呼吸病学学组.成人诊断性可弯曲支气管镜检查术应用指南(2019年版)[J].中华结核和呼吸杂志, 2019, 42(8): 573-590.
- [3] Interventional Pulmonology Group of The Chinese Thoracic Society, Chinese Medical Association. Guidelines for diagnostic flexible bronchoscopy in adults (2019) [J]. Chinese Journal of Tuberculosis and Respiratory Disease, 2019, 42(8): 573-590.

- Chinese
- [4] 赵倩, 王晓亮, 方兆晶, 等. 超声引导下喉上神经阻滞在清醒经口气管插管中的应用[J]. 临床麻醉学杂志, 2017, 33(10): 949-952.
- [4] ZHAO Q, WANG X L, FANG Z J, et al. Efficacy of ultrasound-guided superior laryngeal nerve block for awake orotracheal fiberoptic intubation[J]. Journal of Clinical Anesthesiology, 2017, 33(10): 949-952. Chinese
- [5] 沈妍, 张勇, 赵倩, 等. 超声引导下喉上神经阻滞用于支撑喉镜下声带息肉摘除术中的效果[J]. 临床麻醉学杂志, 2018, 34(5): 452-455.
- [5] SHEN Y, ZHANG Y, ZHAO Q, et al. Efficacy of ultrasonography-guided bilateral superior laryngeal nerve block for polypectomy of vocal cord by laryngoscope[J]. Journal of Clinical Anesthesiology, 2018, 34(5): 452-455. Chinese
- [6] 王宏伟, 何晨辉, 李兰兰, 等. 喉上神经阻滞联合环甲膜穿刺气道表面麻醉用于 Pierre Robin 综合征患儿气管插管术的效果[J]. 中华麻醉学杂志, 2018, 38(9): 1111-1113.
- [6] WANG H W, HE C H, LI L L, et al. Efficacy of airway topical anesthesia with combination of superior laryngeal nerve block and thyrocricoid membrane puncture for tracheal intubation in pediatric patients with Pierre Robin Sequence[J]. Chinese Journal of Anesthesiology, 2018, 38(9): 1111-1113. Chinese
- [7] WILES J R, KELLY J, MOSTAFA S M. Hypotension and bradycardia following superior laryngeal nerve block[J]. Br J Anaesth, 1989, 63(1): 125-127.
- [8] RAMKUMAR R, ARORA S, BHATIA N, et al. Ultrasound guided superior laryngeal nerve block as an adjuvant to general anesthesia during endoscopic laryngeal surgery: a prospective, randomized, double-blind trial[J]. Am J Otolaryngol, 2019, 40(1): 30-35.
- (吴静 编辑)
- 本文引用格式:  
吕云落, 沈妍, 张媛, 等. 超声引导甲状舌骨膜与甲状舌骨肌间隙阻滞用于支气管镜检查的效果观察[J]. 中国内镜杂志, 2022, 28(9): 60-65.  
LÜ Y L, SHEN Y, ZHANG Y, et al. Efficacy of ultrasound-guided the thyrohyoid muscle and the thyrohyoid membrane bilaterally space block for awake fiberoptic bronchoscopy[J]. China Journal of Endoscopy, 2022, 28(9): 60-65. Chinese