

DOI: 10.12235/E20210477

文章编号: 1007-1989 (2022) 08-0059-06

论著

蓝激光成像技术微放大分型对慢性胃炎 萎缩性病灶的诊断价值

陈超¹, 汪涛¹, 刘文祥², 张宁宁¹, 黄福秀¹, 梁志民¹, 徐衍¹, 赵慧¹, 殷健¹

(1. 解放军总医院第一医学中心 消化内科医学部, 北京 100048;
2. 解放军总医院第八医学中心 消化内科, 北京 100091)

摘要: **目的** 评估蓝激光成像技术 (BLI) 微放大分型对慢性胃炎萎缩性病灶的诊断价值。 **方法** 2017年12月—2019年6月随机对解放军总医院第四医学中心420例慢性胃炎患者使用BLI微放大检查 (放大40~60倍), 计算其诊断慢性胃炎萎缩性病灶的敏感度、特异度、阳性预测值和阴性预测值, 评估其诊断价值。 **结果** 共发现慢性萎缩性胃炎231例, 非萎缩性胃炎189例。共活检822处病灶。其中, 萎缩性病灶376处, 非萎缩性病灶446处; 根据团队以往经验, 将慢性胃炎BLI微放大分为四型: 菊花绒毛型 (共106处)、结节绒毛型 (共203处)、鱼鳞型 (共20处) 和规则型 (共493处)。106处菊花绒毛型病灶中, 萎缩性病灶88处, 非萎缩性病灶18处, 诊断萎缩性病灶的阳性预测值为83.0% (88/106); 203处结节绒毛型病灶中, 萎缩性病灶170处, 非萎缩性病灶33处, 诊断萎缩性病灶的阳性预测值为83.7% (170/203); 20处鱼鳞型病灶中, 萎缩性病灶18处, 非萎缩性病灶2处, 诊断萎缩性病灶的阳性预测值为90.0% (18/20); 493处规则型病灶中, 萎缩性病灶100处, 非萎缩性病灶393处, 诊断非萎缩性病灶的阳性预测值为79.7% (393/493)。菊花绒毛型、结节绒毛型和鱼鳞型三型联合诊断萎缩性病灶的敏感度为73.4%, 特异度为88.1%, 阳性预测值为83.9%, 阴性预测值为79.7%, 准确度为81.4%, 诊断中重度萎缩性病灶的敏感度可提升至85.7%。 **结论** BLI微放大分型有助于提高慢性胃炎萎缩性病灶的内镜识别度及诊断率, 尤其是中重度萎缩性病灶。

关键词: 慢性萎缩性胃炎; 肠上皮化生; 内镜检查; 蓝激光成像技术; 微放大; 诊断

中图分类号: R573.32

Diagnostic value of microamplification typing with blue laser imaging in atrophic lesions of chronic gastritis

Chao Chen¹, Tao Wang¹, Wen-xiang Liu², Ning-ning Zhang¹, Fu-xiu Huang¹,
Zhi-min Liang¹, Yan Xu¹, Hui Zhao¹, Jian Yin¹

(1. Department of Gastroenterology, the First Medical Center of PLA General Hospital, Beijing 100048, China; 2. Department of Gastroenterology, the Eighth Medical Center of PLA General Hospital, Beijing 100091, China)

Abstract: Objective To evaluate the diagnostic value of Blue Laser Imaging (BLI) in atrophic lesions of chronic gastritis. **Methods** 420 patients were randomly examined by BLI with microamplification typing (about 40~60 times) from December 2017 to June 2019. The sensitivity, specificity, false positive and false negative were calculated to evaluate the diagnostic value of BLI in chronic atrophic gastritis. **Results** 231 patients with chronic

收稿日期: 2021-08-10

[通信作者] 殷健, E-mail: jianyin304@sina.com

[作者简介] 陈超, 现派驻解放军总医院第四医学中心

atrophic gastritis and 189 patients with non atrophic gastritis were found. 376 biopsied lesions were identified to be the atrophic lesions while 446 lesions were identified to be the non atrophic lesions in the total 822 biopsied lesions. There were four types of chronic gastritis examined by BLI with microamplification including chrysanthemum villous type (106), nodular villous type (203), fish scale type (20) and regular type (493) according to the previous experience of the team. Among the 106 chrysanthemum villous lesions, 88 lesions were the atrophic lesions and 18 lesions were the non atrophic lesions. The positive predictive value of atrophic lesions was 83.0% (88/106). Among the 203 villous nodular lesions, 170 lesions were the atrophic lesions and 33 lesions were the non atrophic lesions. The positive predictive value of atrophic lesions was 83.7% (170/203). Among the 20 fish scale lesions, 18 lesions were the atrophic lesions and 2 lesions were the non atrophic lesions. The positive predictive value of atrophic lesions was 90.0% (18/20). Among the 493 regular lesions, there were 100 atrophic lesions and 393 non atrophic lesions. The positive predictive value of non atrophic lesions was 79.7% (393/493). The sensitivity, specificity, positive predictive value, negative predictive value and accuracy of the combination of chrysanthemum villous type, nodular villous type and fish scale type in the diagnosis of atrophic lesions was 73.4%, 88.1%, 83.9%, 79.7% and 81.4%, respectively. The sensitivity of moderate and severe atrophic lesions can be increased to 85.7%. **Conclusion** The classification of chronic gastritis in BLI with microamplification is helpful to improve the endoscopic identification and diagnosis of atrophic lesions in chronic gastritis, especially for the moderate and severe atrophic lesions.

Keywords: chronic atrophic gastritis; intestinal metaplasia; endoscopy; blue laser imaging; microamplification; diagnosis

慢性萎缩性胃炎包括单纯性萎缩和肠化生性萎缩，是胃癌最主要的癌前状态，在此基础上伴发的不完全肠上皮化生或异型增生，被认为是重要的癌前病变^[1-2]。若能早期发现和早期管理慢性萎缩性胃炎，将有助于降低胃癌的发生率，对患者具有非常重要的意义。目前，普通白光内镜是萎缩性胃炎最主要的筛查手段，而病理活检是确诊的金指标。但普通白光内镜诊断慢性萎缩性胃炎的敏感度及与病理的符合度均较低。有研究^[3]显示，普通白光内镜诊断萎缩性胃炎的漏诊率高达67.9%，内镜与病理诊断的符合度仅为34.3%。因此，需要一种更加准确的方法提高慢性萎缩性胃炎的识别度及诊断的准确度。蓝激光成像技术(blue laser imaging, BLI)是近年来发展的一项新的内镜检查技术，以激光为光源，兼备联动成像及放大功能，并与独特的图像处理技术相融合，使图像特性更加明亮、清晰和有层次感，光学放大达135倍，可以清晰显示病灶黏膜微结构和微血管形态，发现白色光源难以发现的病灶，有利于预判病灶性质并施以靶向活检，获得精准的病理组织^[4-5]。有研究^[6-7]提示，BLI放大精查不仅对胃黏膜上皮内瘤变及早癌的早期诊断有重要价值，也有助于识别慢性萎缩性胃炎。但BLI对黏膜表面微腺管及微血管的放大精查，需放大

80~100倍左右，且检查时间较长。我国人口众多，放大精查主要针对消化道早癌，难以在慢性萎缩性胃炎的检查中做到普及筛查；同时，高倍数的放大精查会提高内镜医生的操作难度，还会增加头晕目眩等不适感，也会增加非麻醉患者的不适感，一部分不适合麻醉的患者将受到限制。本团队在长期临床应用中发现，BLI微放大分型（主要分为：菊花绒毛型、结节绒毛型、鱼鳞型和规则型）有助于识别及诊断慢性胃炎萎缩性病灶，既能节省检查时间便于筛查普及，又能减少患者及内镜医生的不适感。本研究旨在明确BLI微放大分型对慢性胃炎萎缩性病灶的诊断价值。现报道如下：

1 资料与方法

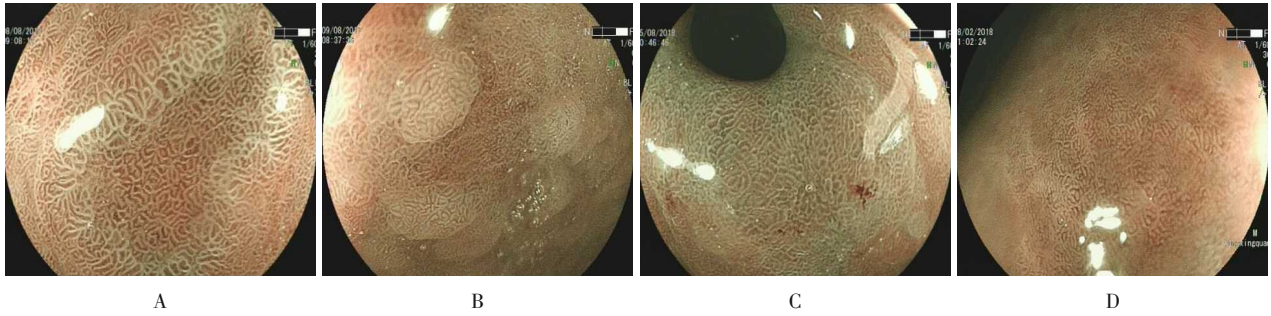
1.1 一般资料

选取2017年12月—2019年6月解放军总医院第四医学中心行BLI微放大并行活检的慢性胃炎患者420例作为研究对象。其中，男203例，女217例，平均年龄54.1岁。排除标准：有胃息肉、肿瘤性、上皮内瘤变和溃疡性病变者；未取活检者；未行BLI微放大并留图者。本研究经解放军总医院第四医学中心伦理委员会审批通过。

1.2 研究方法

对所有纳入检查的慢性胃炎患者使用BLI微放大检查, 放大倍数为40~60倍, 留存活检病灶BLI微放大图片。根据团队既往经验, 将BLI微放大分型分为

菊花绒毛型、结节绒毛型、鱼鳞型和规则型(图1)。以病理活检为金指标, 计算BLI微放大分型诊断灶的敏感度、特异度、阳性预测值、阴性预测值和准确度, 评估其诊断价值。



A: 菊花绒毛型; B: 结节绒毛型; C: 鱼鳞型; D: 规则型

图1 慢性胃炎BLI微放大胃黏膜分型

Fig.1 Microamplification gastric mucosa typing with BLI of chronic gastritis

1.3 病理诊断

取活检组织后, 立即置入10%福尔马林溶液中固定, 再将组织切片行HE染色, 由解放军总医院第四医学中心病理科经验丰富的2名医生进行病理诊断。根据中国慢性胃炎共识意见^[8], 将慢性萎缩性胃炎定义为肠上皮化生性萎缩以及单纯性萎缩。

1.4 统计学方法

选用SPSS 20.0统计软件处理数据, 采用Kappa一致性检验评价萎缩病灶BLI微放大分型与病理诊断的一致性, $P < 0.05$ 为差异有统计学意义。

表1 BLI微放大分型与萎缩性胃炎的关联 例

Table 1 Correlation between microamplification typing with BLI and atrophic gastritis n

类型	萎缩	非萎缩	总计
菊花绒毛型	88	18	106
结节绒毛型	170	33	203
鱼鳞型	18	2	20
规则型	100	393	493

2 结果

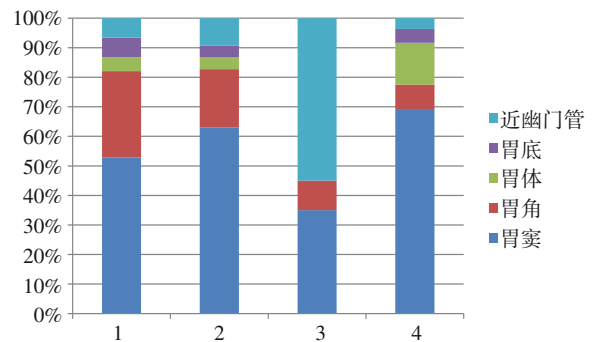
2.1 病理诊断

共发现慢性萎缩性胃炎231例, 非萎缩性胃炎189例。共活检822处病灶。其中, 萎缩性病灶376处, 非萎缩性病灶446处。106处菊花绒毛型病灶中, 结合病理证实: 萎缩性病灶88处, 非萎缩性病灶18处; 203处结节绒毛型病灶中, 结合病理证实: 萎缩性病灶170处, 非萎缩性病灶33处; 20处鱼鳞型病灶中, 结合病理证实: 萎缩性病灶18处, 非萎缩性病灶2处; 493处规则型病灶中, 结合病理证实: 萎缩性病灶100处, 非萎缩性病灶393处。见表1。

窦(52.8%)和胃角(29.2%), 结节绒毛型最常见于胃窦(63.1%)和胃角(19.7%), 鱼鳞型最常见于近幽门管处(55.0%)和胃窦(35.0%), 规则型常见于胃窦(69.0%)和胃体(14.2%)。见图2。

2.2 BLI微放大分型

菊花绒毛型、结节绒毛型、鱼鳞型和规则型分别发现106、203、20和493处。菊花绒毛型最常见于胃



1: 菊花绒毛型; 2: 结节绒毛型; 3: 鱼鳞型; 4: 规则型

图2 BLI微放大分型胃内分布特点

Fig.2 The characteristics of intragastric distribution of microamplification typing with BLI

2.3 萎缩性病灶BLI微放大分型及其诊断价值

慢性萎缩性胃炎BLI微放大分型主要表现为菊花绒毛型、结节绒毛型和鱼鳞型，而慢性非萎缩性胃炎BLI微放大分型主要表现为规则型。106处菊花绒毛型BLI分型诊断萎缩性胃炎的阳性预测值为83.0% (88/106)；203处结节绒毛型BLI分型诊断萎缩性胃炎的阳性预测值为83.7% (170/203)；20处鱼鳞型BLI分型诊断萎缩性胃炎阳性预测值为90.0% (18/20)；493处规则型BLI分型诊断非萎缩性胃炎阳性预测值为79.7% (393/493)。将菊花绒毛型、结节绒毛型和

鱼鳞型三型BLI分型作为诊断萎缩性病灶的典型图型，采用Kappa一致性检验评价萎缩性病灶BLI微放大典型分型与病理诊断的一致性。结果显示：菊花绒毛型、结节绒毛型和鱼鳞型等三型联合诊断萎缩性胃炎敏感度为73.4%，特异度为88.1%，阳性预测值为83.9%，阴性预测值为79.7%，准确度为81.4%，Kappa值为0.621，P值为0.027。菊花绒毛型、结节绒毛型、鱼鳞型等三型联合诊断中，中重度肠化及萎缩性胃炎的诊断价值更高，敏感度为85.7%，特异度为88.1%，阳性预测值为73.9%，阴性预测值为94.0%，准确度为87.4%。见表2。

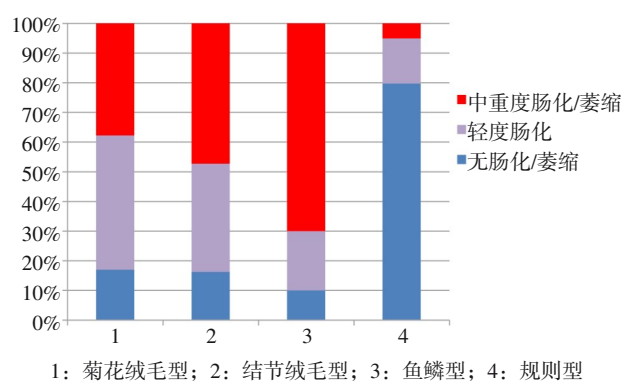
表 2 BLI微放大三型联合诊断萎缩性胃炎及中重度萎缩性胃炎的价值 %

Table 2 Diagnostic value of the combined microamplification typing with BLI in the atrophic gastritis and moderate and severe atrophic gastritis %

类型	敏感度	特异度	阳性预测值	阴性预测值	准确度
菊花绒毛型	23.4	96.0	83.0	59.8	62.8
结节绒毛型	45.2	92.6	83.7	66.7	70.9
鱼鳞型	4.8	99.5	90.0	55.4	56.2
三型联合(萎缩)	73.4	88.1	83.9	79.7	81.4
三型联合(中重度萎缩)	85.7	88.1	73.9	94.0	87.4

2.4 BLI微放大分型肠上皮化生程度

结合胃黏膜肠化生程度，结果显示：活检的822处病灶中，轻度肠上皮化生病变占24.4%，中重度肠上皮化生病变占21.3%。菊花绒毛型病变中，轻度肠上皮化生病变占45.3%，中重度肠上皮化生病变占37.7%；结节绒毛型病变中，轻度肠上皮化生病变占36.5%，中重度肠上皮化生病变占47.3%；鱼鳞型病变中，轻度肠上皮化生病变占20.0%，中重度肠上皮化生病变占70.0%；规则型病变中，轻度肠上皮化生病变占15.2%，中重度肠上皮化生病变占5.1%。菊花绒毛型及结节绒毛型病变以轻度肠上皮化生和中重度肠上皮化生为主；鱼鳞型病变以中重度肠上皮化生为主；规则型病变含有少部分肠上皮化生病变，但以轻度肠上皮化生为主，中重度肠上皮化生病变比重极少。见图3。



1: 菊花绒毛型; 2: 结节绒毛型; 3: 鱼鳞型; 4: 规则型

图3 BLI微放大分型肠上皮化生程度

Fig.3 The degree of intestinal metaplasia of microamplification typing with BLI

3 讨论

胃癌是我国高发肿瘤之一，占有恶性肿瘤发病率和死亡率的前3名，严重危害人民的生命健康，给

家庭、社会和国家造成沉重的负担。胃黏膜癌变是一个多步骤、渐进的过程,经历了由慢性非萎缩性胃炎-慢性萎缩性胃炎/肠上皮化生-上皮内瘤变-胃癌的过程,在发展到胃癌之前,患者常经历多年持续的癌前病变^[9]。慢性萎缩性胃炎是胃癌最主要的癌前病变,与胃癌发生密切相关,年癌变发生率约为0.5%~1.0%^[10-13]。慢性萎缩性胃炎患者的临床症状与慢性非萎缩性胃炎的临床症状相似,常难以通过临床症状区分。目前,普通白光内镜是筛查萎缩性胃炎最主要的检查手段,病理组织学是诊断萎缩性胃炎金标准。普通白光内镜下黏膜有以下表现:红白相间,以白为主,黏膜变薄,皱襞变平甚至消失,黏膜血管显露,黏膜粗糙不平,黏膜呈颗粒或结节样改变等,对判断慢性萎缩性胃炎及肠上皮化生有一定的价值,但与病理结果的符合度较低(约34.3%),萎缩性胃炎白光内镜下特有表现与无萎缩性胃炎的表现差异不大,想利用以上特征提高白光内镜与病理的符合度较困难^[1, 14-15]。

本研究前期的临床应用发现,慢性萎缩性胃炎在BLI微放大下,具有一些特征性表现。结合活检病理结果,本团队归纳慢性胃炎在BLI微放大下主要有四种分型:菊花绒毛型、结节绒毛型、鱼鳞型和规则型。其中,萎缩性病灶主要表现为菊花绒毛型、结节绒毛型和鱼鳞型,而非萎缩性病灶主要表现为规则型。菊花绒毛型、结节绒毛型和鱼鳞型三型联合诊断萎缩性胃炎的敏感度为73.4%,特异度为88.1%,准确度为81.4%,对中重度萎缩性胃炎的敏感度可升至85.7%,提示:三型联合诊断萎缩性病灶,尤其是诊断中重度萎缩性病灶,具有较好的临床应用价值。但相对而言,它的敏感度偏低,而特异度较高。说明:萎缩性病灶仍有一些未知的特征尚未被发掘,即使在BLI微放大下,仍会有一些病灶被漏诊。这可能需要通过发掘更多特征性表现来判断病灶,还可通过加大放大倍数对微腺管或微血管的精查来提升准确率。进一步统计分析发现,三型联合诊断对中重度肠化及萎缩性胃炎的敏感度明显升高(85.7%),而规则型病灶中的中重度肠上皮化生病变比重极少(5.1%)。说明:中重度肠化及萎缩绝大多数都伴有表面微结构改

变,且这种改变在BLI微放大下能被察觉,但对于轻度肠上皮化生的病灶,表面结构改变可能比较轻微,即使是在BLI微放大的情况下,镜下诊断仍然面临着较大挑战,这可能也是部分萎缩性病灶在普通白光内镜下出现漏诊的重要原因之一,这部分患者需要结合病理检查来确诊。

综上所述,慢性萎缩性胃炎是胃癌最主要的癌前病变,与胃癌的发生密切相关。但普通白光内镜容易造成漏诊及误诊,BLI内镜微放大分型有助于提高慢性萎缩性胃炎的内镜识别度及诊断率,尤其是中重度肠化及萎缩患者。对于轻度肠上皮化生患者,需要继续探索更多特征性的表现,采取靶向性、多点性活检,并结合病理检查,以降低轻度肠上皮化生的漏诊率。

参 考 文 献 :

- [1] 王孔麟. 幽门螺杆菌感染与胃癌前病变—附2 220例分析[J]. 中华消化内镜杂志, 1994, 11(4): 238.
- [1] WANG K L. Helicobacter pylori infection and precancerous lesions of gastric cancer—analysis of 2 220 cases[J]. Chinese Journal of Digestive Endoscopy, 1994, 11(4): 238. Chinese
- [2] 柳云婷, 刘敏, 李强, 等. 胃黏膜肠上皮化生研究现状[J]. 胃肠病学和肝病学杂志, 2019, 28(10): 1169-1173.
- [2] LIU Y T, LIU M, LI Q, et al. Current status of research on gastric mucosal intestinal metaplasia[J]. Chinese Journal of Gastroenterology and Hepatology, 2019, 28(10): 1169-1173. Chinese
- [3] 吴改玲, 蓝宇, 王杞. 胃镜与病理诊断慢性萎缩性胃炎相关性的调查[J]. 中华消化内镜杂志, 2004, 21(2): 120-121.
- [3] WU G L, LAN Y, WANG Q. Investigation of the correlation between gastroscopy and pathological diagnosis of chronic atrophic gastritis[J]. Chinese Journal of Digestive Endoscopy, 2004, 21(2): 120-121. Chinese
- [4] 王曼彤, 陶丽莹, 王宏光. 蓝激光内镜在消化道早癌精准诊断中的进展[J]. 中国内镜杂志, 2018, 24(6): 88-92.
- [4] WANG M T, TAO L Y, WANG H G. Advances in the accurate diagnosis of early carcinoma of digestive tract in blue laser endoscopy[J]. China Journal of Endoscopy, 2018, 24(6): 88-92. Chinese
- [5] 孙锦晨, 崔俊, 黄留业. 蓝激光成像技术与智能分光比色技术对早期胃癌诊断价值的研究[J]. 中国内镜杂志, 2018, 24(10): 49-52.
- [5] SUN J C, CUI J, HUANG L Y. Diagnostic value of blue laser imaging and flexible spectral imaging color enhancement for early gastric cancer[J]. China Journal of Endoscopy, 2018, 24(10): 49-52. Chinese
- [6] 王金鹏, 翟惠虹, 焦月, 等. 内镜联合蓝激光成像对萎缩及肠上

- 皮化生的诊断价值[J]. 首都医科大学学报, 2018, 39(5): 663-668.
- [6] WANG J P, ZHAI H H, JIAO Y, et al. Value of magnifying endoscopy with blue laser imaging in diagnosis of atrophy and intestinal metaplasia[J]. Journal of Capital Medical University, 2018, 39(5): 663-668. Chinese
- [7] 余超, 贺亚敏, 肖君. 蓝激光成像技术在上消化道早癌中的诊断价值[J]. 胃肠病学和肝病学杂志, 2017, 26(9): 1061-1065.
- [7] YU C, HE Y M, XIAO J. Diagnostic value of blue laser imaging technology in early carcinoma of upper gastrointestinal tract[J]. Chinese Journal of Gastroenterology and Hepatology, 2017, 26(9): 1061-1065. Chinese
- [8] 中华医学会消化病学分会. 中国慢性胃炎共识意见(2017年, 上海)[J]. 胃肠病学, 2017, 22(11): 670-687.
- [8] Chinese Society of Gastroenterology. Consensus on chronic gastritis in China (2017, Shanghai) [J]. Chinese Journal of Gastroenterology, 2017, 22(11): 670-687. Chinese
- [9] CORREA P. A human model of gastric carcinogenesis[J]. Cancer Res, 1988, 48(13): 3554-3560.
- [10] 谭婷, 杨康. 慢性萎缩性胃炎胃镜与病理诊断的符合率研究[J]. 湖北中医杂志, 2015, 11(11): 61-62.
- [10] TAN T, YANG K. Study on the coincidence rate between gastroscopy and pathological diagnosis of chronic atrophic gastritis[J]. Hubei Journal of Traditional Chinese Medicine, 2015, 11(11): 61-62. Chinese
- [11] KAPADIA C R. Gastric atrophy, metaplasia, and dysplasia: a clinical perspective[J]. J Clin Gastroenterol, 2003, 36(5 Suppl): s29-36.
- [12] 庄坤, 宋瑛, 余剑华, 等. 窄带成像技术结合放大内镜对胃黏膜肠上皮化生的诊断应用价值[J]. 中华腔镜外科杂志: 电子版, 2011, 4(5): 389-391.
- [12] ZHUANG K, SONG Y, YU J H, et al. Diagnostic value of narrow-band imaging combined with magnifying endoscopy in intestinal metaplasia of gastric mucosa[J]. Chinese Journal of Laparoscopic Surgery: Electronic Edition, 2011, 4(5): 389-391. Chinese
- [13] KUIPERS E J, KLINKENBERG-KNOL E C, VANDENBROEKE-GRAULS C M, et al. Role of Helicobacter pylori in the pathogenesis of atrophic gastritis[J]. Scand J Gastroenterol Suppl, 1997, 223: 28-34.
- [14] 余鸣娇, 孙孝云. 100例慢性胃炎临床特点与纤维胃镜检查结果分析[J]. 湖北医科大学学报, 1997, 18(4): 323-324.
- [14] YU M J, SUN X Y. Clinical characteristic and results of fiberoptic gastroscopy examination of 100 cases of chronic gastritis[J]. Journal of Hubei Medical University, 1997, 18(4): 323-324. Chinese
- [15] 张志坚, 刘玉杰, 顾红祥. 胃镜诊断和病理诊断萎缩性胃炎的相关性分析研究[J]. 中国内镜杂志, 2005, 11(5): 487-489.
- [15] ZHANG Z J, LIU Y J, GU H X. Correlative analysis and investigation of atrophic gastritis is diagnosed with gastroscopy and pathology[J]. China Journal of Endoscopy, 2005, 11(5): 487-489. Chinese

(彭薇 编辑)

本文引用格式:

陈超, 汪涛, 刘文祥, 等. 蓝激光成像技术微放大分型对慢性胃炎萎缩性病灶的诊断价值[J]. 中国内镜杂志, 2022, 28(8): 59-64.
CHEN C, WANG T, LIU W X, et al. Diagnostic value of microamplification typing with blue laser imaging in atrophic lesions of chronic gastritis[J]. China Journal of Endoscopy, 2022, 28(8): 59-64. Chinese