

DOI: 10.12235/E20210431

文章编号: 1007-1989 (2022) 04-0025-07

论 著

## 基于尿控的改良 1470 nm 激光前列腺剜除术在 高龄高危患者中的应用\*

邓旺龙, 孙建明, 陈晓峰, 徐清伟, 郭小勇, 王栋

(郴州市第一人民医院 泌尿外科一区, 湖南 郴州 423000)

**摘要: 目的** 探讨高龄高危前列腺增生患者行保留尿控策略的 1470 nm 激光剜除术的手术技巧。

**方法** 回顾性分析 2020 年 1 月—2021 年 3 月该院收治的 70 例高龄高危前列腺增生患者的临床资料。其中, 35 例患者采用保护尿控功能的改良 1470 nm 激光前列腺剜除术作为保留尿控组, 以同期 35 例采用常规 1470 nm 激光剜除术的患者作为对照组。比较两组患者术后拔除导尿管后各时点压力性尿失禁的发生率, 分析治疗效果及安全性。**结果** 所有患者术后 5 d 拔除导尿管。拔除尿管后 24 h, 保留尿控组与对照组压力性尿失禁发生率分别为 5.7% 和 31.4%, 差异有统计学意义 ( $P < 0.05$ ), 拔除尿管后 1 周分别为 2.9% 和 20.0% ( $P > 0.05$ ), 拔除尿管后 1 个月, 分别为 0.0% 和 8.6% ( $P > 0.05$ ); 术后 3 个月, 两组患者压力性尿失禁发生率均为 0.0%, 两组间压力性尿失禁发生率在拔除导尿管 1 周后差异无统计学意义。术后随访 3 个月, 两组患者最大尿流率 (Q<sub>max</sub>)、国际前列腺症状评分 (I-PSS) 和生活质量评分 (QOL) 均较术前明显改善, 差异有统计学意义 ( $P < 0.05$ )。**结论** 采用基于尿控的改良 1470 nm 激光前列腺剜除术, 术后压力性尿失禁发生率低, 疗效显著, 是一种适合高龄高危前列腺增生患者的安全、有效的手术方式。

**关键词:** 良性前列腺增生; 高龄; 高危; 尿失禁; 1470 nm 激光

**中图分类号:** R697.3

## Modified 1470 nm laser enucleation for advanced age and high-risk patients with benign prostatic hyperplasia based on continence-preserving technique\*

Wang-long Deng, Jian-ming Sun, Xiao-feng Chen, Qing-wei Xu, Xiao-yong Guo, Dong Wang  
(Department of Urology, the First People's Hospital of Chenzhou, Chenzhou, Hunan 423000, China)

**Abstract: Objective** To explore the effect of continence-preserving technique and strategy in transurethral 1470 nm laser enucleation for advanced age and high-risk patients with benign prostatic hyperplasia. **Methods** We retrospectively analyzed 70 high risk patients of advanced age with prostate enlargement from January 2020 to March 2021, 35 of whom were treated with modified 1470 nm laser prostate enucleation to protect urinary control function as the reserved urinary control group. At the same time, 35 patients with conventional 1470 nm laser enucleation in the same period were used as the control group. The incidence of stress urinary incontinence at each time point after catheter removal was compared between the two groups, and then the efficacy and safety were analyzed and evaluated. **Results** All the patients had their catheters removed 5 d after surgery, and the incidence of stress urinary incontinence were 5.7% and 31.4% 24 h after catheter removal in the reserved urinary control group

收稿日期: 2021-07-21

\* 基金项目: 湖南省郴州市科学技术局项目 (No: ZDYF2020136)

[通信作者] 陈晓峰, E-mail: 778030915@qq.com

and the control group, respectively, with statistically significant differences between the two groups ( $P < 0.05$ ), 2.9% and 20.0% 1 week after catheter removal ( $P > 0.05$ ), and 0.0% and 8.6% 1 month after catheter removal ( $P > 0.05$ ), and at 3 months after surgery, the incidence of urinary incontinence was 0.0% in both groups, the difference between the two groups was not statistically significant 1 week after catheter removal. The maximum urinary flow rate (Qmax), international prostate symptom score (I-PSS) and quality of life score (QOL) were significantly improved in both groups at 3 months after surgery compared with the preoperative period, and the differences were statistically significant ( $P < 0.05$ ). **Conclusion** Modified 1470 nm laser enucleation of prostate based on continence-preserving technique has a low incidence of stress urinary incontinence and a significant efficacy, making it a safe and effective procedure for elderly patients with prostatic hyperplasia.

**Keywords:** benign prostatic hyperplasia; advanced age; high-risk; urinary incontinence; 1470 nm laser

随着人口老龄化加剧，高龄高危前列腺增生患者越来越多，大部分患者因药物效果欠佳或合并相关并发症，需要手术治疗，但高龄高危患者多伴有循环、呼吸和代谢等基础疾病，传统的经尿道前列腺电切手术出血多，电切综合征发生率高，手术风险较大<sup>[1]</sup>，已逐渐被等离子/激光剝除手术所取代。目前，以钬激光、绿激光及 1470 nm 激光为代表的激光技术广泛发展，使得高龄高危患者的手术安全性得到了保障。激光剝除手术时间短，出血少，切除更彻底，患者恢复快<sup>[2]</sup>。但前列腺剝除手术后的压力性尿失禁发生率高，特别是对于高龄高危患者来说，尿道括约肌功能生理性减退，外括约肌组织更加脆弱，强度更低<sup>[3-4]</sup>，部分患者尿失禁时间长达 3 个月以上，给高龄高危患者的生活带来诸多不便。为此，笔者针对高龄高危患者术后尿控的恢复需求优化了手术细节，采用基于尿控的改良三叶法经尿道 1470 nm 激光前列腺剝

除术，取得了良好的效果。现报道如下：

## 1 资料与方法

### 1.1 一般资料

回顾性分析 2020 年 1 月—2021 年 3 月本科收治的 70 例高龄高危前列腺增生患者的临床资料，70 例患者均行 1470 nm 激光剝除术。其中，保留尿控组 ( $n = 35$ ) 采用基于尿控的改良三叶法前列腺剝除术，对照组 ( $n = 35$ ) 采用常规三叶法前列腺剝除术。所有合并高血压、糖尿病、冠心病和脑梗死等内科疾病的患者术前给予治疗控制，并经相关科室与麻醉科会诊评估能耐受手术。高龄高危患者一般指 70 岁以上，合并心、肺、脑、肝和肾功能不全，有脑血管意外后遗症和糖尿病中的一种或多种疾病者<sup>[5]</sup>。两组患者一般资料比较，差异无统计学意义 ( $P > 0.05$ )，具有可比性。见表 1。

表 1 两组患者一般资料比较

Table 1 Comparison of general data between the two groups

组别	年龄/岁	前列腺体积/mL
保留尿控组 ( $n = 35$ )	83.97±3.31	59.77±24.60
对照组 ( $n = 35$ )	83.71±3.33	58.31±19.77
$t$ 值	0.32	0.27
$P$ 值	0.747	0.786

纳入标准：80 岁以上的高龄高危前列腺增生患者；有前列腺增生手术指征者。排除标准：神经源性膀胱；术后病理为前列腺癌；严重尿道狭窄；严重心、肺、肝和肾功能障碍无法耐受手术；有明显凝血

功能障碍者。

### 1.2 手术设备

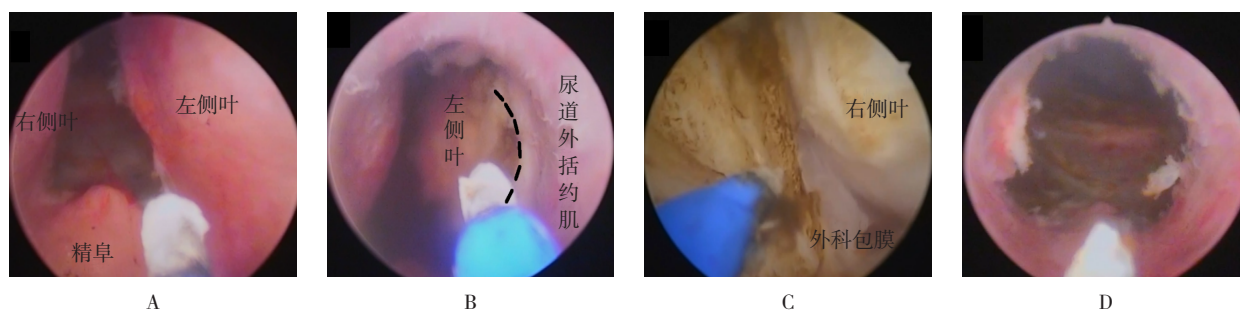
激光设备采用武汉奇致激光技术股份有限公司生产的 1470 nm 激光系统；组织粉碎器为大白鲨系统。

### 1.3 手术方法

患者采用腰硬联合麻醉或全身麻醉手术,取截石位直视下进镜,注意尿道保护。

**1.3.1 保留尿控组** 按照基于尿控的改良“三叶法”,用1470 nm激光剜除前列腺。①剜除中叶,保留膀胱颈口:在精阜上方5点至7点切开尿道黏膜,汽化腺体,拓宽5点至7点的横行通道,镜鞘轻推腺体找到外科包膜;在中叶两侧,从膀胱颈口到精阜5点和7点处纵行切沟至外科包膜,将中叶与两侧叶分离,剜除中叶(附图A),同时保留完整膀胱颈口,建立两侧叶之间的空间,为侧叶的剜除提供层面标志;②建立11点至1点“纵沟”:结合前列腺尖部形态,于12点远离括约肌处切开前叶黏膜,往膀胱颈口汽化11点至1点的腺体,接近包膜,通过汽化的方式切出12点处

的“纵沟”,为侧叶剜除设定层面标志;③离断尿道外括约肌与前列腺两侧叶的连接组织,剜除两侧叶:在前列腺尖部尿道外括约肌内侧约5 mm处,从5点至11点弧形切开尿道黏膜,旋转镜体,通过汽化的方式扩大弧形标志线,汽化腺体,使侧叶上下方会师,采用层面推进的方式剜除左侧叶,外科包膜层面容易显露时剜除,显露困难时则汽化切割,在11点方向如有平面不清晰或错层的情况,采用汽化的方式离断腺体,以减少操作对括约肌的牵拉(附图B),同法剜除右侧叶(附图C);④修整前列腺尖部及12点处残留腺体,对于11点至1点处的前列腺前叶腺体,根据剜除腺体后腺窝通畅情况判断,适当保留该处腺体,创面止血,组织粉碎器吸出剜除组织(附图D)。



A: 中叶剜除后精阜处外观; B: 沿虚线离断外括约肌与左侧叶黏膜后,再剜除左侧叶; C: 层面推进方法剜除右侧叶; D: 手术剜除后精阜处外观

附图 主要操作步骤

Attached fig. Main operation steps

**1.3.2 对照组** 术中同样采用三叶法先剜除中叶,再从5点往12点方向逆时针通过镜鞘剜除前列腺腺体组织,沿外科包膜推进,将左叶推向膀胱,以7点处为起点,顺时针使前列腺沿包膜推进,将右叶推向膀胱,两侧叶在12点会师,使剜除的前列腺腺体悬挂于11点至1点处,在此处将尿道黏膜与尿道外括约肌离断,不保留前叶,离断腺体组织后将腺体推入膀胱内,术中注意保护尿道括约肌,减少镜鞘杠杆作用。

### 1.4 临床随访观测指标

**1.4.1 一般指标** 记录年龄、前列腺体积和手术时间,观察术后2 h血红蛋白较术前的变化,记录术后膀胱持续冲洗时间和术后住院时间。

**1.4.2 术后尿控** 所有患者于术后第5天拔除导尿管,观察术后压力性尿失禁的发生情况,记录拔除导

尿管后24 h、1周、1个月和3个月尿失禁的发生情况。

**1.4.3 排尿情况** 记录术前及术后3个月最大尿流率(maximum urinary flow rate,  $Q_{max}$ )、国际前列腺症状评分(international prostate symptom score, I-PSS)和生活质量评分(quality of life score, QOL)。

### 1.5 压力性尿失禁的判断

患者拔除导尿管后,在膀胱保持充盈状态下站立,若咳嗽、打喷嚏和运动等腹压升高时,出现尿液不自觉从尿道外口漏出,则视为存在压力性尿失禁。

### 1.6 统计学方法

选用SPSS 23.0统计软件包进行数据分析,计量资料以均数 $\pm$ 标准差( $\bar{x} \pm s$ )表示,组间比较采用独立样本 $t$ 检验,手术前后比较采用配对 $t$ 检验,

不符合正态分布的计量资料以中位数（四分位数）[M（ $P_{25}$ ， $P_{75}$ ）]表示，采取 Mann-Whitney  $U$  检验；计数资料以例（%）表示，采用  $\chi^2$  检验， $P < 0.05$  表明差异有统计学意义。

## 2 结果

### 2.1 手术完成情况

所有入组患者均成功完成手术，无 1 例中转开放手术或中途停止手术，未发生手术并发症，无 1 例输血。两组患者手术时间、术后血红蛋白下降量、膀胱冲洗时间和术后住院时间比较，差异均无统计学意义（ $P > 0.05$ ）。见表 2。

### 2.2 两组患者术前术后排尿功能比较

两组患者术前及术后 3 个月 I-PSS、QOL 和  $Q_{\max}$

组间比较，差异均无统计学意义（ $P > 0.05$ ）；两组患者术后 3 个月随访时， $Q_{\max}$ 、I-PSS 和 QOL 较本组术前明显改善，差异均有统计学意义（ $P < 0.05$ ）。见表 3。

### 2.3 两组患者压力性尿失禁发生率比较

保留尿控组拔除导尿管后 24 h 发生压力性尿失禁 2 例（5.7%），对照组 11 例（31.4%），差异有统计学意义（ $P < 0.05$ ）；拔除导尿管后 1 周，保留尿控组尿失禁 1 例（2.9%），对照组 7 例（20.0%），差异无统计学意义（ $P > 0.05$ ）；拔除导尿管后 1 个月，保留尿控组发生压力性尿失禁 0 例（0.0%），对照组 3 例（8.6%），差异无统计学意义（ $P > 0.05$ ）；拔除导尿管后 3 个月，两组患者均未发生压力性尿失禁。见表 4。

表 2 两组患者手术相关情况比较

Table 2 Comparison of operation related information between the two groups

组别	手术时间/min	术后血红蛋白下降量/(g/L)	膀胱冲洗时间/h	术后住院时间/d
保留尿控组( $n = 35$ )	52.77±16.19	6(2, 12)	12.17±4.44	6.77±2.00
对照组( $n = 35$ )	56.54±17.90	6(1, 12)	11.66±2.95	7.20±2.70
$t/Z$ 值	-0.92	-0.31 <sup>†</sup>	0.57	-0.76
$P$ 值	0.359	0.754	0.570	0.453

注：†为  $Z$  值

表 3 两组患者排尿功能比较（ $\bar{x} \pm s$ ）

Table 3 Comparison of urination between the two groups（ $\bar{x} \pm s$ ）

组别	I-PSS/分	QOL/分	$Q_{\max}$ /(mL/s)
保留尿控组( $n = 35$ )			
术前	24.51±4.30 <sup>†</sup>	5.23±0.65 <sup>†</sup>	3.86±2.67 <sup>†</sup>
术后 3 个月	4.14±1.93 <sup>†</sup>	1.43±0.70 <sup>†</sup>	18.69±3.78 <sup>†</sup>
$t$ 值	28.73	26.98	-22.67
$P$ 值	0.000	0.000	0.000
对照组( $n = 35$ )			
术前	24.83±3.72	5.14±0.73	3.69±2.97
术后 3 个月	4.29±1.67	1.40±1.01	19.14±3.08
$t$ 值	28.31	19.31	-19.33
$P$ 值	0.000	0.000	0.000

注：†与对照组比较，差异无统计学意义（ $P > 0.05$ ）



表4 两组患者术后压力性尿失禁比较 例(%)

Table 4 Comparison of postoperative stress urinary incontinence between the two groups  $n$  (%)

组别	拔除导尿管后 24 h	拔除导尿管后 1 周	拔除导尿管后 1 个月
保留尿控组( $n = 35$ )	2(5.7)	1(2.9)	0(0.0)
对照组( $n = 35$ )	11(31.4)	7(20.0)	3(8.6)
$\chi^2$ 值	7.65	3.53	1.39
$P$ 值	0.006	0.060	0.238

### 3 讨论

1470 nm 激光汽化效率高,组织穿透深度适中,止血效果好<sup>[6-7]</sup>,能有效降低出血风险,减少手术时间、膀胱冲洗时间、留置尿管时间和住院时间<sup>[8]</sup>。1470 nm 激光剝除术应用于高龄高危患者中安全性高<sup>[9]</sup>,但尿控的恢复一直是高龄高危患者前列腺剝除术后的难题,压力性尿失禁的发生与手术过程及术者的操作熟练程度有关,常见的原因包括:剝除术中镜鞘的杠杆作用对尿道外括约肌造成机械性损伤,止血的热损伤,操作不熟练及对解剖标志辨认不清造成的尿道外括约肌直接切除损伤等<sup>[10-11]</sup>。有研究<sup>[8, 12-13]</sup>表明,高龄、前列腺体积大、手术时间长和糖尿病是压力性尿失禁的独立危险因素,而年龄在各项研究中都是压力性尿失禁的独立预测因素,高龄高危患者外括约肌更加脆弱,强度低,对手术的耐受性差。因此,针对高龄高危患者,术中操作应该更加重视对尿道外括约肌的保护,术中选择高效且对括约肌损伤小、出血少、时间短和保留部分结构的手术策略,是减少术后压力性尿失禁的关键性因素<sup>[4]</sup>。

本研究中,针对高龄高危患者的特点优化了手术操作步骤,术中以三叶法剝除为基础,早期先离断外括约肌与前列腺尖部连接组织再行剝除手术,并保留部分前列腺前叶,通过建立清晰的解剖标志、提前让腺体与尿道外括约肌分离,减少术中腺体对括约肌的牵张力和镜鞘的杠杆作用,在患者尿控保护上取得了较好的临床疗效。本研究中,保留尿控组术后拔除导尿管 24 h 内压力性尿失禁发生率低,所有压力性尿失禁患者在拔除导尿管后 1 周恢复,无永久性尿失禁发生。对比传统的激光剝除术,保留尿控组的改良剝除术在拔除导尿管后,近期压力性尿失禁发生率明显降低,改善了高龄高危患者术后生活质量,减少因尿失禁给护理带来的诸多不便。笔者总结手术技巧,有以

下几点:①选择三叶法为剝除基础:术中清晰的手术视野可以避免不必要的副损伤,同时分叶剝除可以减小剝除力度,三叶法在 5 点、7 点和 12 点纵行切沟,把中叶、两侧叶相互分离,可以减少各叶之间的牵张力,腺体分三叶顺序推入膀胱,能让手术空间越来越大,镜鞘用力小,能更好地保护尿道括约肌;②12 点处尿道黏膜的预切开与前列腺前叶的处理:12 点周围尿道黏膜的保护对预防术后尿失禁至关重要<sup>[14]</sup>,笔者在剝除两侧叶之前,先在 12 点处预切开尿道黏膜,在 11 点至 1 点切出接近包膜的纵沟,使尿道黏膜与腺体分离,避免在剝除过程中腺体向膀胱方向位移,造成对腺体尖部 12 点处尿道黏膜的牵拉伤<sup>[15]</sup>;在术中适当保留前列腺前叶腺体,可避免损伤后尿道前面的横纹肌括约肌;在剝除左右侧叶时,如剝除超过 12 点,会撕裂“鸭嘴”状的横纹肌括约肌,造成术后尿失禁<sup>[11]</sup>;有研究<sup>[16-17]</sup>表明,适当保留部分前列腺前叶对尿控的快速恢复有很大帮助,亦不会影响术后效果;③早期离断外括约肌及前列腺尖部的连接组织:在剝除两侧叶时,先行离断外括约肌与前列腺腺体之间的尿道黏膜,通过划弧汽化的方式到达外科包膜,使腺体与括约肌早期得到分离,避免热损伤或直接对括约肌的切割损伤,同时避免了后续剝除过程中对括约肌的牵拉,早期前列腺尖部的离断松解,能为后续操作建立清晰的解剖标志,可以更容易地识别手术平面,从而降低术后尿失禁的发生率<sup>[3, 11, 18]</sup>;④剝除方法的选择:1470 nm 激光的优势在于同时具有汽化和切割的作用,常规的剝除方法需要借助镜鞘的力量,无法避免对括约肌产生杠杆作用,本研究充分发挥 1470 nm 激光的汽化和切割作用,在剝除时参照层面递进激光剝除法,外科包膜层面容易显露则剝除,不容易显露则汽化切割,剝切结合,可以减少镜鞘摆动对括约肌的影响,从而降低压力性尿失禁发生率<sup>[19-20]</sup>。

综上所述,使用基于尿控的改良三叶法经尿道 1470 nm 激光前列腺剜除手术处理高龄高危前列腺增生患者,术后尿控恢复良好,压力性尿失禁发生率低,膀胱持续冲洗时间短,手术效果较好,且方法简单易学,可重复性高,值得临床参考应用。

#### 参 考 文 献 :

- [1] 高跃,朱进,阳东荣,等. 120 W 绿激光及 2  $\mu$ m 激光治疗高龄高危前列腺增生患者的比较[J]. 中华男科学杂志, 2017, 23(11): 1047-1050.
- [2] GAO Y, ZHU J, YANG D R, et al. Comparison of 120 W green laser and 2  $\mu$ m laser in elderly patients with high-risk prostatic hyperplasia[J]. National Journal of Andrology, 2017, 23(11): 1047-1050. Chinese
- [3] KIM E H, LARSON J A, ANDRIOLE G L. Management of benign prostatic hyperplasia[J]. Annu Rev Med, 2016, 67: 137-151.
- [4] 王德胜,阴雷,关超. 保护尿控功能技术在经尿道前列腺等离子剜除术中的应用体会[J]. 中华全科医学, 2019, 17(5): 742-744.
- [5] WANG D S, YIN L, GUAN C. Experience of continence-preserving technique in transurethral plasmakinetic enucleation of the prostate[J]. Chinese Journal of General Practice, 2019, 17(5): 742-744. Chinese
- [6] 宋超,熊云鹤,廖文彪,等. 尖部优先纽扣电极-经尿道前列腺汽化剜除术在治疗体积 $\geq 80$  mL 良性前列腺增生中的应用[J]. 临床泌尿外科杂志, 2020, 35(11): 857-860.
- [7] SONG C, XIONG Y H, LIAO W B, et al. Apex first prostate enucleation with plasma button probe intreatment of benign prostatic hyperplasia  $\geq 80$  mL[J]. Journal of Clinical Urology, 2020, 35(11): 857-860. Chinese
- [8] 张中元,赵明娟,洪保安,等. 经尿道等离子双极电切术治疗中国高危高龄良性前列腺增生症效果的系统评价与荟萃分析[J]. 中华医学杂志, 2019, 99(10): 778-782.
- [9] ZHANG Z Y, ZHAO M J, HONG B A, et al. Transurethral bipolar plasmakinetic prostatectomy for benign prostatic hyperplasia in high-risk and senior patients in China: a systematic review and Meta-analysis[J]. National Medical Journal of China, 2019, 99(10): 778-782. Chinese
- [10] ZHANG J, LI J H, WANG X L, et al. Efficacy and safety of 1470 nm diode laser enucleation of the prostate in individuals with benign prostatic hyperplasia continuously administered oral anticoagulants or antiplatelet drugs[J]. Urology, 2020, 138: 129-133.
- [11] 陈忠,叶章群. 1470 nm 激光在良性前列腺增生手术中应用[J]. 临床泌尿外科杂志, 2020, 35(11): 920-923.
- [12] CHEN Z, YE Z Q. Clinical application of 1470 nm laser in the operation of benign prostatic hyperplasia[J]. Journal of Clinical Urology, 2020, 35(11): 920-923. Chinese
- [13] ZHANG J, WANG X L, ZHANG Y B, et al. 1470 nm diode laser enucleation vs plasmakinetic resection of the prostate for benign prostatic hyperplasia: a randomized study[J]. J Endourol, 2019, 33(3): 211-217.
- [14] 刘志华,许丽娜,洪怀山,等. 1470 nm 双效激光前列腺汽化切除术治疗高危良性前列腺增生的临床疗效和安全性研究[J]. 现代泌尿生殖肿瘤杂志, 2019, 11(3): 154-156.
- [15] LIU Z H, XU L N, HONG H S, et al. Efficacy and safety of 1470 nm diode laser vaporization and resection of the prostate for benign prostatic hyperplasia in high-risk patients[J]. Journal of Contemporary Urologic and Reproductive Oncology, 2019, 11(3): 154-156. Chinese
- [16] 方震,徐安,杨登科,等. 前列腺增生剜除术主动保留尽可能全部的前列腺前括约肌功能对术后尿控水平及生活质量的影响[J]. 国际泌尿系统杂志, 2020, 40(3): 489-493.
- [17] FANG Z, XU A, YANG D K, et al. Effect of active preservation of prostatic sphincter function on urinary control and quality of life after enucleation of benign prostatic hyperplasia[J]. International Journal of Urology and Nephrology, 2020, 40(3): 489-493. Chinese
- [18] 李海皓,王海峰,刘靖宇,等. 术中主动保护尿控功能在经尿道前列腺钬激光剜除术中的应用疗效分析[J]. 临床泌尿外科杂志, 2017, 32(4): 260-263.
- [19] LI H H, WANG H F, LIU J Y, et al. Holmium laser enucleation of prostate with intraoperative protection of urinary continence into consideration[J]. Journal of Clinical Urology, 2017, 32(4): 260-263. Chinese
- [20] 李炫昊,沈宏亮,吉正国,等. 经尿道前列腺剜除术后压力性尿失禁危险因素分析[J]. 国际外科学杂志, 2020, 47(9): 614-619.
- [21] LI X H, SHEN H L, JI Z G, et al. Risk factors for stress urinary incontinence after transurethral enucleation of prostate[J]. International Journal of Surgery, 2020, 47(9): 614-619. Chinese
- [22] HIRASAWA Y, KATO Y, FUJITA K. Age and prostate volume are risk factors for transient urinary incontinence after transurethral enucleation with bipolar for benign prostatic hyperplasia[J]. Int J Urol, 2018, 25(1): 76-80.
- [23] 刘尚文,王亚东,林峰. 经尿道前列腺剜除术中保留 12 点处尿道黏膜对术后控尿的影响[J]. 微创泌尿外科杂志, 2018, 7(1): 41-44.
- [24] LIU S W, WANG Y D, LIN F. Preservation of 12 o'clock position urethral mucosa in transurethral enucleation of the prostate reduced incontinence rate in patients with benign prostate hyperplasia[J]. Journal of Minimally Invasive Urology, 2018, 7(1): 41-44. Chinese
- [25] 刘可,张帆,肖春雷,等. 低功率钬激光"七步两叶法"前列腺剜除术治疗良性前列腺增生[J]. 北京大学学报(医学版), 2019,

- 51(6): 1159-1164.
- [15] LIU K, ZHANG F, XIAO C L, et al. Low power seven-step two-lobe holmium laser enucleation of the prostate technique for surgical treatment of benign prostatic hyperplasia[J]. Journal of Peking University (Health Sciences), 2019, 51(6): 1159-1164. Chinese
- [16] 杨立, 冯波, 李正金, 等. 经尿道前列腺切除术中对前叶区域的组织学分析[J]. 中华男科学杂志, 2012, 18(12): 1083-1087.
- [16] YANG L, FENG B, LI Z J, et al. Histological analysis of the anterior lobe region in transurethral prostatectomy[J]. National Journal of Andrology, 2012, 18(12): 1083-1087. Chinese
- [17] 陈俊毅, 陈东, 王加良, 等. 经尿道前列腺等离子剜除术中保留尿控的策略[J]. 中华男科学杂志, 2018, 24(2): 138-141.
- [17] CHEN J Y, CHEN D, WANG J L, et al. Strategies of preserving urinary continence in transurethral plasmakinetic enucleation of the prostate for benign prostate hyperplasia[J]. National Journal of Andrology, 2018, 24(2): 138-141. Chinese
- [18] SAITTA G, BECERRA J E A, DEL ÁLAMO J F, et al. 'En Bloc' HoLEP with early apical release in men with benign prostatic hyperplasia[J]. World J Urol, 2019, 37(11): 2451-2458.
- [19] 罗保华, 李名钊, 王华, 等. 层面递进法激光腔内剜除高危前列腺增生的治疗体会[J]. 中华腔镜泌尿外科杂志: 电子版, 2020, 14(3): 166-170.
- [19] LUO B H, LI M Z, WANG H, et al. Experiences in the treatment of high-risk prostatic hyperplasia by laser intracavitary extirpation with hierarchical method[J]. Chinese Journal of Endourology: Electronic Edition, 2020, 14(3): 166-170. Chinese
- [20] 罗保华, 李名钊, 王华, 等. 1470 nm 激光层面递进法剜除前列腺增生术的学习曲线[J]. 现代泌尿外科杂志, 2019, 24(10): 833-836.
- [20] LUO B H, LI M Z, WANG H, et al. The learning curve of treating prostatic hyperplasia with progressive 1470 diode laser enucleation[J]. Journal of Modern Urology, 2019, 24(10): 833-836. Chinese

(彭薇 编辑)

#### 本文引用格式:

邓旺龙, 孙建明, 陈晓峰, 等. 基于尿控的改良 1470 nm 激光前列腺剜除术在高龄高危患者中的应用[J]. 中国内镜杂志, 2022, 28(4): 25-31.

DENG W L, SUN J M, CHEN X F, et al. Modified 1470 nm laser enucleation for advanced age and high-risk patients with benign prostatic hyperplasia based on continence-preserving technique[J]. China Journal of Endoscopy, 2022, 28(4): 25-31. Chinese