

DOI: 10.12235/E20210376

文章编号: 1007-1989 (2022) 02-0086-05

内镜下光动力疗法治疗壶腹部肿瘤的临床疗效

张洪战, 张明, 庄东海, 孙斌, 丁辉, 张铜

(山东省立第三医院 肝胆外科, 山东 济南 250031)

摘要: **目的** 探讨内镜下光动力疗法(PDT)治疗壶腹部肿瘤的临床疗效。**方法** 回顾性分析2019年2月—2020年12月山东省立第三医院收治的14例壶腹部肿瘤患者的临床资料。术前48 h给予静脉输注血卟啉注射液,首次实施内镜下PDT治疗,术后24 h再行1次PDT照射,评估技术操作成功率及并发症发生情况,术后2个月复查内镜评估临床疗效。**结果** 14例患者均成功完成内镜下PDT治疗,技术成功率100%。所有病例均未发生穿孔和出血;1例术后出现轻型急性胰腺炎,经放置胰管支架并抑酶、补液等治疗后痊愈;1例术后并发轻度胆管炎,经抗感染治疗后恢复;无胆管狭窄及迟发性胆管炎发生。术后2个月内镜复查见十二指肠乳头肿瘤组织坏死脱落,表面光整,内镜下于乳头处再次取活检,病理结果证实:十二指肠乳头黏膜慢性炎症10例,十二指肠乳头腺癌4例。其中,4例腺癌患者进行了第2次PDT治疗。**结论** 内镜下PDT治疗壶腹部肿瘤是安全和有效的,其远期疗效有待大样本、多中心的临床研究来证实。

关键词: 内镜逆行胰胆管造影术;光动力治疗;壶腹部肿瘤

中图分类号: R735

Clinical effect of endoscopic photodynamic therapy on patients with ampullary tumor

Hong-zhan Zhang, Ming Zhang, Dong-hai Zhuang, Bin Sun, Hui Ding, Kai Zhang

(Department of Hepatobiliary Surgery, Shandong Provincial Third Hospital,
Jinan, Shandong 250031, China)

Abstract: **Objective** To explore the clinical efficacy of endoscopic photodynamic therapy (PDT) in ampullary tumor. **Methods** The clinical data of 14 patients with ampullary tumor were collected from February 2019 to December 2020 were retrospectively analyzed. Hematoporphyrin was injected intravenously 48 h before surgery, the first endoscopic PDT was performed, and the second PDT irradiation was performed 24 h after the operation. Then we evaluate the success rate and complications of the PDT, and the clinical efficacy was also evaluated with endoscopy 2 months after surgery. **Results** Endoscopic PDT treatments were all successfully completed in 14 patients with a technical success rate of 100%. No perforation or bleeding complications occurred. One case of mild acute pancreatitis occurred after operation, but recovered quickly after placing a pancreatic duct stent and treating with enzyme inhibition and infusion. One case of mild cholangitis occurred after operation, which recovered after anti-infective treatment. No bile duct stricture and delayed cholangitis occurred. The duodenal papilla tumor tissue necrosis and fall off, and the surface was smooth two months after the PDT. Pathological results confirmed 10 cases of chronic inflammation of the duodenal papilla mucosa, 4 cases of duodenal papillary adenocarcinoma while they all received the second PDT treatment. **Conclusion** Endoscopic PDT for ampullary tumor is safe and effective, while it needs a large sample, multi-center clinical research to confirm its long-term efficacy.

收稿日期: 2021-06-30

[通信作者] 张铜, E-mail: zhangkai.2159@163.com

Keywords: endoscopic retrograde cholangiopancreatography; photodynamic therapy; ampullary tumor

壶腹部肿瘤中以十二指肠乳头腺瘤较为常见,且具有一定的癌变倾向,其中十二指肠乳头癌在壶腹周围癌中发病率仅次于胰头癌,约占胃肠道恶性肿瘤的5%^[1]。传统的治疗方法主要是外科手术,包括:胰十二指肠切除术和肿瘤局部切除术等,但手术创伤大,即使在经验丰富的医疗中心,仍存在较高的并发症发生率^[2]。对于无法行外科手术的患者,内镜下支架置入是主要的姑息性治疗手段,其他治疗方法包括化疗、放疗、靶向或免疫治疗等,对大部分患者来说,疗效都不理想。

内镜下光动力疗法(photodynamic therapy, PDT)是一种腔内局部治疗肿瘤的新技术,是光敏剂、激光(特定强度与波长)及氧联合作用的结果。其中,光敏剂被吸收进入细胞内,相应波长(630 nm)的激光照射病变部位,激发光敏剂转移能量给氧分子,产生活性氧(reactive oxygen species, ROS),当ROS超过一定的阈值后,既可直接杀伤肿瘤细胞,又可封闭肿瘤血管,还能提升抗肿瘤免疫作用^[3]。内镜下PDT作为一种新的微创治疗手段,可使肿瘤组织坏死、脱落,达到局部杀灭肿瘤的作用,从而延长患者生存期,提高患者生存质量,为治疗壶腹部肿瘤提供了一种新的选择。目前,国内外关于PDT治疗壶腹部肿瘤的报道较少^[4]。本院于2019年2月—2020年12月共开展了14例壶腹部肿瘤的内镜下PDT治疗。现报道如下:

1 资料与方法

1.1 一般资料

回顾性分析2019年2月—2020年12月14例在山东省立第三医院行内镜下PDT治疗的壶腹部肿瘤患者的临床资料。其中,男7例,女7例,年龄41~85岁,中位年龄69.5岁。临床症状包括:上腹部胀痛3例,寒战发热2例,上腹胀痛伴发热2例,皮肤巩膜黄染7例。所有患者术前经内镜活检取得病理,结果证实:腺瘤5例(低级别上皮内瘤变2例,均为I_b期;高级别上皮内瘤变3例,其中I_b期2例,II_a期1例),腺癌9例(II_a期5例,II_b期4例)。TNM分期依据影像学结果(上腹增强CT、MRCP),按肿瘤AJCC

分期(第8版)建议^[5]进行评估。所有患者拒绝行外科手术,同意行内镜下PDT治疗,排除内镜操作、内镜麻醉及PDT治疗禁忌者,术前均签署知情同意书。

1.2 器械与材料

电子十二指肠镜(Olympus TJF 260V),内镜逆行胰胆管造影术(endoscopic retrograde cholangiopancreatography, ERCP)相关耗材(包括三腔乳头括约肌切开刀、斑马导丝、鼻胆管引流管、胰管支架和胆管支架等),光动力激光发生器及光纤(桂林市兴达光电医疗器械有限公司,波长630 nm),血卟啉注射液(商品名:喜泊分,剂量4 mg/kg,重庆迈乐生物制药有限公司)。

1.3 治疗方法

术前48 h在避光环境下静脉输注血卟啉注射液,手术操作均由具有丰富ERCP操作经验的内镜医师完成。实施静脉全身麻醉,取左侧卧位,经口轻柔进镜至十二指肠降段找到主乳头,对于乳头向十二指肠腔内生长超过2 cm者,可先行内镜下乳头肿瘤局部切除术(憩室旁乳头除外),选择性胰管插管并放置胰管支架后,再选择性胆管插管,常规造影以明确乳头肿瘤有无胆管侵犯及侵犯范围。留置导丝更换鞘管,经鞘管腔插入适合长度的半导体柱状激光光纤(头端可见2个不透X线的标记点,距离3.0~5.0 cm不等),远端标记点位于胆总管腔内狭窄上方约0.5 cm处,近端标记点位于乳头处肠腔,开始激光照射,采取间断照射模式(照射5 min,暂停1 min)。若胆总管狭窄长度超过光纤长度,可进行分段照射。若十二指肠乳头肿瘤横向侵犯超出1.0 cm,需在十二指肠腔内追加照射。激光发生器设定输出功率为600~700 MW,时间16~20 min,能量密度224~240 J/cm。操作完成后予以放置鼻胆管引流。术后常规应用抗生素、保肝、抑酸、抑酶和补液等药物。术后24 h再行1次PDT照射,根据第1次治疗效果调整再照射部位、功率及时间等,术后放置胆道塑料支架。所有患者自静脉输注血卟啉开始均需避光1个月以上。

1.4 观察内容及评价

技术成功:ERCP操作成功,顺利完成2次内镜下PDT治疗,成功放置胆道支架。ERCP相关早期并

发病 (≤ 30 d)^[6]: 出血、穿孔、胆管炎和胰腺炎等。ERCP 相关晚期并发症 (> 30 d)^[7]: 胆管狭窄和迟发性胆管炎等。光敏剂相关不良反应: 过敏和皮肤光毒性等。术后随访: 一般状况及影像学检查, 术后 2 个月行内镜复查并乳头活检。

2 结果

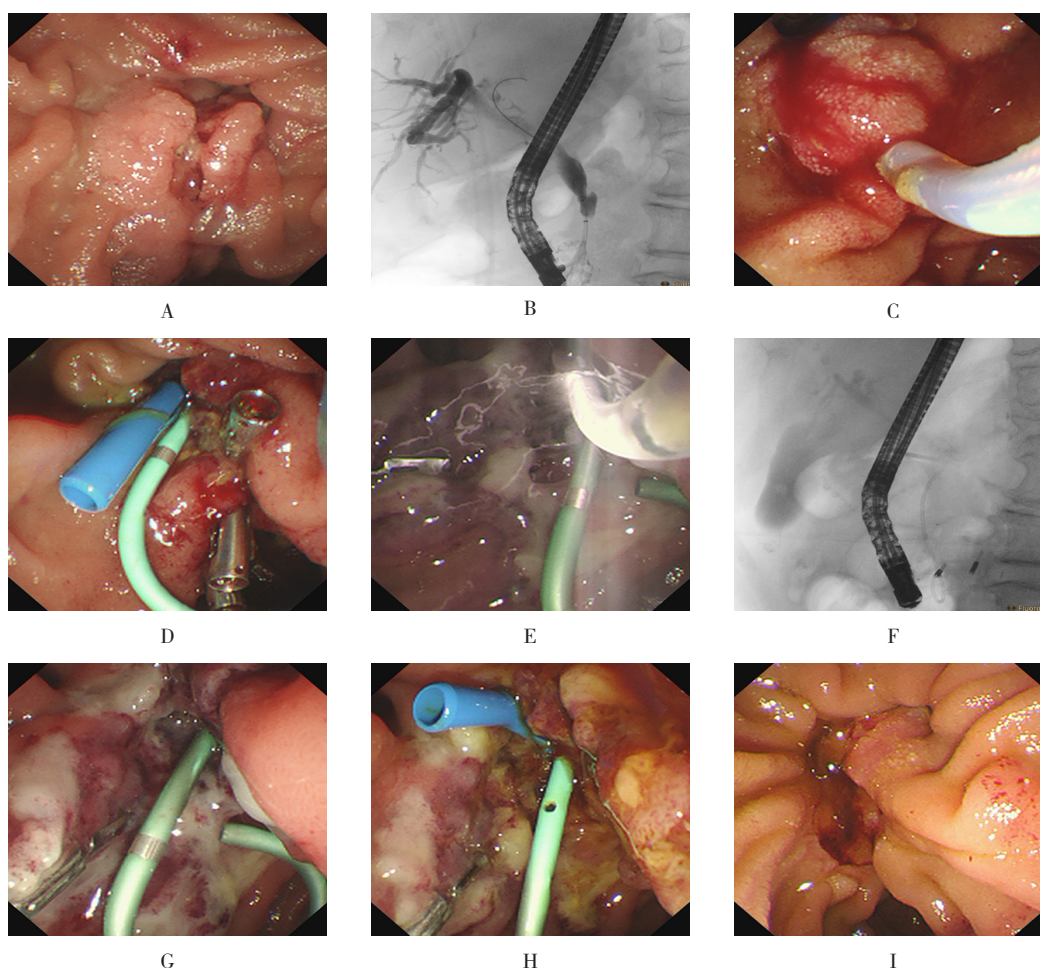
2.1 治疗情况

14 例壶腹部肿瘤患者均成功完成 ERCP 及 PDT 治疗, 技术成功率 100%。见附图。其中, 4 例腺癌 (Ⅱ_b 期) 患者因乳头向十二指肠腔内生长较深 (> 2.0 cm), 先行内镜下乳头局部切除, 再行 PDT 治

疗, 操作顺利, 术后均成功放置鼻胆管或胆管支架。

2.2 ERCP 并发症

所有病例均未发生穿孔和出血等并发症。1 例轻型急性胰腺炎患者因术前未放置胰管支架, 于第 2 天 PDT 治疗前顺利放置胰管支架, 经积极抑酶、补液等治疗后治愈; 1 例术后并发轻症胆管炎, 经抗感染治疗后恢复, 无胆管狭窄及迟发性胆管炎发生。患者 PDT 术后均可见轻度皮肤色素沉着, 无皮肤水肿、溃烂及脏器药物损伤等情况发生。1 例术后出现上腹部疼痛, 无腹胀、发热及黄疸等症状, 进食好, 予以对症镇痛治疗, 3 d 后症状消失。



A: 内镜下见十二指肠乳头肿瘤不规则增生; B: ERCP 造影见胆总管下段约 2.0 cm 呈线性狭窄; C: 内镜下圈套器行乳头肿瘤局部切除术; D: 术后分别于胆管和胰管内放置支架; E: 内镜下取出胆管支架后, 插入柱状激光光纤于肿瘤部位, 并进行激光照射; F: X 线透视定位激光光纤, 可见头端 2 个标记点; G: PDT 术后 24 h 复查见肿瘤组织坏死; H: 第 2 天 PDT 治疗后放置胆道支架; I: 术后 2 个月内镜复查乳头肿瘤组织已坏死脱落, 表面黏膜光整, 胆胰管排空通畅

附图 十二指肠乳头腺癌的内镜下 PDT 治疗

Attached fig. Endoscopic PDT treatment of duodenal papillary adenocarcinoma

2.3 术后复查

术后2个月行十二指肠镜复查,内镜下顺利取出胆道支架,镜下见十二指肠乳头肿瘤组织坏死脱落,表面光整,黏膜无明显出血,内镜下于乳头处再次取活检送病理,并再次放置胆道塑料支架,病理结果证实:十二指肠乳头黏膜慢性炎10例,十二指肠乳头腺癌4例。与患者及家属沟通病情后,4例十二指肠乳头腺癌患者均进行了第2次PDT治疗。其中,1例因肿瘤组织残存较多,先行内镜下乳头肿瘤局部切除后再行PDT治疗,操作顺利,无相关并发症出现。

3 讨论

随着内镜技术的快速发展,无胆胰管内浸润的壶腹部腺瘤推荐行内镜下乳头切除术治疗,其具有良好的手术成功率和较低的并发症发生率。但是,因技术原因(憩室>4.0 cm)和胆胰管内受累(>20 mm)无法完成内镜下切除时,应考虑外科手术治疗^[8]。外科手术创伤大,并发症发生率高,病死率高达2%~9%^[7]。内镜下PDT治疗作为一种超微创的肿瘤局部治疗手段,越来越受到临床关注。本研究纳入了14例壶腹部肿瘤患者,均顺利完成内镜下PDT治疗,无严重并发症发生,无死亡病例,技术操作安全可行。其中,1例因第1次PDT术前未放置胰管支架,PDT术后胰管开口水肿导致术后急性胰腺炎,其余患者术前均置入胰管支架,无胰腺炎发生。术后胆管炎考虑与PDT治疗后壶腹部肿瘤组织水肿、坏死及内镜操作刺激有关,均可经保守治疗缓解。患者PDT术后皮肤色素沉着,考虑与其皮肤黏膜有少许血卟啉沉积且避光不严有关,后经严格避光,色素沉着逐渐减轻。

依据肿瘤AJCC第8版TNM病理分期^[5],本研究中Ⅰ_b期及Ⅱ_a期乳头肿瘤行内镜下PDT治疗效果较好,术后2个月行内镜复查见乳头正常结构消失,局部黏膜光滑平整,再次取病理未见肿瘤残留,另4例Ⅱ_b期患者因肿瘤侵犯胆总管达2.0~3.5 cm,采用内镜下乳头局部切除联合PDT治疗,但仍可能存在PDT光照深度不够的问题,术后2个月内镜活检提示为腺癌,考虑肿瘤残存,与患者家属沟通病情后,均进行了第2次PDT治疗,其远期效果有待进一步评估。此外,对于内镜下乳头切除术后的残存肿瘤,

GEREITZIG等^[9]及CAMUS等^[10]认为,可采用内镜下腔内射频消融(radiofrequency ablation, RFA)治疗,其疗效与外科手术相当,但远期效果尚有待评估。目前,尚缺乏PDT与RFA治疗效果优劣的定论。STRAND等^[11]回顾性分析了48例无法切除的胆管癌患者的临床资料,结果证实:ERCP下RFA与ERCP下PDT的总体生存率比较,差异无统计学意义。目前,关于壶腹部肿瘤PDT治疗的报道较少,对比研究类报道更是罕有。

PDT治疗壶腹部肿瘤的效果,主要取决于光敏剂剂量以及激光输出功率和时间等。本研究中,输出功率及总能量均略高于高道键等^[4]采用的功率(400~600 MW/cm)及总能量(180~200 J/cm),患者未出现穿孔和出血等严重并发症,近期疗效好,考虑与注射血卟啉剂量稍大有关。但最佳照射功率、时间及光敏剂剂量等有待进一步研究。

综上所述,内镜下PDT治疗壶腹部肿瘤是安全、有效的,临床疗效满意,具有良好的应用前景。但由于本研究病例数较少,随访时间短,其远期效果及复发情况,有待今后大样本和多中心的临床研究来证实。

参 考 文 献:

- [1] DEOLIVEIRA M L, TRIVIÑO T, DE JESUS LOPES FILHO G. Carcinoma of the papilla of Vater: are endoscopic appearance and endoscopic biopsy discordant[J]. J Gastrointest Surg, 2006, 10(8): 1140-1143.
- [2] GROBMYER S R, PIERACCI F M, ALLEN P J, et al. Defining morbidity after pancreaticoduodenectomy: use of a prospective complication grading system[J]. J Am Coll Surg, 2007, 204(3): 356-364.
- [3] AGOSTINIS P, BERG K, CENGEL K A, et al. Photodynamic therapy of cancer: an update[J]. CA Cancer J Clin, 2011, 61(4): 250-281.
- [4] 高道键,叶馨,吴军,等. 内镜下光动力治疗在胆管癌及壶腹癌治疗中的作用研究[J]. 中华消化内镜杂志, 2020, 37(9): 621-627.
- [4] GAO D J, YE X, WU J, et al. Effects of endoscopic photodynamic therapy on patients with cholangiocarcinoma or ampullary carcinoma[J]. Chinese Journal of Digestive Endoscopy, 2020, 37(9): 621-627. Chinese

- [5] AMIN M B, EDGE S, GREENE F L, et al. AJCC cancer staging manual[M]. 8th ed. New York: Springer, 2017: 327-335.
- [6] COTTON P B, LEHMAN G, VENNES J, et al. Endoscopic sphincterotomy complications and their management: an attempt at consensus[J]. Gastrointest Endosc, 1991, 37(3): 383-393.
- [7] LEE T Y, CHEON Y K, SHIM C S, et al. Endoscopic wire-guided papillectomy versus conventional papillectomy for ampullary tumors: a prospective comparative pilot study[J]. J Gastroenterol Hepatol, 2016, 31(4): 897-902.
- [8] VANBIERVLIEET G, STRIJKER M, ARVANITAKIS M, et al. Endoscopic management of ampullary tumors: European Society of Gastrointestinal Endoscopy (ESGE) guideline[J]. Endoscopy, 2021, 53(4): 429-448.
- [9] GEREITZIG N, ZIEGAN R A, TISCHENDORF J J W. Successful intraductal radiofrequency ablation of residual adenoma tissue following endoscopic papillectomy[J]. Z Gastroenterol, 2020, 58(3): 241-244.
- [10] CAMUS M, NAPOLÉON B, VIENNE A, et al. Efficacy and safety of endobiliary radiofrequency ablation for the eradication of residual neoplasia after endoscopic papillectomy: a multicenter prospective study[J]. Gastrointest Endosc, 2018, 88(3): 511-518.
- [11] STRAND D S, COSGROVE N D, PATRIE J T, et al. ERCP-directed radiofrequency ablation and photodynamic therapy are associated with comparable survival in the treatment of unresectable cholangiocarcinoma[J]. Gastrointest Endosc, 2014, 80(5): 794-804.

(曾文军 编辑)

本文引用格式:

张洪战, 张明, 庄东海, 等. 内镜下光动力疗法治疗壶腹部肿瘤的临床疗效[J]. 中国内镜杂志, 2022, 28(2): 86-90.

ZHANG H Z, ZHANG M, ZHUANG D H, et al. Clinical effect of endoscopic photodynamic therapy on patients with ampullary tumor[J]. China Journal of Endoscopy, 2022, 28(2): 86-90. Chinese