DOI: 10.12235/E20210358
文章编号：1007-1989（2022）02-0016-07

论 著

联动成像模式对食管胃结合部微小病变的诊断价值*

王爱琳[1]，邱亚楠[1]，花海洋[2]，郝欣[2]，李常洲[2]，李建辉[2]
（1.承德医学院，河北 承德 067000；2. 承德市中心医院 消化内科，河北 承德 067000）

摘要：目的 比较联动成像（LCI）模式与白光成像（WLI）模式对食管胃结合部微小病变的诊断价值。**方法** 前瞻性分析2020年9月—2021年2月于该院行LASEREO系统胃镜检查的患者，将其随机分成WLI组和LCI组。其中，WLI组食管胃结合部仅用WLI模式观察，LCI组食管胃结合部仅用LCI模式观察。比较两种模式下食管胃结合部微小病变的检出率、活检率及相应病理情况。**结果** LCI组食管胃结合部微小病变的检出率和活检率均高于WLI组，差异有统计学意义（33.21%和25.24%，$P = 0.033$；18.41%和11.82%，$P = 0.025$）。LCI组黏膜发红及0～II_b型病变的检出率高于WLI组，差异有统计学意义（28.88%和21.41%，$P = 0.036$；19.49%和13.42%，$P = 0.046$）。**结论** LCI模式能有效提高食管胃结合部微小病变的检出率及活检率，对于0～II_b发红型病变的检出具有优势，值得临床推广应用。

关键词： 食管胃结合部；微小病变；联动成像模式；检出率
中图分类号： R573

Diagnostic value of linked color imaging in diagnosis of minor lesions in esophagogastric junction*

Ai-lin Wang[1], Ya-nan Qiu[1], Hai-yang Hua[2], Xin Hao[2], Chang-zhou Li[2], Jian-hui Li[2]
(1.Chengde Medical College, Chengde, Hebei 067000, China; 2.Department of Gastroenterology, Chengde Central Hospital, Chengde, Hebei 067000, China)

Abstract: Objective To compare the diagnostic value of linked color imaging (LCI) and white light imaging (WLI) in minor lesions in esophagogastric junction. **Methods** A prospective analysis was conducted on the patients who underwent LASEREO gastroscopy from September 2020 to February 2021, the patients were randomly divided into the LCI group and the WLI group, in which the esophagogastric junction in the WLI group was observed only with the WLI mode, and the esophagogastric junction in the LCI group was observed only with the LCI mode. The detection rate, biopsy rate and corresponding pathological conditions of minor lesions in the esophagogastric junction were compared between the two modes. **Results** The detection rate and biopsy rate of minor lesions in esophagogastric junction in the LCI group were higher than that in the WLI group (33.21% vs 25.24%, $P = 0.033$; 18.41% vs 11.82%, $P = 0.025$). Especially the detection of mucosal redness and 0 ~ II_b type lesions in LCI group was significantly higher than that in WLI group (28.88% vs 21.41%, $P = 0.036$; 19.49% vs 13.42%, $P = 0.046$). **Conclusion** LCI can effectively improve the detection rate and biopsy rate of minor lesions in esophagogastric

收稿日期：2021-06-22
* 基金项目：2019年度河北省医学科学研究课题计划（No：20191297）
[通信作者] 李建辉，E-mail：13831466260ljh@sina.com

junction, especially for 0 ~ II_b red type lesions, which is worthy clinical promotion and application.

Keywords: esophagogastric junction; minor lesion; linked color imaging; detection rate

食管胃结合部是指食管和胃交界处的一个特殊区域，此部位皱褶较多，使得微小病变具有一定的隐匿性。白光内镜（white light imaging，WLI）是检查食管胃结合部病变的基础，但共识[1]指出，WLI对于早期食管癌及癌前病变的灵敏度较低，且漏诊率高达40.00%，对于病变隐匿性强的食管胃结合部病变漏诊率会更高。2014年，富士公司研发的联动成像（linked color imaging，LCI）模式首次面世，其包括激光内镜系统（LASEREO）和发光二极管内镜系统（ELUXEO）[2]，对早癌的检出率明显高于普通WLI[3]。LCI模式增加了病变部位与正常黏膜的色彩对比度[4]，便于病变检出。为提高食管胃结合部微小病变的检出率，本文将探究LCI模式对于此部位微小病变的诊断价值。但目前对于食管胃结合部的定义在解剖学、组织学、生理学角度均有不同的解释[5]，本研究参照Siewert分型，将研究范围定义为齿状线上1 cm至齿状线下2 cm[6]。

1　资料与方法

1.1　一般资料

本研究前瞻性分析了2020年9月—2021年2月在本院内镜中心行LASEREO系统胃镜LCI模式或WLI模式检查的患者，所有患者检查前均自愿接受本研究并签署相关知情同意书。纳入标准：经病情评估或常规体检需行胃镜检查的患者。排除标准：①有严重的心、肺、脑疾病不能耐受胃镜检查的患者；②有真菌性食管炎或腐蚀性食管炎的患者；③有食管静脉曲张或消化道出血的患者；④有食管胃结合部疾病史或食管手术史的患者；⑤检查前1周应用抗血小板或抗凝药物，或患者本身存在凝血障碍性疾病，影响病理标本采集的患者。LCI组共纳入277例患者，年龄（52.57 ± 11.38）岁，男150例，女127例。WLI组共纳入313例患者，年龄（53.03 ± 12.87）岁，男147例，女166例。两组患者年龄和性别比较，差异无统计学意义（$P = 0.649$和$P = 0.081$）。所有患者均知情同意，本研究经医院伦理委员会审批通过。

1.2　设备

日本富士公司，主机为VP-4450HD的EG-L590ZW型内镜和EG-601WR型内镜，安瑞医疗器械有限公司生产的一次性使用侧转式活组织取样钳（AMHBFG2.4x1800）。

1.3　方法

1.3.1　检查前准备　接受本研究的患者根据登记号奇偶性被随机分到LCI组和WLI组。检查前患者禁食 > 12 h，禁水 > 4 h，检查前15 ~ 30 min口服去黏液剂链霉蛋白酶颗粒50 mL，以及咽部麻醉剂盐酸利多卡因胶浆10 mL。

1.3.2　检查步骤　所有内镜检查均由有5年以上诊疗经验的医师完成。胃镜检查时患者取左侧卧位，LCI组采用单纯LCI模式观察食管胃结合部，WLI组采用单纯WLI模式观察食管胃结合部，均用固定模式仔细观察食管胃结合部黏膜有无异常隆起、凹陷及黏膜色泽改变等情况。发现病变时，详细记录病变表面形态及色泽变化，并拍照记录，留取清晰规整照片，待完成全部内镜检查后，再转换至相应模式逐一对病灶部位进行仔细观察，并对病变边界不清晰、黏膜表面粗糙、质地较脆或硬、触碰易出血的可疑部位进行靶向活检[7]，同一患者不同部位病灶的标本分瓶装，所取标本于10%福尔马林中固定后送检病理组织学检查。

1.4　内镜图像诊断

本研究的目标为食管胃结合部微小病变，因目前相关指南对其无明确定义，故参照早期食管癌巴黎分型将0 ~ Ⅱ型病变定义为微小病变，具体根据病变形态分为0 ~ $Ⅱ_a$型、0 ~ $Ⅱ_b$型和0 ~ $Ⅱ_c$型三种类型[8]，研究过程中若镜下病变同时存在两种或三种类型，以主要镜下表现作为诊断。根据内镜下色泽改变将病变分为黏膜发红、色如黏膜和黏膜发白三类，具体为：内镜下病变黏膜较正常黏膜颜色变浅、白斑等，定义为黏膜发白；内镜下黏膜较正常黏膜颜色加深，呈现橘红色、紫红色、粉红色等情况，定义为黏膜发红；将内镜下病变仅有形态改变无色泽异常，定义为色如黏膜；研究过程中若内镜下病变黏膜既有发红又有发

白的情况，以主要色泽改变作为诊断。

1.5 病理诊断

病变组织切片行HE染色后，由我院病理科执业5年以上的医师对送检组织标本进行观察，并做出诊断。为便于后续统计学分析，病理诊断参照世界卫生组织（World Health Organization，WHO）肿瘤组织学分类和共识[9-10]标准，分为炎性病变、癌前病变和癌性病变三类，并将高级别上皮内瘤变和原位癌等归为癌性病变，将低级别上皮内瘤变、萎缩、肠化生和乳头状瘤等归为癌前病变。

1.6 统计学方法

采用SPSS 26.0软件进行统计学分析，计量资料用均数 ± 标准差（$\bar{x} \pm s$）表示，两组间比较采用 t 检验，计数资料两组间比较行 χ^2 检验或Fisher确切概率法。$P < 0.05$ 为差异有统计学意义。

2 结果

2.1 两组患者食管胃结合部黏膜形态异常微小病变检出率比较

LCI组共检出微小病变92例（33.21%）。其中，0～Ⅱ$_a$型病变22例（7.94%），0～Ⅱ$_b$型病变54例（19.49%），0～Ⅱ$_c$型病变16例（5.78%）。WLI组共检出微小病变79例（25.24%）。其中，0～Ⅱ$_a$型病变23例（7.35%），0～Ⅱ$_b$型病变42例（13.42%），0～Ⅱ$_c$型病变14例（4.47%）。LCI组食管胃结合部微小病变检出率高于WLI组，差异有统计学意义（$P = 0.033$）。LCI组0～Ⅱ$_b$型病变检出率高于WLI组，差异有统计学意义（$P = 0.046$），但0～Ⅱ$_a$型病变和0～Ⅱ$_c$型病变检出率与WLI组比较，差异均无统计学意义（$P = 0.786$；$P = 0.472$）。见表1。

2.2 两组患者食管胃结合部黏膜色泽异常微小病变检出率比较

LCI组检出黏膜发红病变80例（28.88%），黏膜发白病变10例（3.61%），色如黏膜病变2例（0.72%）。WLI组检出黏膜发红病变67例（21.41%），黏膜发白病例8例（2.56%），色如黏膜病例4例（1.28%）。LCI组黏膜发红病变的检出率高于WLI组，差异有统计学意义（$P = 0.036$），但黏膜发白及色如黏膜病变的检出率与WLI组比较，差异均无统计学意义（$P = 0.457$；$P = 0.694$）。见表2。

表1 两组患者食管胃结合部黏膜形态异常微小病变检出率比较 例(%)

Table 1 Comparison of detection of minor lesions with abnormal mucosal morphology at the esophagogastric junction between the two groups n (%)

组别	病变例数	0～Ⅱ$_a$型病变	0～Ⅱ$_b$型病变	0～Ⅱ$_c$型病变
LCI组($n = 277$)	92(33.21)	22(7.94)	54(19.49)	16(5.78)
WLI组($n = 313$)	79(25.24)	23(7.35)	42(13.42)	14(4.47)
χ^2值	4.54	0.07	3.98	0.52
P值	0.033	0.786	0.046	0.472

表2 两组患者食管胃结合部黏膜色泽异常微小病变检出率比较 例(%)

Table 2 Comparison of the detection of minor lesions with abnormal mucosal coloration at the esophagogastric junction between the two groups n (%)

组别	黏膜发红病变	黏膜发白病变	色如黏膜病变
LCI组($n = 277$)	80(28.88)	10(3.61)	2(0.72)
WLI组($n = 313$)	67(21.41)	8(2.56)	4(1.28)
χ^2值	4.39	0.55	0.36
P值	0.036	0.457	0.694

2.3　两组患者食管胃结合部微小病变发病情况

两组食管胃结合部病变检出率最高的均为0～Ⅱ$_b$发红型病变，其次为0～Ⅱ$_a$发红型病变。其中，LCI组检出0～Ⅱ$_b$发红型病变54例（19.49%），WLI组检出0～Ⅱ$_b$发红型病变42例（13.42%），LCI组对0～Ⅱ$_b$发红型病变的检出率高于WLI组，差异有统计学意义（$P=0.046$）。见图1。

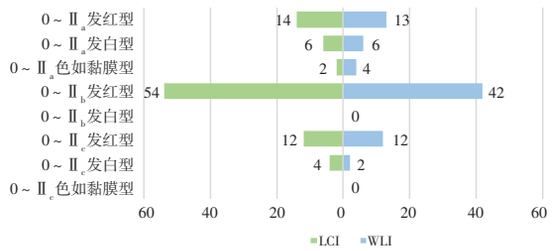

图1　两组患者食管胃结合部微小病变发病情况

Fig.1　The incidence of minor lesions at the esophagogastric junction between the two groups

2.4　两组患者微小病变活检病理结果比较

LCI组共活检51例（18.41%）病灶，WLI组共活检37例（11.82%）病灶。LCI组活检率高于WLI组，差异有统计学意义（$P=0.025$）。LCI组癌性病变、癌前病变、炎性病变病理结果与WLI组比较，差异均无统计学意义（$P>0.05$）。见表3。

2.5　两种模式镜下典型图片

不同微小病变黏膜形态及色泽情况有隆起发红、隆起发白、隆起色如黏膜、凹陷发红、凹陷发白和平坦发红。LCI模式见图2。WLI模式见图3。

表3　两组患者微小病变活检病理结果比较　例(%)

Table 3　Comparison of biopsy results of minor lesions between the two groups　n (%)

组别	活检例数	炎性病变	癌前病变	癌性病变
LCI组($n=277$)	51(18.41)	29(10.47)	19(6.86)	3(1.08)
WLI组($n=313$)	37(11.82)	22(7.03)	14(4.47)	1(0.32)
χ^2值	5.03	0.06	0.00	0.50
P值	0.025	0.808	0.956	0.480

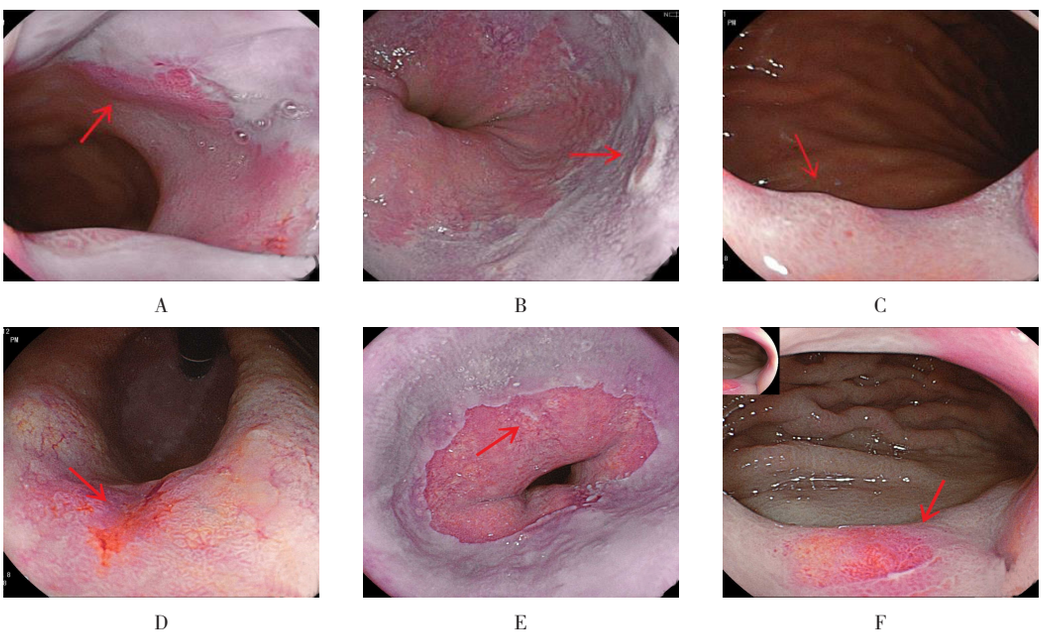

A：隆起发红；B：隆起发白；C：隆起色如黏膜；D：凹陷发红；E：凹陷发白；F：平坦发红

图2　不同微小病变在LCI模式下观察(箭头所示)

Fig.2　Different minor lesions were observed in LCI（Arrow）

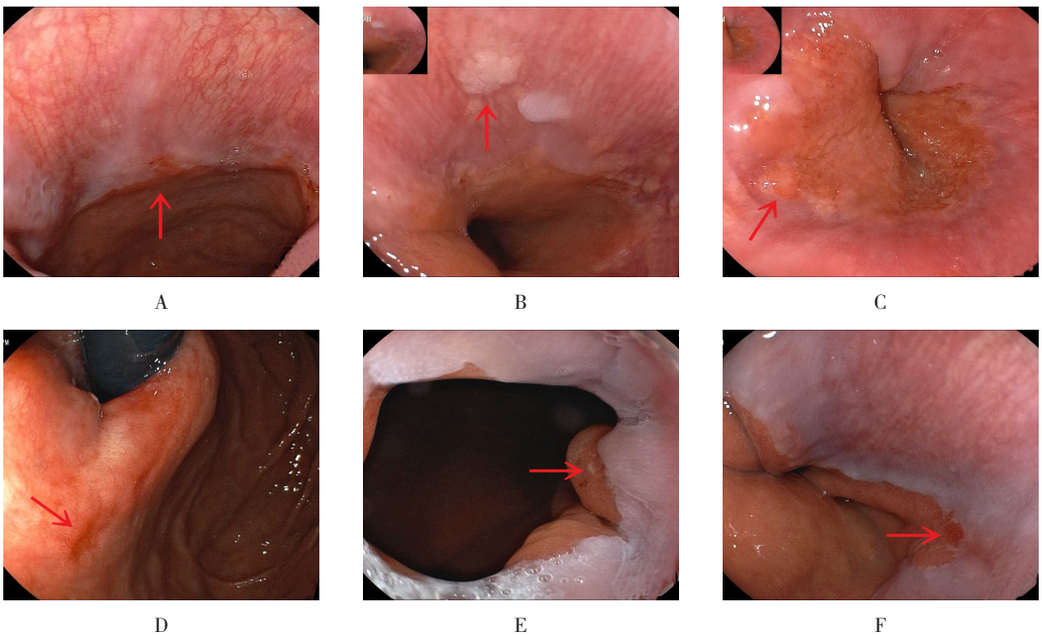

A：隆起发红；B：隆起发白；C：隆起色如黏膜；D：凹陷发红；E：凹陷发白；F：平坦发红

图3 不同微小病变在WLI模式下观察(箭头所示)

Fig.3 Different minor lesions were observed in WLI（Arrow）

3 讨论

有研究[8]显示，食管胃结合部肿瘤的发病率逐年升高。我国食管胃结合部腺癌（adenocarcinoma of esophagogastric junction，AEG）与胃腺癌比例从1988年的22.3%增长至2012年的35.7%，呈上升趋势[11]。胃食管反流病、Barrett食管、肥胖、吸烟、饮酒和饮食习惯等是食管胃结合部腺癌的高危发病因素[12]。食管胃结合部肿瘤位置和生物学行为的特殊性常导致预后较差，且目前对于其治疗的很多细节仍存在争议[13-14]。若内镜下可以及时发现食管胃结合部早期癌变，从而能尽早给予患者内镜黏膜下剥离术（endoscopic submucosal dissection，ESD）或内镜下黏膜切除术（endoscopic mucosal resection，EMR）治疗，无需外科手术便可达到很好的治疗效果[15]。因此，早期发现和诊治食管胃结合部病变具有重要意义。

LCI是一种新型图像增强内镜，它可以使黏膜红色部分更红，白色部分更白，从而更好地识别所获图像黏膜的微小色差，使消化道细微病变的识别更为精准[16]，对于消化道早期癌性病变的观察具有一定的优势。

本研究发现，LCI组对微小病变的检出率明显高于WLI组，差异有统计学意义（$P=0.033$）。从病变形态方面分析，虽然两组0～Ⅱ$_a$型和0～Ⅱ$_c$型病变检出率无差异，但0～Ⅱ$_b$型病变的检出率LCI组明显高于WLI组。从病变色泽改变方面看，虽然两组黏膜发白与色如黏膜病变检出率无差异，但黏膜发红病变的检出率LCI组明显高于WLI组，说明：LCI模式对黏膜平坦但异常发红的病变检出更有优势。LCI模式对色彩进行再度配置，增加了病变黏膜与正常黏膜的色彩对比度[16]。因此，LCI模式对微小病变的检出率更高。本研究中，LCI组277例患者中以0～Ⅱ$_b$发红型病变最多，有54（19.49%）例，WLI组313例患者中也以0～Ⅱ$_b$发红型病变最多，有42（13.42%）例，说明：食管胃结合部微小病变中仅有黏膜发红病变的发病率最高。WLI模式对于0～Ⅱ$_b$发红型病变的检出有一定的局限性，易漏诊，但LCI模式具有独特的联动成像功能，可提高此类病变的易见度，对仅有黏膜发红病变的检出具有优势，从而提高食管胃结合部微小病变的检出率。

本研究显示，LCI组食管胃结合部病变的活检率

高于WLI组，差异有统计学意义（$P = 0.025$）。根据我国上消化道癌早诊早治项目技术方案，要提高早癌早诊率，内镜过程中需提高指示性活检率[17]。因此，LCI模式有助于提高食管胃结合部早癌的早期确诊率，有助于推进上消化道癌早诊早治项目的开展。两组患者炎性病变、癌前病变和癌性病变的检出率比较，差异均无统计学意义，但LCI组每种病理类型的检出率均高于WLI组。统计学上之所以无差异，考虑与纳入样本量较少有关，之后应扩大样本量进一步比较。本研究中，LCI组癌前病变及癌性病变共22例，其中19例存在黏膜发红或发白。因此，胃镜检查时应对色泽异常病变引起重视。

综上所述，LCI模式有助于提高食管胃结合部微小病变的检出率及活检率，尤其对于黏膜平坦但异常发红的病变检出具有优势，值得临床推广应用。

参 考 文 献：

[1] 国家消化内镜专业质控中心, 国家消化系疾病临床医学研究中心(上海), 国家消化道早癌防治中心联盟, 等. 中国早期食管癌及癌前病变筛查专家共识意见(2019年,新乡)[J]. 中华健康管理学杂志, 2019, 13(6): 465-473.

[1] National Quality Control Center of Digestive Endoscopy, National Clinical Research Center for Digestive Diseases (Shanghai), National Early Gastrointestinal-Cancer Prevention & Treatment Center Alliance (GECA), et al. China experts consensus on the protocol of early esophageal cancer and pre-cancerous lesion screening (2019, Xinxiang) [J]. Chinese Journal of Health Management, 2019, 13(6): 465-473. Chinese

[2] SHINOZAKI S, KOBAYASHI Y, HAYASHI Y, et al. Colon polyp detection using linked color imaging compared to white light imaging: systematic review and Meta-analysis[J]. Dig Endosc, 2020, 32(6): 874-881.

[3] FUKUDA H, MIURA Y, OSAWA H, et al. Linked color imaging can enhance recognition of early gastric cancer by high color contrast to surrounding gastric intestinal metaplasia[J]. J Gastroenterol, 2019, 54(5): 396-406.

[4] FUJIYOSHI T, MIYAHARA R, FUNASAKA K, et al. Utility of linked color imaging for endoscopic diagnosis of early gastric cancer[J]. World J Gastroenterol, 2019, 25(10): 1248-1258.

[5] 郑智, 蒲昌盛, 张军, 等. 针对食管胃结合部腺癌定义争论的探讨[J]. 国际外科学杂志, 2019, 46(4): 285-288.

[5] ZHENG Z, PU C S, ZHANG J, et al. Explore the definition of adenocarcinoma of esophagogastric junction[J]. International Journal of Surgery, 2019, 46(4): 285-288. Chinese

[6] ZANONI A, VERLATO G, BAIOCCHI G L, et al. Siewert III esophagogastric junction adenocarcinoma: does TNM 8th save us[J]. Updates Surg, 2018, 70(2): 241-249.

[7] 邢洁, 李鹏. 早期食管鳞状细胞癌及癌前病变的诊断与治疗策略[J]. 中华内科杂志, 2020, 59(4): 318-321.

[7] XING J, LI P. Diagnosis and treatment of early esophageal squamous cell carcinoma and precancerous lesions[J]. Chinese Journal of Internal Medicine, 2020, 59(4): 318-321. Chinese

[8] KIM J. Epidemiology of gastroesophageal junction adenocareinoma in Korea[J]. J Gastric Cancer, 2018, 18(4): 328-338.

[9] 国家消化系统疾病临床医学研究中心(上海), 中华医学会消化内镜学分会, 中国医师协会内镜医师分会消化内镜专业委员会, 等. 中国食管鳞癌癌前状态及癌前病变诊治策略专家共识[J]. 中华消化内镜杂志, 2020, 37(12): 853-867.

[9] National Clinical Research Center for Digestive Diseases (Shanghai), Chinese Society of Digestive Endoscopology, Digestive Endoscopy Professional Committee of Chinese Endoscopist Association, et al. Chinese expert consensus on diagnosis and treatment of precancerous conditions and lesions of esophageal squamous cell carcinoma[J]. Chinese Journal of Digestive Endoscopy, 2020, 37(12): 853-867. Chinese

[10] 国家消化系疾病临床医学研究中心(上海), 国家消化道早癌防治中心联盟, 中华医学会消化病学分会幽门螺杆菌学组, 等. 中国胃黏膜癌前状态和癌前病变的处理策略专家共识(2020年)[J]. 中华消化杂志, 2020, 40(11): 731-741.

[10] National Clinical Research Center for Digestive Diseases (Shanghai), National Early Gastrointestinal-Cancer Prevention & Treatment Center Alliance, Helicobacter Pylori Group, Chinese Society of Gastroenterology, Chinese Medical Association, et al. Chinese consensus on management of gastric epithelial precancerous conditions and lesions (2020) [J]. Chinese Journal of Digestion, 2020, 40(11): 731-741. Chinese

[11] LIU K, YANG K, ZHANG W, et al. Changes of esophagogastric junctional adenocarcinoma and gastroesophageal reflux disease among surgical patients during 1988-2012: a single-institution, high-volume experience in China[J]. Ann Surg, 2016, 263(1): 88-95.

[12] MATSUNO K, ISHIHARA R, OHMORI M, et al. Time trends in the incidence of esophageal adenocarcinoma, gastric adenocarcinoma, and superficial esophagogastric junction adenocarcinoma[J]. J Gastroenterol, 2019, 54(9): 784-791.

[13] 刁冬梅, 党诚学. 胃食管结合部腺癌的诊治进展[J]. 西安交通大学学报(医学版), 2020, 41(5): 795-801.

[13] DIAO D M, DANG C X. Development of treatment strategies for adenocarcinoma of esophagogastric junction[J]. Journal of Xi'an Jiaotong University (Medical Sciences), 2020, 41(5): 795-801. Chinese

[14] 鲁意迅, 张珂诚, 陈凛. 食管胃结合部腺癌的多学科综合治疗[J]. 中华消化外科杂志, 2019, 18(3): 217-221.

[14] LU Y X, ZHANG K C, CHEN L. Multidisciplinary treatment of adenocarcinoma of esophagogastric junction[J]. Chinese Journal of Digestive Surgery, 2019, 18(3): 217-221. Chinese

[15] 季加孚, 季科. 食管胃结合部腺癌外科治疗进展[J]. 中国普外基础与临床杂志, 2019, 26(9): 1021-1024.

[15] JI J F, JI K. Progress in surgical treatment of adenocarcinoma of esophagogastric junction[J]. Chinese Journal of Bases and Clinics in General Surgery, 2019, 26(9): 1021-1024. Chinese

[16] KANZAKI H, KAWAHARA Y, OKADA H. The color difference between differentiated early gastric cancer and suspicious mucosal areas on linked color imaging[J]. Digestion, 2020, 101(1): 25-30.

[17] 卫生部疾病预防控制局, 癌症早诊早治项目专家委员会. 癌症早诊早治项目技术方案(2011 版)[M]. 北京: 人民卫生出版社, 2011: 6-9.

[17] The Ministry of Health Disease Prevention and Control Bureau, The Expert Committee of Cancer Early Diagnosis and Treatment Project. Technical plan of cancer early diagnosis and treatment project (2011 version)[M]. Beijing: People's Medical Publishing House, 2011: 6-9. Chinese

（曾文军 编辑）

本文引用格式：

王爱琳, 邱亚楠, 花海洋, 等. 联动成像模式对食管胃结合部微小病变的诊断价值[J]. 中国内镜杂志, 2022, 28(2): 16-22.

WANG A L, QIU Y N, HUA H Y, et al. Diagnostic value of linked color imaging in diagnosis of minor lesions in esophagogastric junction[J]. China Journal of Endoscopy, 2022, 28(2): 16-22. Chinese