

DOI: 10.12235/E20200490

文章编号: 1007-1989 (2021) 08-0067-04

腹腔镜手术治疗脐尿管囊肿合并感染的临床疗效分析 (附11例报告)*

刘刚¹, 周骏¹, 施浩强¹, 杨诚¹, 宋正尧¹, 杨发武², 梁朝朝¹, 郝宗耀¹

(1. 安徽医科大学第一附属医院 泌尿外科, 安徽 合肥 230032;

2. 安徽省濉溪县医院 泌尿外科, 安徽 淮北 235000)

摘要: **目的** 探讨腹腔镜手术治疗脐尿管囊肿合并感染的可行性和临床疗效。**方法** 回顾性分析2016年3月—2019年3月安徽医科大学第一附属医院收治的11例脐尿管囊肿合并感染患者的临床资料。其中, 男7例, 女4例, 平均年龄28岁, 术前均给予3~7 d抗生素治疗, 手术切除范围包括脐尿管、脐尿管肿物、脐正中韧带和部分膀胱。**结果** 11例患者均成功完成手术, 无中转开放手术, 平均手术时间136 min, 平均住院时间12 d, 平均留置导尿管时间6 d, 术后无复发、切口感染和切口疝等严重并发症, 术后随访1~5年, 无复发及恶变。**结论** 腹腔镜手术治疗脐尿管囊肿合并感染是一种微创、安全、有效的方法。

关键词: 脐尿管; 脐尿管囊肿; 感染; 腹腔镜; 微创

中图分类号: R691.1

Clinical analysis of laparoscopic operation for urachal cyst with infection (11 cases)*

Gang Liu¹, Jun Zhou¹, Hao-qiang Shi¹, Cheng Yang¹, Zheng-yao Song¹,

Fa-wu Yang², Chao-zhao Liang¹, Zong-yao Hao¹

(1. Department of Urology, the First Affiliated Hospital of Anhui Medical University, Hefei, Anhui 230032, China; 2. Department of Urology, Suixi Hospital, Huaibei, Anhui 235000, China)

Abstract: **Objective** To explore the feasibility and clinical effect of laparoscopic operation in the treatment of urachal cyst with infection. **Methods** Clinical data of 11 cases of urachal cyst with infection from March 2016 to March 2019 were analyzed retrospectively, seven male and four female patients, average age 28 years old, antibiotics were given preoperatively for 3 to 7 d. The scope of operation included urachal, urachal mass, median umbilical ligament and part of bladder. **Results** All the 11 cases were successfully operated without conversion to open surgery. The average operation time was 136 min, the average hospital stay was 12 d, the average indwelling catheter was 6 d. No serious complications such as recur, incision infection, incisional hernia occurred after operation. The patients were followed up for 1~5 years without recurrence or malignant change. **Conclusion** Laparoscopic operation for urachal cyst with infection is a minimally invasive, safe and effective method.

Keywords: urachus; urachal cyst; infection; laparoscopy; minimally invasive

30岁以下脐尿管囊肿患者发病多以脐部表现为
主, 30岁以上患者病灶多近膀胱部。病灶较小时患

者一般无临床症状, 感染是脐尿管囊肿最常见的并发
症, 常会形成脓肿。对于脐尿管囊肿合并感染的患者

收稿日期: 2020-12-28

* 基金项目: 安徽省中央引导地方科技发展专项 (No: 2019b07030004)

[通信作者] 梁朝朝, E-mail: liangcz2004@126.com

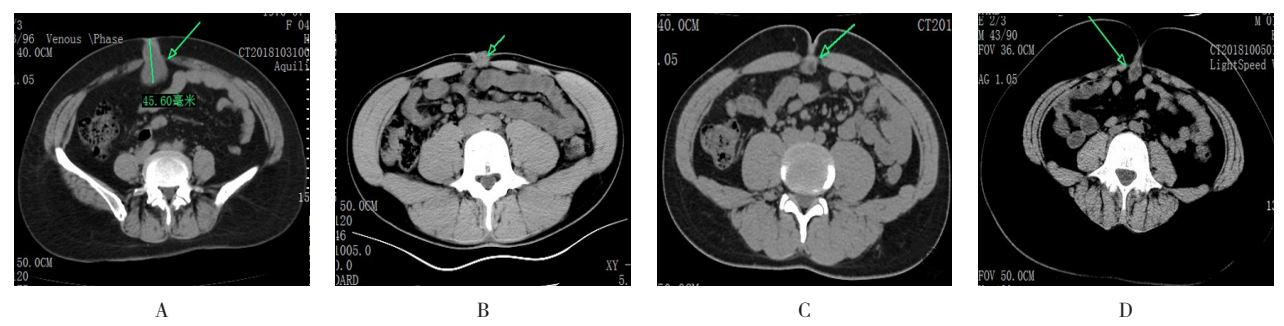
来说，关于其诊断依据、治疗方法、手术方式和时机选择、术后效果等报道较少，且尚未达成共识。本研究回顾性分析2016年3月—2019年3月本院收治的11例采取腹腔镜手术治疗脐尿管囊肿合并感染患者的临床资料，效果满意。现报道如下：

1 资料与方法

1.1 一般资料

11例患者中，男7例，女4例，年龄4~55岁，平均28岁。其中，4例因单纯脐周疼痛就诊，1例因脐部包块伴疼痛1年就诊，1例因腹部疼痛伴尿频尿痛就诊，5例脐部疼痛伴渗液或流脓就诊。所有

患者术前行彩超和CT等影像学检查，囊肿平均直径为36.4 mm，囊肿均位于膀胱与脐之间。彩超表现为囊性暗区、边界清晰、混合低回声包块；CT提示脐下前腹壁正中类圆形低密度影，部分病例增强后囊壁强化，病灶周边可见炎性反应所致的絮片状或条索状密度增高影（附图）。根据临床病史特点和影像学检查结果，所有患者均确诊为脐尿管囊肿伴感染，术前均给予头孢美唑+奥硝唑抗感染3~7 d，1例术前合并尿频尿痛的患者行中段尿细菌培养及药敏检查，结果为阴性。由于脐部卫生条件差，细菌来源途径复杂，术前均未留取脐部渗液标本。见附表。



A：病例2，脐下囊状低密度影，可见弧形密度增高影；B：病例5，脐周低密度影，灶周可见炎性渗出；C：病例11，脐下类圆形低密度灶，边缘毛糙；D：病例9，脐下条索状低密度灶，边缘可见密度增高影

附图 典型病例影像学资料

Attached fig. Imaging data of typical case

附表 11例患者的临床资料

Attached table Clinical data of 11 cases

序号	性别	症状	年龄/岁	囊肿直径/mm	术前抗生素使用时间/d
病例1	男	脐部包块伴疼痛1年	55	56.0	7
病例2	男	脐部疼痛20 d	46	46.0	5
病例3	男	脐周疼痛10 d	22	33.0	5
病例4	女	脐周疼痛4个月	43	9.2	7
病例5	男	脐部疼痛伴渗液4个月	21	29.0	5
病例6	男	脐部疼痛伴渗液1个月	30	12.0	3
病例7	女	脐周疼痛10 d	12	84.0	3
病例8	女	脐部红肿伴渗液7 d	4	48.0	7
病例9	男	腹痛伴尿频尿痛2 d	8	27.0	7
病例10	女	脐部疼痛伴流脓14 d	48	28.0	5
病例11	男	脐部疼痛伴渗液2个月	20	29.0	3

1.2 手术方法

所有患者行气管插管全身麻醉,取头低足高仰卧位,臀下垫一软垫,留置导尿管。用气腹针在脐与剑突连线中点建立气腹,置入10 mm套管,将腹腔镜镜头进入腹腔,检查穿刺点方向无活动性出血及肠管损伤后,于直视下在腹直肌外侧缘平脐的左右两侧分别置入5和12 mm套管。寻找脐正中韧带,定位脐部对应腹膜,在腹腔内切开腹膜并分离出脐尿管及周围组织,向上分离至腹壁侧脐内口予以离断。沿脐尿管周围脂肪组织与前腹壁腹横筋膜之间无血管平面,使用超声刀钝、锐结合依次向下腹壁分离,切除脐尿管、周围脂肪组织及其表面腹膜,显露腹直肌后鞘直至盆底,完整切除脐尿管及其周围脂肪组织至盆底、膀胱前壁。用电凝钩沿两侧脐血管处打开耻骨后间隙,超声刀凝闭双侧脐血管后予以离断,沿膀胱前壁脂肪与盆壁之间无血管层面逐步松解、游离骨耻后间隙,用导尿管注水使膀胱充盈,确定囊肿与膀胱的间隙,完全游离脐尿管及肿块后,用Hem-o-lock夹夹闭脐尿管远端,完整切除脐尿管、脐尿管肿物、脐正中韧带和部分膀胱顶壁。将标本置入防渗漏标本袋后取出,留置一根引流管,最后关闭各切口。

2 结果

11例患者均成功完成手术,无中转开放手术。手术时间90~200 min,平均136 min;平均留置导尿6 d;平均住院天数为12 d;8例术中留取标本行细菌培养及药敏检查的患者中,2例细菌培养结果显示为金黄色葡萄球菌,6例为阴性。所有患者术后病理报告均符合脐尿管囊肿。患者切口均愈合良好,术后无复发、切口感染和切口疝等严重并发症;术后随访1~5年,术后无复发、切口感染和切口疝等严重并发症。

3 讨论

脐尿管疾病是一种罕见的脐尿管异常,通常认为成人脐尿管异常的发生率为1/5 000,婴儿脐尿管异常的发生率低于1/150 000。近年来,该病发病率呈上升趋势,有报道^[1]指出,15岁以下儿童发病率为1.6%,成人0.063%。感染是其最常见的并发症,在感染控制后应尽早手术切除。脐尿管在胚胎早期连接膀胱和尿囊,膀胱顶部与脐管相连通,随着胚胎发

育,膀胱逐渐下降,脐与膀胱顶之间形成一条细管,即脐尿管,随着膀胱逐渐下降,脐尿管的管腔闭塞并形成一条纤维束,即脐正中韧带。脐尿管位于腹膜外锥形腔隙的中央,基底部位于膀胱前壁顶部,尖端直至脐部,长约3~10 cm,直径约8~10 mm,闭锁的动脉贯穿其中。脐尿管闭锁不完全,可导致其发生病变,包括:脐尿管未闭、脐尿管窦道、脐尿管囊肿和脐尿管憩室等。如果脐尿管完全不退化,使膀胱顶部与脐相通,会导致新生儿脐尿管痿。如果两端退化但中段有管腔残存,会形成脐尿管囊肿。如果只有一端退化,则会形成脐窦或膀胱顶部憩室,但该类型极为少见。脐尿管疾病通常因新生儿出生后脐部流液而被发现,多数以急腹症为首要症状,也有少数患者表现为结石、肠梗阻、肠痿、坏死性筋膜炎,累及膀胱壁时可出现尿频、尿急、尿痛和血尿等症状。该病易与腹部或其他盆腔疾病相混淆,主要依据脐尿管畸形的胚胎发育、解剖和影像学特征来鉴别。

脐尿管囊肿多见于男性,伴有感染时可表现为腹痛、腹部包块、脐部渗液、发热、尿频和尿急等膀胱刺激征,是脐尿管畸形中最常见的类型。主要依据临床病史特点和影像学检查(B超、CT、MRI、排泄性膀胱尿路造影和膀胱造影^[2])来确诊。B超具有应用广泛、价格便宜和诊断速度快等特点,可确定脐尿管畸形的病变范围及性质,是目前诊断该疾病最准确的方法,准确率达91.3%^[3],通过结合超声造影可提高鉴别诊断水平^[4]。严重感染或B超显示不清时,可通过MRI对囊性变进行更准确的组织特征描述。与MRI相比,CT有助于明确脐尿管囊肿的解剖情况和范围,同时可评估疾病的程度和潜在的并发症^[5],对于增强后强化不均匀者,则提示有感染或恶变的可能。患者在合并感染的情况下可表现为脐部流脓、泌尿系感染及下腹部痛,如未及时明确诊断及治疗,可能发生败血症、痿管形成、窦道形成或向膀胱及腹腔破溃等,导致腹膜炎及肠穿孔。诊断性腹腔镜可在影像学诊断不明确的情况下证实脐尿管残留畸形,对于单纯脐尿管囊肿术前未合并感染者,行相应的外科手术前可不予以抗生素治疗^[6]。脐尿管囊肿推荐的手术方法是完全切除,切除不完全可导致复发及残余物向恶性转化^[7]。有学者^[8]认为,术前予以引流及抗生素治疗,可明显减少术后并发症发生,但充分引流+抗生素+手术的方案会延长住院时间,增加治疗费用和

患者痛苦。目前,脐尿管囊肿合并感染的首选方案是术前抗生素治疗加手术完全切除^[9]。因头孢菌素类药物在血液和尿液中浓度高,仍是泌尿外科预防感染的首选选择^[10]。术前积极控制感染,可避免手术继发尿源性脓毒血症,但抗菌药物的使用需根据患者临床表现和尿培养结果及时进行更换^[11]。有研究^[12]报道,出生后1年内的轻症婴幼儿或无症状者,可选择保守治疗,对于无法自愈的脐尿管囊肿,应积极行外科手术治疗,以避免发生感染或脐尿管腺癌。腹腔镜入路治疗脐尿管疾病,具有创伤小、视野清晰、术中损伤小、术后疼痛轻、患者可早期下床活动的优势,而开放入路恢复时间长、瘢痕大、患者疼痛更明显,术后发生肠梗阻、切口感染和腹膜缺失的概率增加,还可能导致腹壁薄弱或缺损,出现切口疝。抗生素+腹腔镜微创手术治疗效果更为显著,并发症和住院时间均明显减少,在治疗脐尿管囊肿合并感染的成人及患儿中越来越受欢迎^[13]。

综上所述,脐尿管囊肿合并感染具有特殊的解剖结构、病理类型、临床症状和影像学表现,腹腔镜手术治疗该病微创、安全、简单、有效,但由于病例数较少,远期疗效仍需要进一步随访验证。

参 考 文 献 :

- [1] SIOW S L, MAHENDRAN H A, HARDIN M, et al. Laparoscopic management of symptomatic urachal remnants in adulthood[J]. Asian J Surg, 2015, 38(2): 85-90.
- [2] BUDDHA S, MENIAS C O, KATABATHINA V S. Imaging of urachal anomalies[J]. Abdom Radiol (NY), 2019, 44(12): 3978-3989.
- [3] CHIARENZA S F, BLEVE C. Laparoscopic management of urachal cysts[J]. Transl Pediatr, 2016, 5(4): 275-281.
- [4] LUO X, LIN J, DU L, et al. Ultrasound findings of urachal anomalies. A series of interesting cases[J]. Med Ultrason, 2019, 21(3): 294-298.
- [5] PARADA VILLAVICENCIO C, ADAM S Z, NIKOLAIDIS P, et al. Imaging of the urachus: anomalies, complications, and mimics[J]. Radiographics, 2016, 36(7): 2049-2063.
- [6] BASUGUY E, OKUR M H, ZEYTUN H, et al. Management of symptomatic urachal cysts in children[J]. Niger J Clin Pract, 2019, 22(1): 113-116.
- [7] ELKBULI A, KINSLOW K, EHRHARDT J D, et al. Surgical management for an infected urachal cyst in an adult: case report and literature review[J]. Int J Surg Case Rep, 2019, 57: 130-133.
- [8] KWOK C M. Infected urachal cyst in an adult: a laparoscopic approach[J]. Case Rep Gastroenterol, 2016, 10(2): 269-274.
- [9] PASSONI S, GUERRA A, MARENGO M, et al. Laparoscopic treatment of an infected urachal cyst and diverticulum in a young adult: presentation of a case and review of the literature[J]. Int J Surg Case Rep, 2018, 49: 87-90.
- [10] 泌尿外科手术部位感染预防中国专家共识编写组. 泌尿外科手术部位感染预防中国专家共识(2019版)[J]. 中华泌尿外科杂志, 2019, 40(6): 401-404.
- [10] Chinese Expert Consensus Group on Prevention of Surgical Site Infection in Urology. Chinese expert consensus on prevention of surgical site infection in urology (2019 edition) [J]. Chinese Journal of Urology, 2019, 40(6): 401-404. Chinese
- [11] 尿路感染诊断与治疗中国专家共识编写组. 尿路感染诊断与治疗中国专家共识(2015版)—复杂性尿路感染[J]. 中华泌尿外科杂志, 2015, 36(4): 241-244.
- [11] Chinese Expert Consensus Editing Group on Diagnosis and Treatment of Urinary Tract Infections. Chinese expert consensus on diagnosis and treatment of urinary tract infection (2015 edition) -complex urinary tract infection[J]. Chinese Journal of Urology, 2015, 36(4): 241-244. Chinese
- [12] RUTKOFISKY I H, CHANDRADEVAN R, WILLIAMS IV J T, et al. Cured by Da Vinci Xi: meticulous dissection of an infected urachal cyst presenting with lower urinary tract symptoms in an adult[J]. J Surg Case Rep, 2018, 2018(12): rjy327.
- [13] FUJIOGI M, MICHIHATA N, MATSUI H, et al. Early outcomes of laparoscopic versus open surgery for urachal remnant resection in children: a retrospective analysis using a nationwide inpatient database in Japan[J]. J Laparoendosc Adv Surg Tech A, 2019, 29(8): 1067-1072.

(彭薇 编辑)

本文引用格式:

刘刚,周骏,施浩强,等.腹腔镜手术治疗脐尿管囊肿合并感染的临床疗效分析(附11例报告)[J]. 中国内镜杂志, 2021, 27(8): 67-70.

LIU G, ZHOU J, SHI H Q, et al. Clinical analysis of laparoscopic operation for urachal cyst with infection (11 cases)[J]. China Journal of Endoscopy, 2021, 27(8): 67-70. Chinese