

DOI: 10.12235/E20200487

文章编号: 1007-1989 (2021) 07-0001-05

论著

肩关节镜手术治疗青年初次肩关节前脱位的 临床疗效分析*

刘振刚¹, 施建东¹, 李玢¹, 杨超¹, 丁舒晨¹, 向先祥²

(1. 解放军联勤保障部队第903医院 骨二科, 浙江 杭州 310016;

2. 大连大学附属中山医院 骨四科, 辽宁 大连 116001)

摘要: **目的** 探讨肩关节镜手术与传统保守方法治疗青年患者初次肩关节前脱位的临床疗效。**方法** 前瞻性纳入2012年—2016年在该院就诊的青年肩关节前脱位患者, 共80例。其中, 男49例, 女31例, 年龄18~40岁, 平均(28.61±9.62)岁, 所有患者入组前签署知情同意书, 将患者随机分为A、B两组, 每组各40例, A组采用肩关节镜下肩关节盂唇-韧带-关节囊复合体(ALPSALesion)修复手术治疗, B组采用患肢颈腕悬吊带贴胸壁固定保守治疗, 术后经康复训练, 逐渐恢复肩关节功能。所有患者均随访36个月, 分别于术后18和36个月进行安大略西部肩关节不稳指数(WOSI)与DASH评分, 评价两组患者的治疗效果。**结果** A组有6例患者出现再次脱位, 时间为术后10~15个月, B组有28例患者出现再次脱位, 时间为术后6~24个月; 术后随访18个月时, A组WOSI评分为(268.00±163.78)分、DASH评分为(7.08±5.03)分, 均优于B组的(364.10±144.97)和(11.18±6.11)分, 两组比较, 差异有统计学意义($P < 0.05$); 术后随访36个月显示, A组WOSI评分为(235.30±118.23)分、DASH评分为(4.12±1.96)分, 与B组的(247.20±123.36)和(4.98±2.21)分比较, 差异均无统计学意义($P > 0.05$)。**结论** 对于初次肩关节前脱位的青年患者, 采用肩关节镜下手术治疗后复发率低, 术后肩关节功能恢复满意。

关键词: 青年; 初次肩关节前脱位; 肩关节镜; 保守治疗

中图分类号: R684

Clinical efficacy of endoscopic surgery and conservative treatment for Bankart injury of primary shoulder joint in young adults*

Zhen-gang Liu¹, Jian-dong Shi¹, Bin Li¹, Chao Yang¹, Shu-chen Ding¹, Xian-xiang Xiang²

(1. Department of Orthopedics, PLA 903rd Hospital, Hangzhou, Zhejiang 310016, China; 2. Department of Orthopedics, Zhongshan Hospital of Dalian University, Dalian, Liaoning 116001, China)

Abstract: Objective To discuss the clinical efficacy of endoscopic surgery and conservative methods in treatment of Bankart injury of primary shoulder joint in young patients. **Methods** From 2012 to 2016, we screened 80 patients with shoulder joint Bankart injury who met the study requirements. There were 49 males and 31 females, and the patients were between 18 and 40 years old, with an average of (28.61±9.62) years old. All the 80 patients were divided into two groups, 40 in each. The patients received endoscopic shoulder labels-ligament-capsular complex (ALPSA Lesion) repair surgery as group A, and the patients received conservative treatment of cervical wrist sling and chest wall fixation as group B. After rehabilitation training, the shoulder joint function was gradually

收稿日期: 2020-12-26

* 基金项目: 大连大学博士启动基金 (No: 2020QL017); 杭州市医药卫生科技项目 (No: 2016B62)

[通信作者] 施建东, E-mail: 113698264@qq.com

restored, and the patients were followed up for 36 months after surgery. WOSI scores and DASH scores were compared between the two groups. **Results** In group A, there were 6 patients with recurrent dislocation within 10 ~ 15 months after surgery, and in group B, there were 28 patients with dislocation within 6 ~ 24 months after surgery. After 28 months of follow-up, WOSI score and DASH score in group A were lower than those in group B, and the difference was statistically significant ($P < 0.05$). Follow-up at the end of 36 months after the operation showed that there was no statistically significant difference in the score of shoulder joints between the two groups ($P > 0.05$). **Conclusion** For young patients with Bankart injury of primary shoulder joint, the recurrence rate after endoscopic surgery is low, and the postoperative recovery of shoulder joint function is satisfactory. Endoscopic surgery is feasible for young patients with Bankart injury of primary shoulder joint.

Keywords: young adults; Bankart injury of primary shoulder joint; shoulder arthroscopy; conservative treatment

肩关节是全身活动度最大的关节,但是肩关节周围组织较薄弱,在受到外力时容易导致肩关节脱位,该情况占全身关节脱位的50%^[1-2]。因肩关节前方的稳定力量最为薄弱,后方又有肩峰及肌肉限制,所以在临床上肩关节前脱位是最常见的。肩关节前脱位时易出现Bankart损伤,对于初次脱位的患者来说,保守治疗是有效的治疗方法。但对于行保守治疗的青年患者来说,仍有部分患者会出现再次肩关节脱位或肩关节不稳。对于再次或多次脱位的肩关节,采用手术修复肩关节盂唇-韧带-关节囊复合体(ALPSALesion)损伤,能恢复肩关节功能。笔者拟采用两种不同方法治疗初次肩关节前脱位青年患者,通过对比分析术后肩关节功能,探讨肩关节镜手术治疗初次肩关节前脱位青年患者的临床效果。

1 资料与方法

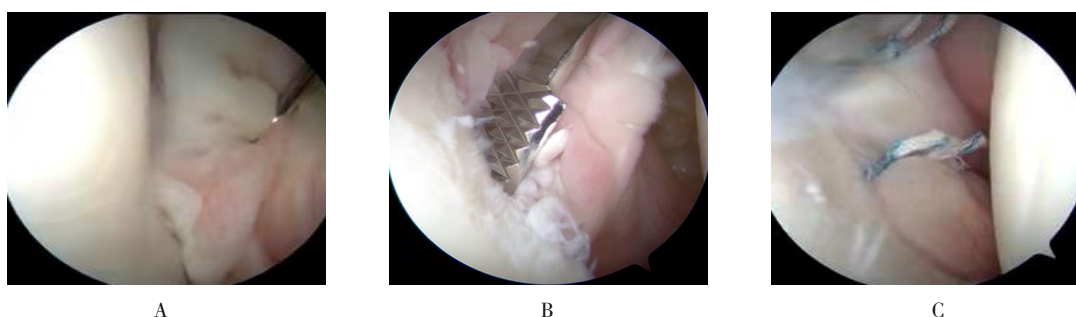
1.1 一般资料

选出符合纳入条件的患者80例,经本院伦理委员会审核同意,将患者随机分成两组进行治疗,行肩关节镜下ALPSALesion修复手术治疗的患者为A组,行患肢颈腕悬吊带贴胸壁固定保守治疗的患者为B组。纳入标准:①拍片检查确诊为Bankart损伤;②年龄18~40岁、初次Bankart损伤的患者;③单纯肩关节前脱位不伴有其他复合伤,如:骨性Bankart、Hill-sachs、HAGL损伤等;④既往肩关节活动正常且无肩关节手术病史、无多关节松弛病史。患者及家属均知情同意,并签署知情同意书。A组男25例,女15例;B组男24例,女16例;两组患者平均年龄(28.61 ± 9.62)岁,A组和B组都由同一医生完成治疗。

1.2 方法

1.2.1 A组 全身麻醉后,用束腹带将患者固定在沙滩椅位,需要露出患侧肩胛骨内侧缘,常规消毒、铺单。在肩峰后角远端、内侧1 cm处建立后方入路,根据患者体型可适当延长距离,通过后方入路插入关节镜对肩关节腔进行有序检查,并通过内部交换棒技术建立标准前上入路,位置在喙突外侧、上方各1 cm处,应不低于喙突且在喙突内侧,防止臂丛神经损伤。在前上入路置入工作套筒并固定在皮肤上,工作套筒需从肱二头肌长头肌腱与肩胛下肌腱之间穿出,有利于后期操作。对肩关节内组织结构进行有序检查,对关节内增生的滑膜进行刨削切除,确定前方Bankart损伤,评估撕裂处长度,使用刨削器及骨锉刀在撕裂处进行新鲜化处理,以局部少量渗血为佳;将带线锚钉(施乐辉)与关节孟成 145° 植入关节孟边缘,根据撕裂口大小,植入2或3枚锚钉。采用过线缝合器进行缝合,缝合组织为ALPSALesion,缝合ALPSALesion时,进针点应与锚钉进针点对应,避免打结固定后对缝合组织造成牵拉,影响肩关节活动,同时要避免缝合肩胛下肌腱,植入锚钉的间隔要有1 cm,镜下采用两个交替滑结固定,在打结前应仔细辨别,确认无组织夹在缝线之间,否则容易导致推结困难,主线应靠近关节囊侧,这样线结留在了关节囊侧,可以避开关节面,防止造成关节软骨磨损。缝合后的孟唇应平整、有张力。见附图。术后4周进行康复训练。

1.2.2 B组 患者肩关节脱位经手法复位,如复位困难者可在麻醉下进行复位,避免强行复位,造成肱骨骨折、肩袖损伤等并发症,复位后患肢用颈腕悬吊带贴胸壁固定4周,口服药物对症治疗。在固定



A: 关节前孟唇撕裂; B: 骨锉新鲜化前关节盂; C: 前 ALPSALesion 缝合后, 恢复孟唇的解剖位置, 孟唇平整, 缝线结节远离关节面

附图 内镜组典型病例

Attached fig. Typical cases in endoscopic group

的这段时间, 患者除了肩关节不能活动, 其他部位都进行活动、锻炼, 这样可以防止出现肌肉萎缩、关节僵硬等。

1.2.3 康复治疗 由同一医生负责两组患者术后康复锻炼计划。A组: 术后4周悬吊固定, 术后3 d就可去除吊带行肩关节被动活动、患肢钟摆活动; 第5~8周, 患者去除悬吊固定, 可以进行抬肩等关节活动, 但肩关节外旋活动应避免, 其他方向可以行被动活动。第8~12周, 可行肩关节360°功能锻炼, 12周后进行负重锻炼, 6个月后可以开始正常体育活动。B组: 手法复位后4周内患肢行颈腕悬吊贴胸壁固定, 在此期间应避免肩关节活动, 未被限制固定的部位可活动; 4周后不再用悬吊固定, 4~8周肩关节行钟摆运动, 肩关节各个方向可进行被动活动, 活动度应逐渐增大, 注意活动过程中不应出现严重疼痛, 肩关节外旋需谨慎; 8~12周进行抗阻力量训练, 12~16周可进行各个方向主动训练, 特别是肩关节外旋训练, 直至正常活动。

1.3 观察指标

由两名主治医师采用安大略西部肩关节不稳指数(Western Ontario shoulder instability index, WOSI)^[3]以及DASH^[4]评分系统对治疗效果进行评价, 具体方法是: 在术前、术后随访18个月和36个月时对肩关

节功能进行评分, 取两名医生评分的平均值, 如相差较大, 则由另一高级职称医生进行评价。同时观察两组复发情况。

1.4 统计学方法

使用SPSS 20.0软件处理数据, 计量资料以均数±标准差($\bar{x} \pm s$)表示, 采用两独立样本 t 检验, $P < 0.05$ 为差异具有统计学意义。

2 结果

2.1 两组患者再次脱位情况

A组中有6例患者发生再次脱位, MRI检查提示Bankart损伤, 术后再复发与激烈活动相关, 再次复发患者占15%, 二次手术治疗无复发。B组中有28例患者发生再次脱位, 行MRI检查提示Bankart损伤, 术后再复发的患者中有12例无明显外伤, 再次复发患者占70%, 并通过内镜下手术治疗此28例患者, 术后效果满意, 未出现再脱位患者。

2.2 两组患者肩功能恢复情况比较

术后18个月, 两组患者WOSI和DASH评分比较, 差异有统计学意义($P < 0.05$), A组明显优于B组; 术后36个月, 两组患者WOSI和DASH评分比较, 差异均无统计学意义($P > 0.05$)。见附表。

附表 两组患者术前术后WOSI和DASH评分比较 (分, $\bar{x} \pm s$)

Attached table Comparison of WOSI and DASH scores between the two groups before and after surgery (score, $\bar{x} \pm s$)

组别	WOSI			DASH		
	术前	术后18个月	术后36个月	术前	术后18个月	术后36个月
A组($n=40$)	678.55±158.78	268.00±163.78	235.30±118.23	22.82±11.42	7.08±5.03	4.12±1.96
B组($n=40$)	668.86±167.48	364.10±144.97	247.20±123.36	21.88±10.32	11.18±6.11	4.98±2.21
t 值	0.47	2.57	0.88	0.87	1.93	2.10
P 值	0.691	0.034	0.650	0.521	0.041	0.332

3 讨论

肩关节脱位中前方脱位占绝大多数，主要原因为外伤所致，导致出现肩关节前方孟唇-韧带-关节囊复合体（ALPSALesion），由Bankart首次发现，并将此类损伤命名为Bankart损伤。VAN DER等^[5]通过内镜检查发现肩关节脱位患者都存在ALPSALesion损伤。目前，临床上对于初次肩关节脱位患者主要行保守治疗，但保守治疗有一定复发率。内镜手术在治疗复发性Bankart损伤中优势很明显，损伤小，术后可早期康复锻炼，已经得到医师的一致认可。

有研究^[6-9]显示，肩关节脱位保守治疗后复发率高，在青年人群中更高。SHIN等^[10]指出，青年Bankart损伤在保守治疗后，复发率为75%。本研究把单纯肩关节前脱位患者作为研究对象，排除伴有骨性Bankart、Hill-sachs、HAGL等损伤以及既往有关节松弛病史的患者，A组复发率为15%，B组复发率为70%，与国内外研究^[6-10]结果相近。对于常见的前方ALPSALesion损伤，保守治疗主要是制动，悬吊固定患肢4周，但治疗效果受到许多因素影响，其中主要包括患者配合程度，如患肢不能绝对制动，或制动的的时间没有达到4周，都会影响受伤部位愈合，愈合不良主要有以下几种：①ALPSALesion不能和关节孟紧密结合，其间形成瘢痕愈合；②ALPSALesion与关节孟愈合位置较深，关节孟唇对肱骨头不能形成负压吸引效应；③关节孟唇没有恢复到正常的解剖位置，无法形成密闭包绕肱骨头的腔，粘连-结合效应就无法发挥良好的稳定作用。这些易引起肩关节不稳的因素，会导致肩关节再次脱位。本研究中，B组出现再次脱位的患者中，12例并没有明显的外伤病史，术后18个月时，肩关节评分A组明显占优，与内镜术后可早期进行康复锻炼有关。

内镜下手术治疗复发性Bankart损伤成功率高。对于初次Bankart损伤也可考虑采用内镜下手术治疗，术后患者的脱位率明显降低。本研究中，A组患者肩关节功能评分优于B组，与文献^[11-12]报道一致。随着医生关节镜手术经验的积累、设备的更新、内固定材料的发展和患者对术后康复的重视，内镜下治疗Bankart损伤临床效果满意，内镜下把撕裂的ALPSALesion在解剖位置修复，使得让肩关节稳定的负压吸引效应、粘连-结合效应、关节囊韧带的制约效应得以发挥作用，术后可以早期进行功能康复锻

炼，防止肩关节粘连、僵硬等并发症发生。本研究中，术后随访18个月时，A组肩关节功能评分优于B组，而术后36个月时，两组肩关节评分无差异，随着术后随访时间延长，两组患者均顺利康复，肩关节功能基本恢复正常，表明两组患者最后都能获得满意的治疗效果，但A组术后恢复时间更短。

综上所述，对于初次肩关节前脱位的青年患者采用肩关节镜下手术治疗，术后复发率低，肩关节功能恢复用时短、效果满意，建议初次肩关节脱位的青年患者早期进行治疗。

参 考 文 献：

- [1] AHMED I, ASHTON F, ROBINSON C M. Arthroscopic Bankart repair and capsular shift for recurrent anterior shoulder instability: functional outcomes and identification of risk factors for recurrence[J]. *J Bone Joint Surg Am*, 2012, 94(14): 1308-1315.
- [2] BESSIÈRE C, TROJANI C, CARLES M, et al. The open Latarjet procedure is more reliable in terms of shoulder stability than arthroscopic bankart repair[J]. *Clin Orthop Relat Res*, 2014, 472(8): 2345-2351.
- [3] PARK I, LEE J H, HYUN H S, et al. Minimal clinically important differences in Rowe and Western Ontario Shoulder Instability Index scores after arthroscopic repair of anterior shoulder instability[J]. *J Shoulder Elbow Surg*, 2018, 27(4): 579-584.
- [4] ZIMMERMANN S M, SCHEYERER M J, FARSHAD M, et al. Long-term restoration of anterior shoulder stability: a retrospective analysis of arthroscopic Bankart repair versus open Latarjet procedure[J]. *J Bone Joint Surg Am*, 2016, 98(23): 1954-1961.
- [5] VAN DER LINDE J A, VAN KAMPEN D A, TERWEE C B, et al. Long-term results after arthroscopic shoulder stabilization using suture anchors: an 8 to 10 year follow-up[J]. *Am J Sports Med*, 2011, 39(11): 2396-2403.
- [6] 梁达强, 丘志河, 柳海峰, 等. 肩关节前向脱位及合并损伤的手术治疗进展[J]. *中国修复重建外科杂志*, 2019, 33(6): 768-773.
- [6] LIANG D Q, QIU Z H, LIU H F, et al. Research progress of surgical treatment for anterior shoulder dislocation and combined injuries[J]. *Chinese Journal of Reparative and Reconstructive Surgery*, 2019, 33(6): 768-773. Chinese
- [7] HASEBROOCK A W, BRINKMAN J, FOSTER L, et al. Management of primary anterior shoulder dislocations: a narrative review[J]. *Sports Med Open*, 2019, 5(1): 31.
- [8] HURLEY E T, MANJUNATH A K, BLOOM D A, et al. Arthroscopic Bankart repair versus conservative management for first-time traumatic anterior shoulder instability: a systematic review and Meta-analysis[J]. *Arthroscopy*, 2020, 36(9): 2526-2532.
- [9] MINKUS M, KÖNIGSHAUSEN M, MAIER D, et al. Immobilization in external rotation and abduction versus arthroscopic stabilization

- after first-time anterior shoulder dislocation: a multicenter randomized controlled trial[J]. *Am J Sports Med*, 2021, 49(4): 857-865.
- [10] SHIN S J, KO Y W, JEON Y S, et al. Comparison of intra-articular findings and clinical features between patients with symptomatic anterior instability after recurrent shoulder subluxation and dislocation[J]. *Arthroscopy*, 2017, 33(3): 527-533.
- [11] SHANLEY E, THIGPEN C, BROOKS J, et al. Return to sport as an outcome measure for shoulder instability: surprising findings in nonoperative management in a high school athlete population[J]. *Am J Sports Med*, 2019, 47(5): 1062-1067.
- [12] PROVENCHER C M T, MIDTGAARD K S. Editorial commentary: evidence to support surgical intervention for first-

time shoulder instability: stabilize them early[J]. *Arthroscopy*, 2020, 36(9): 2533-2536.

(吴静 编辑)

本文引用格式:

刘振刚, 施建东, 李玢, 等. 肩关节镜手术治疗青年初次肩关节前脱位的临床疗效分析[J]. *中国内镜杂志*, 2021, 27(7): 1-5.

LIU Z G, SHI J D, LI B, et al. Clinical efficacy of endoscopic surgery and conservative treatment for Bankart injury of primary shoulder joint in young adults[J]. *China Journal of Endoscopy*, 2021, 27(7): 1-5. Chinese