

DOI: 10.12235/E20200335

文章编号: 1007-1989 (2021) 04-0069-06

介入溶栓治疗胸腔镜下肺癌根治术后 高危肺栓塞的经验分析*

沈松鹤, 赵锡利, 朱鸢翔, 赵森, 周青, 王志学

(河南大学第一附属医院 放射介入科, 河南 开封 475000)

摘要: **目的** 探讨不同介入溶栓方式治疗胸腔镜下肺癌根治术后高危肺栓塞 (PE) 的价值。**方法** 选取 2018 年就诊于河南大学第一附属医院的 3 例胸腔镜下肺癌根治术后发生高危 PE 的患者作为研究对象, 其中 1 例接受单纯静脉溶栓治疗, 1 例接受单纯动脉介入溶栓治疗, 1 例接受静脉肺动脉联合介入溶栓治疗, 分析 3 例患者住院治疗方式、溶栓治疗效果和术后并发症发生概率。**结果** 接受单纯静脉溶栓治疗、单纯动脉介入溶栓治疗和静脉肺动脉联合介入溶栓治疗的患者, 溶栓后住院时间分别为 32、22 和 11 d, 介入溶栓治疗的临床效果较传统静脉溶栓治疗好, 3 例患者出院后均进行 6 个月的随访, 无明显并发症出现。**结论** 因肺癌行胸腔镜根治术后发生高危 PE 的患者, 采用肺动脉介入溶栓方式能够明显提高临床治疗效果, 缩短患者住院时间, 值得临床推广应用。

关键词: 高危肺栓塞; 静脉溶栓; 动脉介入; 治疗效果

中图分类号: R563.5; R619.2

Experience analysis of interventional thrombolytic therapy for high-risk pulmonary embolism after thoracoscopic radical lung cancer surgery*

Song-he Shen, Xi-li Zhao, Zhi-xiang Zhu, Sen Zhao, Qing Zhou, Zhi-xue Wang

(Department of Radiological Intervention, the First Affiliated Hospital of Henan University,
Kaifeng, Henan 475000, China)

Abstract: Objective To compare the different interventional thrombolytic methods of high-risk pulmonary embolism after thoracoscopic radical lung cancer surgery, and analyze the experience of the treatment process, so as provide reference for thoracic surgeons in diagnosis of such diseases. **Methods** Three patients with high-risk thrombolysis after thoracoscopic radical resection of lung cancer in 2018 were selected as the research subjects, of which 1 patient accept simple intravenous thrombolysis treatment, 1 case of patient with simple arterial interventional thrombolysis treatment, 1 case of patient with pulmonary venous infusion interventional thrombolysis therapy, the hospitalization method, thrombolytic treatment effect and postoperative complication probability of 3 patients were analyzed. **Results** The length of stay after thrombolysis was 32 d, 22 d and 11 d in patient received simple intravenous thrombolysis therapy, simple arterial interventional thrombolytic therapy and combined venous and pulmonary artery interventional thrombolytic therapy, respectively. The clinical effect of interventional thrombolytic therapy is better than traditional intravenous thrombolytic therapy. All the 3 patients were followed up for 6 months

收稿日期: 2020-08-05

* 基金项目: 2019 年度河南省医学科技攻关计划 (No: LHGJ20190516)

[通信作者] 王志学, E-mail: yue155163@163.com; Tel: 13781159785

after discharge, and no significant complications occurred. **Conclusion** For patients with high risk pulmonary embolism after thoracoscopic radical resection of lung cancer, pulmonary artery interventional thrombolysis can significantly improve the clinical treatment effect and shorten the length of hospital stay of patients, which is worthy of clinical promotion and application.

Keywords: high-risk pulmonary embolism; intravenous thrombolysis; arterial intervention; treatment effect

肺癌为临床常见肿瘤之一,其恶性程度较高,严重威胁着人们的生命健康。有报道^[1-2]称,肺癌的发病率和死亡率迅速增长,其中男性肺癌发病率及死亡率均已增长至恶性肿瘤首位,女性居第二位。近年来,随着临床相关检测技术的发展,使早期发病阶段的肺癌得到了有效监测,并获得及时治疗。在肺癌治疗过程中,手术常为主要治疗方案,包括传统开胸手术和胸腔镜手术^[3-5]。随着胸腔镜手术经验的积累,其治疗效果已获得国内外专家的广泛认可,且肺癌根治术相关并发症呈减少趋势。高危肺栓塞(pulmonary embolism, PE)为肺癌常见并发症之一,临床症状主要为晕厥、缺氧性休克甚至猝死,其病情发展较快,具有较高的死亡率,是临床医生面临的巨大挑战。本研究对本院3例胸腔镜下肺癌根治术后并发高危PE的治疗方式进行探究,总结高危PE介入溶栓的临床治疗经验,旨在为此类疾病的治疗提供参考依据。

1 资料与方法

1.1 一般资料

选取2018年就诊于本院的3例胸腔镜下肺癌根治术后发生高危PE的患者作为研究对象。3例患者均为女性,年龄分别为68、63和66岁,高危PE发生时间分别为胸腔镜下肺癌根治术后50、47和51 h。患者出现高危PE后接受不同溶栓方式治疗,治疗时间分别为病发后60、51和55 min。采用Qanadli评分标准进行肺动脉栓塞评分,平均 (6.10 ± 1.58) 分。其中,1例接受单纯静脉溶栓治疗,1例接受单纯动脉介入溶栓治疗,1例接受静脉肺动脉联合介入溶栓治疗。

1.2 纳入和排除标准

纳入标准^[6]: ①通过病理学检测确诊为肺癌,接受胸腔镜下肺癌根治术,术后出现异常情况时,经肺部影像学诊断确诊为高危PE; ②发生急性心力衰竭而造成心排量明显减少者; ③有血压异常和短暂休克者; ④签署知情同意书,同意参与本研究。

排除标准^[7]: ①对溶栓治疗相关药物产生过敏反

应者; ②肺癌根治术后发生低危PE; ③病例资料保存不够完整; ④存在心脏功能或肾功能缺陷和其他脑部血管类疾病者。

1.3 方法

1.3.1 静脉肺动脉联合介入溶栓 患者66岁。入院治疗前出现胸闷和咳嗽等症状。经影像学检查,初步诊断为肺癌。治疗前进行过敏原测试,以确保治疗过程中可进行相关药物的使用。完善术前检查,行胸腔镜下肺癌根治术,术后病理学提示为肺癌。术后护理包括消毒、化痰和双下肢肢体气压治疗等,由于胸腔镜下手术创口较小,患者恢复较快,术后32 h即可进行床下简单活动。51 h后进行简单床下活动时突发异常,出现急性休克,意识逐渐丧失。医护人员对其血压、心率、心电图和瞳孔等基本生理指标进行监测,患者血压为76/54 mmHg、心率132次/min,两侧瞳孔表现正常,心电图出现非特异性ST-T改变,呼吸急促并出现呼吸困难,中心静脉压(central venous pressure, CVP)和平均动脉压(mean arterial pressure, MAP)上升。主治医师对患者实施紧急救治,立即进行肺动脉高压吸氧、超声心动图及动脉血气分析,联系床旁心脏彩色多普勒超声,经床旁CT血管造影(CT angiography, CTA)确诊为血栓形成,且患者双下肢呈现部分血栓,通过心血管外科和重症医学科医师紧急会诊,确定为高危PE。立即皮下注射肝素,静脉注射适当单位的尿激酶。与患者家属商议,签署手术同意书。发病后55 min行静脉肺动脉联合介入溶栓治疗^[8-10]: 经右颈内静脉穿刺插入5F导管鞘,采用超滑导丝将4F或5F的猪尾导管谨慎插入至主干肺动脉,完成肺动脉造影,以显示血栓部位、大小和范围,将导管缓慢插入至涉及栓塞的肺动脉其他分支。经检查确认后,利用导管及超滑导丝旋转以破碎和清除栓塞,破碎过程中,需经导管注入适当单位的尿激酶,应严格控制注入速率;溶栓治疗后,患者心率得到明显缓解(118次/min),意识逐渐恢复,随后再次行肺动脉造影,观察到患者血流得到改善,静脉注入rt-PA 44 mg,首先给予10 mg静脉推注,其余34 mg

在2 h内匀速静脉泵入^[11];完成静脉肺动脉联合介入溶栓治疗后,需持续利用肝素抗凝,同时每天口服华法林3 mg,当胸腔引流增多且血小板出现减少时,应撤去肝素,补充红细胞、血浆和血小板,使其维持正常水平。根据患者各项生理指标恢复情况,复查肺动脉造影,显示肺部充盈良好。待患者病情基本好转并进行CTA复查后,可办理出院,出院后需继续服用华法林(抗凝类药物)6个月,以减少并发症发生。

1.3.2 单纯肺动脉介入溶栓 患者63岁。入院治疗前常出现咳嗽和体温异常,入院后通过CT检查,疑似肺癌。对患者进行溶栓相关药物试敏,确保治疗过程的安全性。完善术前检查,行胸腔镜下肺癌根治术,术后病理学提示为肺癌。术后护理包括消毒、化痰和双下肢肢体气压治疗等。患者术后35 h可进行床下基本活动。患者于术后47 h在摄取食物过程中突发胸闷、呼吸异常,随后意识模糊并晕厥。医护人员立即对其血压、心率和心电图等基本指标进行监测,患者血压为73/50 mmHg、心率135次/min,两侧瞳孔表现正常,心电图显示非特异性异常,CVP和MAP上升。彩色多普勒超声显示右心结构和功能改变、肺动脉压(pulmonary artery pressure, PAP)明显增高,可能与栓塞面积较大有关,通过心血管外科和重症医学科医师紧急会诊,经CTA确诊为高危PE,且双下肢无血栓。立即皮下注射肝素,静脉注射适当单位的尿激酶。与患者家属商议,签署手术同意书。发病后51 min行肺动脉介入溶栓治疗:经健侧股静脉穿刺缓慢插入5F猪尾导管至肺动脉,确定栓塞部位和范围,在超硬导管辅助下旋转将栓塞破碎,破碎过程中,需经导管注入适当单位的尿激酶,15 min后患者心率恢复为98次/min,再次肺动脉造影以检查血栓清除情况,结果显示肺部充盈良好。待患者病情基本好转并进行CTA复查后,可办理出院,出院后需继续服用华法林(抗凝类药物)6个月^[12-13]。

1.3.3 单纯静脉介入溶栓 患者68岁。高危PE发生时间为肺癌根治术后50 h,彩色多普勒超声显示PAP明显增高,CVP和MAP明显上升。通过心血管外科和重症医学科医师紧急会诊,并行CTA确诊为高危PE,且双下肢无血栓。患者出现高危PE后接受静脉溶栓治疗的时间为病发后60 min。该患者治疗方式为静脉溶栓,以15 min匀速度静注尿激酶

4 400 IU/kg,随后静滴尿激酶2 200 IU/(kg·h)持续12 h。此时可行CT检查,如栓塞仍然存在,可以用以上剂量持续静滴,直到血栓被清除^[14-15]。当患者心率恢复到100次/min,行肺动脉造影以检查血栓清除情况,结果显示肺部充盈良好。待患者病情基本好转并进行CTA复查后,可办理出院,出院后需继续服用华法林(抗凝类药物)6个月。

1.4 观察指标

统计患者住院治疗时间、治疗前后PAP、动脉血氧分压(arterial partial pressure of oxygen, PaO₂)、动脉血二氧化碳分压(partial pressure of carbon dioxide in arterial blood, PaCO₂)和D-二聚体水平,术后随访6个月并发症发生情况。

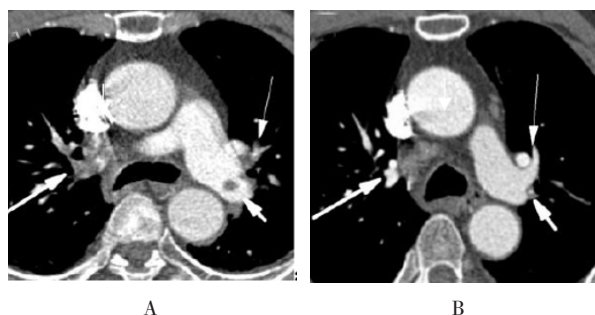
2 结果

2.1 患者治疗情况

3例分别接受单纯静脉介入溶栓治疗、单纯动脉介入溶栓治疗和静脉肺动脉联合介入溶栓治疗的患者,溶栓后住院时间分别为32、22和11 d。单纯静脉介入溶栓治疗的患者,术前PAP 65 mmHg,术后PAP 52 mmHg,术前PaO₂ 38 mmHg,术后PaO₂ 59 mmHg,术前PaCO₂ 31 mmHg,术后PaCO₂ 32 mmHg,术前D-二聚体940 μg/L,术后D-二聚体610 μg/L;单纯动脉介入溶栓治疗的患者,术前PAP 65 mmHg,术后PAP 30 mmHg,术前PaO₂ 40 mmHg,术后PaO₂ 78 mmHg,术前PaCO₂ 33 mmHg,术后PaCO₂ 37 mmHg,术前D-二聚体1 002 μg/L,术后D-二聚体687 μg/L;静脉肺动脉联合介入溶栓的患者,术前PAP 66 mmHg,术后PAP 26 mmHg,术前PaO₂ 37 mmHg,术后PaO₂ 86 mmHg,术前PaCO₂ 31 mmHg,术后PaCO₂ 44 mmHg,术前D-二聚体937 μg/L,术后D-二聚体852 μg/L。

2.2 术后随访

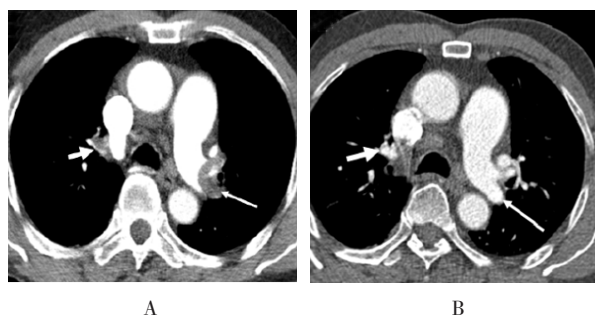
3例患者术后随访6个月,均无明显并发症发生。患者经静脉肺动脉联合介入溶栓治疗后1个月复查CT,与治疗前相比,病灶部位明显缩小;患者经单纯肺动脉介入溶栓治疗后1个月复查CT,与治疗前相比,病灶部位缩小;患者经单纯静脉溶栓治疗后1个月复查CT,与治疗前相比,病灶部位缩小。见图1~3。



A: 治疗前; B: 治疗后 (箭头指充盈缺损呈现部分溶解、变小表现)

图1 静脉肺动脉联合介入溶栓治疗前后CT影像

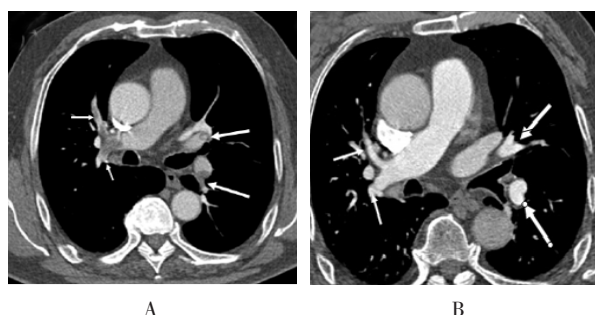
Fig.1 CT images before and after intravenous and pulmonary artery combined interventional thrombolysis



A: 治疗前; B: 治疗后 (箭头指充盈缺损呈现部分缩小表现)

图2 单纯肺动脉介入溶栓治疗前后CT影像

Fig.2 CT images before and after simple pulmonary artery interventional thrombolysis



A: 治疗前; B: 治疗后 (箭头指充盈缺损呈现部分溶解吸收)

图3 单纯静脉溶栓治疗前后CT影像

Fig.3 CT images before and after simple intravenous thrombolysis

3 讨论

随着肺癌患者数量的增加和肺癌根治术后发生高危PE的概率升高,肺癌患者死亡率迅速升高至25%~30%,高危型PE已成为肺癌的致死因素和常见并发症之一。因此,总结高危PE的治疗经验具有

重要意义^[16-18]。肺癌根治术后并发高危PE主要表现为胸闷、发热、咳嗽、意识模糊、晕厥休克甚至窒息等;基本生理指标主要为血压异常降低、心率异常增加和呼吸困难等^[19];相关指标主要包括D-二聚体浓度升高、非特异性心电图异常、X线胸片改变、PAP明显升高、右心结构和功能改变、低氧血症、低碳酸血症等。其中,CT诊断一般表现为肺血管充盈缺损,其检出率相对较高^[20]。

本研究显示,介入溶栓治疗的效果相对较好,且无并发症发生,与文献^[21]报道一致。介入溶栓治疗利用导管实施造影来确定血栓发生的部位、大小和范围,可靶向注入适当单位的尿激酶,能直接清晰地监测血栓溶解状态,但对患者具有一定创伤,治疗费用相对较高,当患者出现大面积血栓时,还可通过介入的导管将血栓抽出。临床上PE的治疗方法多种多样,包括抗凝、导管介入碎栓和外科手术取栓等,其中介入溶栓主要应用于高危PE,具有良好的治疗效果。本研究根据患者治疗前后的相关指标发现,介入溶栓治疗有效率高达100%。在溶栓治疗过程中,需时刻观察肺动脉血流和压力变化,患者相关指标得到缓解时,应停止使用尿激酶等溶栓药物,调整为肝素静注。手术过程中,应严密监控患者肺部出血的情况,如突发异常,应立即停止溶栓药物的注入,并及时止血。当胸腔引流增多并出现血小板减少时,应撤去肝素,补充红细胞、血浆和血小板,使其维持正常水平。治疗后,根据患者各项生理指标恢复情况,再次行肺动脉造影复查,显示肺部充盈良好、患者病情基本好转时可办理出院,出院后需继续服用华法林(抗凝类药物),以减少并发症的发生。

综上所述,高危PE作为肺癌根治术后的常见并发症,应受到临床医师的高度重视,为减少患者术后并发症的发生,对于肺癌根治术后发生高危PE的患者,可采用肺动脉导管介入溶栓配合旋转机械式碎栓,并以此优化治疗方案,制定多方面的治疗策略,可改善治疗效果。采用肺动脉介入溶栓是一种安全、快速且效果显著的治疗方式。

参 考 文 献 :

- [1] 帖晓静,郎波,申凤乾,等.肺癌合并肺栓塞患者的临床表现及易患因素分析[J].癌症进展,2018,16(4): 526-528.
- [1] TIE X J, LANG B, SHEN F Q, et al. Analysis of clinical manifestations and predisposing factors in lung cancer patients

- with pulmonary embolism[J]. *Oncology Progress*, 2018, 16(4): 526-528. Chinese
- [2] YANG G, XIAO Z, TANG C, et al. Recent advances in biosensor for detection of lung cancer biomarkers[J]. *Biosensors Bioelectronics*, 2019, 141: 111416.
- [3] 方明, 张荣新, 方寅, 等. 胸腔镜肺癌术后22例乳糜胸诊治体会[J]. *中华全科医学*, 2019, 17(8): 1265-1267.
- [3] FANG M, ZHANG R X, FANG Y, et al. Diagnosis and treatment of 22 cases of chylothorax after thoracoscopic lung cancer operation[J]. *Chinese Journal of General Practice*, 2019, 17(8): 1265-1267. Chinese
- [4] 田海卫, 梁晓虎, 陈瑜, 等. 胸腔镜肺癌根治术和开胸肺癌根治术的临床疗效比较[J]. *中国肿瘤临床与康复*, 2019, 26(6): 694-697.
- [4] TIAN H W, LIANG X H, CHEN Y, et al. Comparison of efficacy between lung resection by thoracoscopic surgery and thoracotomy with lung radical resection[J]. *Journal of Clinical Oncology and Rehabilitation*, 2019, 26(6): 694-697. Chinese
- [5] 陈新明. 胸腔镜下肺癌根治术治疗早期肺癌的临床效果观察[J]. *临床合理用药杂志*, 2018, 11(32): 148-149.
- [5] CHEN X M. Clinical effect of thoracoscopic radical resection for early lung cancer[J]. *Chinese Journal of Clinical Rational Drug Use*, 2018, 11(32): 148-149. Chinese
- [6] 魏立春, 苏奕明, 李祺熠, 等. 肺动脉介入溶栓治疗急性肺栓塞的疗效观察[J]. *大家健康(学术版)*, 2015, 9(24): 99-100.
- [6] WEI L C, SU Y M, LI Q Y, et al. Effect of pulmonary artery interventional thrombolysis on acute pulmonary embolism[J]. *For All Health*, 2015, 9(24): 99-100. Chinese
- [7] 王松茂, 韩伟, 王林君, 等. 高危肺栓塞介入溶栓与静脉溶栓治疗效果探讨[J]. *心脑血管病防治*, 2019, 19(3): 265-266.
- [7] WANG S M, HAN W, WANG L J, et al. Effect of interventional thrombolysis and intravenous thrombolysis on high risk pulmonary embolism[J]. *Prevention and Treatment of Cardio-Cerebral-Vascular Diseases*, 2019, 19(3): 265-266. Chinese
- [8] 郝国强, 魏立春, 邢壮杰, 等. 肺动脉介入溶栓治疗急性肺栓塞的疗效分析[J]. *中国临床研究*, 2015, 28(12): 1618-1620.
- [8] HAO G Q, WEI L C, XING Z J, et al. Efficacy analysis of pulmonary interventional thrombolysis in the treatment of acute pulmonary embolism[J]. *Chinese Journal of Clinical Research*, 2015, 28(12): 1618-1620. Chinese
- [9] BOWRY R, FRASER S, ARCHEVAL-LAO J M, et al. Thrombelastography detects the anticoagulant effect of rivaroxaban in patients with stroke[J]. *Stroke*, 2014, 45(3): 880-883.
- [10] SENERS P, TURC G, TISSERAND M, et al. Unexplained early neurological deterioration after intravenous thrombolysis: incidence, predictors, and associated factors[J]. *Stroke*, 2014, 45(7): 2004-2009.
- [11] 靖胜杰, 周建明, 陆启同, 等. 胸腔镜肺癌根治术后早期并发高危肺栓塞介入溶栓治疗经验[J]. *中国肺癌杂志*, 2018, 21(10): 779-783.
- [11] JING S J, ZHOU J M, LU Q T, et al. Experience of interventional thrombolysis therapy for massive pulmonary thrombosis embolism after video-assisted thoracoscopic surgery for lung cancer[J]. *Chinese Journal of Lung Cancer*, 2018, 21(10): 779-783. Chinese
- [12] 汪涛, 顾建平, 陈亮, 等. 介入导管碎栓联合低剂量静脉溶栓治疗急性肺栓塞的临床疗效[J]. *中国临床研究*, 2017, 30(11): 1446-1449.
- [12] WANG T, GU J P, CHEN L, et al. Clinical efficacy of interventional catheter thrombolysis combined with low-dose intravenous thrombolysis in the treatment of acute pulmonary embolism[J]. *Chinese Journal of Clinical Research*, 2017, 30(11): 1446-1449. Chinese
- [13] VAN ES N, COPPENS M, SCHULMAN S, et al. Direct oral anticoagulants compared with vitamin K antagonists for acute venous thromboembolism: evidence from phase 3 trials[J]. *Blood*, 2014, 124(12): 1968-1975.
- [14] 纪王斐, 汤志远, 李军, 等. 静脉溶栓与导管介入溶栓治疗急性中危肺栓塞效果比较[J]. *交通医学*, 2019, 33(1): 17-19.
- [14] JI W F, TANG Z Y, LI J, et al. Comparison of the efficacy of intravenous thrombolysis and catheter interventional thrombolysis in the treatment of acute moderate risk pulmonary embolism[J]. *Medical Journal of Communications*, 2019, 33(1): 17-19. Chinese
- [15] KONSTANTINIDES S V, TORBICKI A, AGNELLI G, et al. 2014 ESC Guidelines on the diagnosis and management of acute pulmonary embolism[J]. *Eur Heart J*, 2014, 35(45): 3033-3069.
- [16] 马志侠. 胸腔镜下行肺癌根治术的围手术期护理效果观察[J]. *中国现代药物应用*, 2016, 10(21): 162-163.
- [16] MA Z X. Observation on perioperative nursing effect of thoracoscopic radical resection of lung cancer[J]. *Chinese Journal of Modern Drug Application*, 2016, 10(21): 162-163. Chinese
- [17] 陈小琪. 围术期护理对全胸腔镜下肺癌根治术患者并发症及护理满意度的影响[J]. *当代护士(下旬刊)*, 2019, 26(2): 62-63.
- [17] CHEN X Q. Effect of perioperative nursing on complications and nursing satisfaction of patients with lung cancer undergoing total thoracoscopic radical resection[J]. *Modern Nurses*, 2019, 26(2): 62-63. Chinese
- [18] 代晓辉. 胸腔镜下肺癌根治术治疗肺癌的效果分析[J]. *当代医药论丛*, 2018, 16(18): 83-84.
- [18] DAI X H. Effect analysis of thoracoscopic radical resection for lung cancer[J]. *Contemporary Medical Symposium*, 2018, 16(18): 83-84. Chinese
- [19] 杨照斌, 姜永宏. 双能量CT对肺栓塞溶栓治疗疗效的评估[J].

- 临床放射学杂志, 2019, 38(9): 1642-1647.
- [19] YANG X B, JIANG Y H. Evaluation of the efficacy of dual energy CT in thrombolysis of pulmonary embolism[J]. Journal of Clinical Radiology, 2019, 38(9): 1642-1647. Chinese
- [20] 李海军, 石梦昀, 金志贤, 等. 急性肺栓塞溶栓治疗后 CT 动态对比观察[J]. 云南医药, 2015, 36(3): 276-279.
- [20] LI H J, SHI M Y, JIN Z X, et al. An observation on the CT dynamic contrast after thrombolytic therapy for acute pulmonary embolism[J]. Medicine and Pharmacy of Yunnan, 2015, 36(3): 276-279. Chinese
- [21] KUEBEL D, WINTER J, HARGER N, et al. 960: catheter-directed thrombolysis versus systemic thrombolysis for treatment of

pulmonary embolism[J]. Critical Care Medicine, 2021, 49(1): 477.
(曾文军 编辑)

本文引用格式:

沈松鹤, 赵锡利, 朱鸯翔, 等. 介入溶栓治疗胸腔镜下肺癌根治术后高危肺栓塞的经验分析[J]. 中国内镜杂志, 2021, 27(4): 69-74.

SHEN S H, ZHAO X L, ZHU Z X, et al. Experience analysis of interventional thrombolytic therapy for high-risk pulmonary embolism after thoracoscopic radical lung cancer surgery[J]. China Journal of Endoscopy, 2021, 27(4): 69-74. Chinese