

DOI: 10.12235/E20200417

文章编号: 1007-1989 (2021) 04-0038-06

论著

胸腔镜辅助下钛镍记忆合金钢板内固定治疗肋骨 多发性骨折患者的疗效与安全性

丁庆国, 赵峰, 龚晓成, 韩建伟, 杨爱明

(建德市第一人民医院 胸外科, 浙江 建德 311600)

摘要: 目的 探讨胸腔镜辅助下钛镍记忆合金钢板内固定在肋骨多发性骨折患者中的疗效与安全性。**方法** 选取该院2018年1月—2019年12月87例肋骨多发性骨折患者作为研究对象, 随机分为对照组($n=43$)和观察组($n=44$); 对照组行胸部护板外固定, 观察组行胸腔镜辅助下钛镍记忆合金钢板内固定; 比较两组术后恢复情况、肺功能指标、治疗效果和并发症发生情况。**结果** 观察组ICU停留时间、机械通气时间、住院时间、下床活动时间和胸腔引流时间明显短于对照组 [(3.74±0.63)和(5.58±1.21) d、(2.68±1.65)和(9.78±2.36) d、(19.46±3.27)和(26.85±2.73) d、(10.18±2.22)和(16.23±2.42) d、(4.72±1.91)和(7.23±2.12) d], 视觉模拟评分(VAS)明显低于对照组 [(3.62±1.21)和(5.89±1.34)分], 两组比较, 差异均有统计学意义($P<0.05$)。观察组第1秒用力呼气容积(FEV_1)、最大自主通气量(MVV)和用力肺活量(FVC)均明显优于对照组 [(101.37±18.46)%和(88.82±16.15)%, (89.21±14.36)和(68.37±18.46) L/min, (94.26±18.25)%和(82.15±12.67)%] ($P<0.05$)。观察组有效率(95.45%)明显高于对照组(69.77%) ($P<0.05$)。观察组肺部感染、肺不张和胸部畸形发生率均明显低于对照组(13.64%和37.21%、18.18%和39.53%、0.00%和32.56%) ($P<0.05$)。**结论** 胸腔镜辅助下钛镍记忆合金钢板内固定能明显改善患者恢复情况和肺功能, 提高治疗有效率, 降低并发症发生率。

关键词: 肋骨多发性骨折; 钛镍记忆合金钢板内固定; 胸腔镜辅助; 疗效; 安全性

中图分类号: R683.1

Efficacy and safety of thoracoscopic assisted titanium-nickel memory alloy plate internal fixation in patients with multiple rib fractures

Qing-guo Ding, Feng Zhao, Xiao-cheng Gong, Jian-wei Han, Ai-ming Yang

(Department of Thoracic Surgery, the First People's Hospital, Jiande, Zhejiang 311600, China)

Abstract: Objective To investigate the efficacy and safety of thoracoscopy assisted titanium-nickel memory alloy plate internal fixation in patients with multiple rib fractures. **Methods** 87 patients with multiple rib fractures from January 2018 to December 2019 were randomly divided into control group ($n=43$) and observation group ($n=44$); The control group was given chest plate external fixation, the observation group was given thoracoscopy-assisted titanium-nickel memory alloy steel plate internal fixation treatment; The recovery situation, lung function indexes, treatment effect and complications of the two groups were compared. **Results** The ICU stay time, mechanical ventilation time, hospitalization time, time to get out of bed and chest drainage time of the observation group were significantly shorter than those of the control group [(3.74±0.63) d vs (5.58±1.21) d, (2.68±1.65) d vs

收稿日期: 2020-10-29

(9.78 ± 2.36) d, (19.46 ± 3.27) d vs (26.85 ± 2.73) d, (10.18 ± 2.22) d vs (16.23 ± 2.42) d, (4.72 ± 1.91) d vs (7.23 ± 2.12) d], the visual analogue score (VAS) of the observation group was significantly lower than that of the control group (3.62 ± 1.21) vs (5.89 ± 1.34) ($P < 0.05$). The FEV₁, MVV and forced vital capacity (FVC) of the observation group were significantly better than those of the control group [(101.37 ± 18.46)% vs (88.82 ± 16.15)%, (89.21 ± 14.36) vs (68.37 ± 18.46) L/min, (94.26 ± 18.25)% vs (82.15 ± 12.67)%] ($P < 0.05$). The effective rate of the observation group (95.45%) was significantly higher than that of the control group (69.77%) ($P < 0.05$). The incidence of pulmonary infection, atelectasis and chest deformity of the observation group were significantly lower than those of the control group (13.64% vs 37.21%, 18.18% vs 39.53%, 0.00% vs 32.56%) ($P < 0.05$). **Conclusion** Thoracoscopy assisted internal fixation of titanium-nickel memory alloy steel plate can significantly improve patients' recovery and lung function, improve treatment efficiency, and reduce complications.

Keywords: multiple rib fractures; titanium-nickel memory alloy plate internal fixation; thoracoscopy assist; efficacy; safety

肋骨骨折在胸部损伤中最为常见, 高达50.00%~80.00%, 随着交通运输业的发展, 发病率呈快速上升趋势。单发性骨折和复位良好的多发性骨折采用保守治疗效果较好, 但患者呼吸功能改善不明显, 且并发症较多^[1-3]。多发性肋骨骨折患者胸壁常出现软化和浮动, 导致患者异常呼吸, 若合并血气胸, 会引起呼吸困难, 死亡率较高。外科手术固定作用良好, 可促进患者肺功能恢复, 但传统的开胸手术对患者损伤较大, 治疗效果存在较大争议^[4-5]。胸腔镜辅助小切口骨折固定法对患者损伤较小, 是一种更好的选择, 且钛镍记忆合金板在低温下可塑形, 对骨折部位起到较好的加压作用^[6-7]。本研究对本院多发性骨折患者行胸腔镜辅助下钛镍记忆合金钢板内固定治疗, 疗效好且并发症发生率低。现报道如下:

1 资料与方法

1.1 一般资料

选取本院2018年1月—2019年12月肋骨多发性骨折患者87例作为研究对象, 随机分为对照组($n=43$)和观察组($n=44$)。对照组中, 男34例, 女9例; 年龄28~57岁, 平均(42.62 ± 7.43)岁; 肋骨骨折3~12根, 平均(6.38 ± 2.77)根; 致伤原因: 交通意外31例, 高处坠落伤9例, 挤压伤3例; 合并血气伤26例。观察组中, 男33例, 女11例; 年龄30~62岁, 平均(43.24 ± 7.72)岁; 肋骨骨折4~11根, 平均(6.51 ± 2.84)根; 致伤原因: 交通意外32例, 高处坠落伤10例, 挤压伤2例; 合并血气伤28例。两组患者一般资料比较, 差异无统计学意义($P > 0.05$), 具有可比性。见表1。本研究经医院伦理委员会批准通过。

表1 两组患者一般资料比较

Table 1 Comparison of general data between the two groups

组别	性别/例		年龄/岁	肋骨骨折/根	致伤原因/例			合并血气伤/例
	男	女			交通意外	高处坠落伤	挤压伤	
对照组($n=43$)	34	9	42.62 ± 7.43	6.38 ± 2.77	31	9	3	26
观察组($n=44$)	33	11	43.24 ± 7.72	6.51 ± 2.84	32	10	2	28
t/χ^2 值	5.44		0.54 [†]	0.47 [†]	0.26			0.75
P 值	0.200		0.314	0.385	0.879			0.386

注: †为 t 值

纳入标准: ①均经CT检查, 确定存在肋骨骨折 ≥ 3 根; ②胸部剧痛, 出现反常呼吸或胸廓塌陷畸形明显、呼吸困难等。排除标准: ①合并其他严重脏器疾病者; ②合并呼吸道感染者; ③合并肿瘤者; ④合并

其他部位严重创伤者。

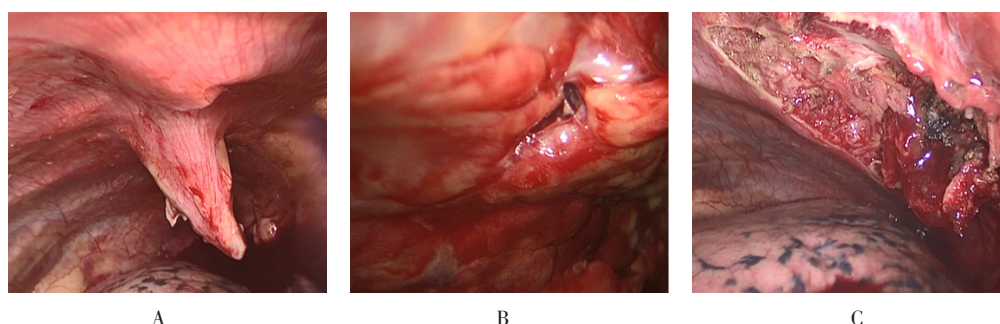
1.2 方法

1.2.1 对照组 行胸部护板外固定。在患者胸壁软化区域使用无菌敷料合并棉垫加胸部护板外固定, 合

并血胸或气胸患者行胸腔闭式引流，将积液或积气引流到体外；呼吸不稳定者用呼吸机辅助呼吸。

1.2.2 观察组 行胸腔镜辅助下钛镍记忆合金钢板内固定。患者取侧卧位，给予静脉复合全身麻醉，在腋中线的第7肋或第8肋间开一1.5 cm的切口，置入胸腔镜探查内部，清除积血后，观察肺部损伤情况，并寻找出血部位，给予电凝或缝合止血，确定肋骨骨折部位及数目（附图A），采用斜切口对主要支撑肋

骨进行固定（附图B）。在患者骨折部位处，将胸壁逐层切开，暴露肋骨断端，两端剥离3.0 cm，再对肋骨断端进行解剖复位，应避免对胸膜造成损伤。根据斜行骨折的长度选择适当型号的肋骨接骨板，然后将其弯曲成肋骨走行方向，压入骨折断端，固定于断端肋骨上，观察复位后胸腔内情况（附图C）。缝合骨膜，并放置胸腔闭式引流装置。术后均给予两组患者抗感染、止痛、补充液体和营养等治疗。



A: 胸腔镜下直观定位肋骨骨折断端; B: 精确确定切口部位; C: 断端肋骨复位后的胸腔内情况

附图 胸腔镜辅助下钛镍记忆合金钢板内固定治疗关键步骤

Attached fig. Key steps of thoracoscopic assisted internal fixation with nickle-titanium memory alloy plate

1.3 观察指标

观察两组患者术后恢复情况、肺功能指标、治疗效果和并发症发生情况。

1.3.1 术后恢复情况 ICU停留时间、机械通气时间、住院时间、下床活动时间、胸腔引流管放置时间和疼痛视觉模拟评分（visual analogue scale, VAS）。VAS评分：满分10分，分值越低，表示患者疼痛程度越轻，分别在术前和术后1周对患者疼痛程度进行评估。

1.3.2 肺功能指标 第1秒用力呼气容积（forced expiratory volume in one second, FEV₁）、最大自主通气量（maximal voluntary ventilation, MVV）、用力肺活量（forced vital capacity, FVC）。

1.3.3 治疗效果 肋骨骨折部位和周边恢复情况：局部无疼痛感，呼吸正常，评为优；胸片检查显示两侧胸廓对称良好，局部疼痛感基本消失，呼吸正常，评为良；胸片检查显示骨折部位恢复良好，局部仍有疼痛感，呼吸明显改善但尚未恢复正常，评为较好；胸片检查显示骨折部位恢复不良，局部疼痛较严重，呼吸功能无明显改善，评为差。优、良和较好者为治疗有效。

1.3.4 并发症 记录并发症发生情况，包括肺部

感染、肺不张和胸部畸形等。

1.4 统计学方法

选用SPSS 20.0统计软件进行数据分析，计量资料（如患者ICU停留时间和肺功能指标等）以均数±标准差（ $\bar{x} \pm s$ ）表示，组间比较行t检验；计数资料（如受伤原因和性别等）以例（%）表示，行 χ^2 检验； $P < 0.05$ 为差异有统计学意义。

2 结果

2.1 两组患者术后恢复情况比较

观察组ICU停留时间、机械通气时间、住院时间、下床活动时间和胸腔引流时间明显短于对照组[(3.74±0.63)和(5.58±1.21)d、(2.68±1.65)和(9.78±2.36)d、(19.46±3.27)和(26.85±2.73)d、(10.18±2.22)和(16.23±2.42)d、(4.72±1.91)和(7.23±2.12)d]，VAS评分明显低于对照组[(3.62±1.21)和(5.89±1.34)分]，两组比较，差异均有统计学意义（ $P < 0.05$ ）。见表2。

2.2 两组患者肺功能比较

观察组FEV₁、MVV和FVC明显优于对照组[(101.37±18.46)%和(88.82±16.15)%，(89.21±

14.36) 和 (68.37 ± 18.46) L/min, (94.26 ± 18.25) % 和 (82.15 ± 12.67) %], 两组比较, 差异均有统计学意义 ($P < 0.05$)。见表3。

2.3 两组患者治疗效果比较

观察组有效率 (95.45%) 明显高于对照组 (69.77%), 两组比较, 差异有统计学意义 ($P < 0.05$)。

见表4。

2.4 两组患者并发症发生率比较

观察组肺部感染、肺不张和胸部畸形发生率明显低于对照组 (13.64% 和 37.21%、18.18% 和 39.53%、0.00% 和 32.56%), 两组比较, 差异均有统计学意义 ($P < 0.05$)。见表5。

表2 两组患者术后恢复情况比较 ($\bar{x} \pm s$)

Table 2 Comparison of postoperative recovery between the two groups ($\bar{x} \pm s$)

组别	ICU 停留时间/d	机械通气时间/d	住院时间/d	下床活动时间/d	胸腔引流管放置时间/d	VAS 评分/分
观察组 ($n = 44$)	3.74±0.63	2.68±1.65	19.46±3.27	10.18±2.22	4.72±1.91	3.62±1.21
对照组 ($n = 43$)	5.58±1.21	9.78±2.36	26.85±2.73	16.23±2.42	7.23±2.12	5.89±1.34
<i>t</i> 值	3.97	5.38	6.12	7.25	3.85	5.32
<i>P</i> 值	0.006	0.000	0.000	0.002	0.003	0.006

表3 两组患者肺功能比较 ($\bar{x} \pm s$)

Table 3 Comparison of the lung function between the two groups ($\bar{x} \pm s$)

组别	FEV ₁ /%	MVV/(L/min)	FVC/%
观察组 ($n = 44$)	101.37±18.46	89.21±14.36	94.26±18.25
对照组 ($n = 43$)	88.82±16.15	68.37±18.46	82.15±12.67
<i>t</i> 值	9.58	10.22	9.25
<i>P</i> 值	0.002	0.000	0.000

表4 两组患者治疗效果比较 例(%)

Table 4 Comparison of the treatment effect between the two groups n (%)

组别	优	良	较好	差	有效率
观察组 ($n = 44$)	19(43.18)	12(27.27)	11(25.00)	2(4.55)	42(95.45)
对照组 ($n = 43$)	11(25.58)	10(23.26)	9(20.93)	13(30.23)	30(69.77)
χ^2 值					10.06
<i>P</i> 值					0.002

表5 两组患者并发症发生率比较 例(%)

Table 5 Comparison of the incidence of complications between the two groups n (%)

组别	肺部感染	肺不张	胸部畸形
观察组 ($n = 44$)	6(13.64)	8(18.18)	0(0.00)
对照组 ($n = 43$)	16(37.21)	17(39.53)	14(32.56)
χ^2 值	6.40	4.53	18.08
<i>P</i> 值	0.011	0.033	0.000

3 讨论

多发性肋骨骨折患者失去了肋骨对胸廓的支撑作用, 会形成连枷胸, 引起反常呼吸和肺通气量减少, 进而导致低氧血症, 甚至呼吸衰竭, 对患者生命造成严重威胁, 需尽快固定骨折部位^[8-9]。临床上治疗多发性肋骨骨折的原则是保证呼吸道通畅、镇痛、固定浮动胸壁、纠正呼吸及循环功能、减少并发症发生。保守治疗无法达到解剖复位效果, 且患者呼吸功能恢复困难, 容易引起并发症^[6, 8]。传统开胸手术固定肋骨对患者创伤较大, 且固定的材料主要是钢丝和肋骨钢板, 容易发生金属腐蚀, 疗效存在较大争议。有研究^[10]显示, 内固定可较稳固的固定断骨, 使胸廓形态恢复更快。胸腔镜辅助小切口术对患者创伤较小, 且操作简便, 对患者胸膜无明显损伤, 是骨折内固定的良好选择^[11]。钛镍记忆合金钢板在低温下可被塑成需要的形状, 在常温下又很容易恢复记忆形态, 具有自动抓握能力, 可稳定维持骨折断端固定, 促进骨折愈合, 且不会因人体运动而出现松动和变形^[12-13]。另外, 钛镍记忆合金钢板在固定肋骨骨折端时, 不需要钻孔和去除骨膜, 只需去除部分肋间肌肉, 对患者血管及肋骨骨膜损伤较小^[3, 6]。

本研究显示, 观察组 ICU 停留时间、机械通气时间、住院时间、下床活动时间和胸腔引流时间等术后恢复情况明显优于对照组, 提示胸腔镜辅助下钛镍记忆合金钢板内固定可促进患者快速恢复, 可能与该方法对患者损伤较小、对骨膜、胸膜无明显损伤和固定复位效果良好有关。患者肺功能是否能恢复与胸廓的完整性及肺组织的弹性密切相关。因此, 纠正多发性肋骨骨折患者胸廓形态和恢复患者肺组织弹性是改善呼吸功能的关键^[12, 14]。本研究中, 观察组术后肺功能明显优于对照组, 提示胸腔镜辅助下钛镍记忆合金钢板内固定能够促进患者肺功能恢复, 分析原因可能是: 因为胸腔镜辅助下钛镍记忆合金钢板内固定的固定效果较好, 能更好地保持患者胸廓部位形态, 帮助恢复患者肺组织弹性, 促进了患者呼吸功能恢复, 且钛镍记忆合金钢板在低温下就可以塑形成所需要的性质, 在常温下恢复记忆形态, 具有自动抓握功能, 稳定骨折断端的效果更佳, 不会发生金属腐蚀等不良事件。观察组治疗有效率明显高于对照组, 可能与钛镍记忆合金钢板固定效果较好、胸腔镜对患者损伤小及对骨膜和胸膜无明显损伤有关。观察组并发症发生率

也明显低于对照组, 提示胸腔镜辅助下钛镍记忆合金钢板治疗效果较好, 值得在临床推广应用。与欧阳恒等^[12]的报道基本一致。

综上所述, 胸腔镜辅助下钛镍记忆合金钢板内固定能够促进多发性肋骨骨折患者术后恢复, 改善患者肺功能, 提高治疗有效率, 并降低并发症发生率, 值得临床推广应用。

参 考 文 献 :

- [1] 徐震壮, 吴小波, 胡斌. 胸腔镜辅助钛镍记忆合金肋骨接骨板内固定术治疗多发肋骨骨折临床疗效研究[J]. 创伤外科杂志, 2018, 20(11): 848-851.
- [1] XU Z Z, WU X B, HU B. Clinical effect of thoracoscopy assisted internal fixation of NiTi memory alloy rib bone plate in the treatment of multiple rib fractures[J]. Journal of Traumatic Surgery, 2018, 20(11): 848-851. Chinese
- [2] LI C, XU X, SU Y, et al. Treatment of scaphoid fractures using a memory alloy nail-feet-fixation device[J]. Anz J Surg, 2016, 86(7-8): 584-588.
- [3] 朱学和. 镍钛形状记忆合金环抱器内固定术与保守治疗对多发性肋骨骨折的疗效比较[J]. 现代中西医结合杂志, 2016, 25(34): 3858-3860.
- [3] ZHU X H. Comparison of internal fixation with nickle-titanium memory alloy embracing fixator and conservative treatment for multiple rib fractures[J]. Modern Journal of Integrated Traditional Chinese and Western Medicine, 2016, 25(34): 3858-3860. Chinese
- [4] 赖小刚, 刘大治, 王宪东, 等. 多发性肋骨骨折手术内固定与非手术固定的临床疗效研究[J]. 西北国防医学杂志, 2017, 38(8): 515-518.
- [4] LAI X G, LIU D Z, WANG X D, et al. Comparative study of internal fixation and non-surgical method on fracture of multiple ribs[J]. Medical Journal of National Defending Forces in Northwest China, 2017, 38(8): 515-518. Chinese
- [5] 钱鼎烽, 张兴兵, 尚军, 等. 胸腔镜下肋骨捆扎牵引技术配合记忆合金肋骨环抱器治疗多发肋骨骨折[J]. 中华创伤杂志, 2018, 34(5): 432-437.
- [5] QIAN D F, ZHANG X B, SHANG J, et al. Rib's strapping-traction technology combined with memory-alloy ribs embracing fixator for multiple rib fractures under video-assisted thoracoscope[J]. Chinese Journal of Trauma, 2018, 34(5): 432-437. Chinese
- [6] 郝懿, 吴骏, 王立杰, 等. 预成型肋骨锁定钛板与钛镍记忆合金环抱器治疗多发性肋骨骨折的疗效比较[J]. 中国胸心血管外科临床杂志, 2018, 25(5): 397-400.
- [6] HAO Y, WU J, WANG L J, et al. Performed titanium locking plate versus nickle-titanium memory alloy embracing fixator in the treatment of multiple rib fractures[J]. Chinese Journal of Clinical Thoracic and Cardiovascular Surgery, 2018, 25(5): 397-400. Chinese

- [7] DEFREEST L, TAFEN M, BHAKTA A, et al. Open reduction and internal fixation of rib fractures in polytrauma patients with flail chest[J]. *Am J Surg*, 2016, 211(4): 761-767.
- [8] WALTON B, MEIJER K, MELANCON K, et al. A cost analysis of internal fixation versus nonoperative treatment in adult midshaft clavicle fractures using multiple randomized controlled trials[J]. *J Orthop Trauma*, 2015, 29(4): 173-180.
- [9] SUKEGAWA S, KANNO T, NAGANO D, et al. The clinical feasibility of newly developed thin flat-type bioresorbable osteosynthesis devices for the internal fixation of zygomatic fractures[J]. *J Craniofac Surg*, 2016, 27(8): 2124-2129.
- [10] VERHAGE S M, BOOT F, SCHIPPER I B, et al. Open reduction and internal fixation of posterior malleolar fractures using the posterolateral approach[J]. *Bone Joint J*, 2016, 98-B(6): 812-817.
- [11] 汪方清, 徐美青, 胡卫建, 等. 胸腔镜下辅行手术与传统手术治疗多发性肋骨骨折的不同疗效对比[J]. *中国内镜杂志*, 2018, 24(4): 42-45.
- [11] WANG F Q, XU M Q, HU W J, et al. Comparison of different therapeutic effects between video-assisted thoracoscopic surgery and traditional surgery for multiple rib fractures[J]. *China Journal of Endoscopy*, 2018, 24(4): 42-45. Chinese
- [12] 欧阳恒, 胡晓俭, 周德存, 等. 镍钛形状记忆合金环抱器内固定术对多发性肋骨骨折患者术后疼痛、呼吸功能及肺部感染的影响[J]. *现代生物医学进展*, 2019, 19(7): 1349-1352.
- [12] OUYANG H, HU X J, ZHOU D C, et al. Effect of Ni-Ti shape memory alloy embracing fixator on postoperative pain, respiratory function and pulmonary infection in patients with multiple rib fractures[J]. *Progress in Modern Biomedicine*, 2019, 19(7): 1349-1352. Chinese
- [13] 田显杨, 何双, 廖落星. 可吸收肋骨钉与记忆合金接骨板内固定治疗多发性肋骨骨折疗效比较[J]. *宁夏医科大学学报*, 2016, 38(6): 699-702.
- [13] TIAN X Y, HE S, LIAO L X. Comparison of the effect of internal fixation with absorbable rib nail and memory alloy plate in the treatment of multiple rib fractures[J]. *Journal of Ningxia Medical University*, 2016, 38(6): 699-702. Chinese
- [14] 万旭东, 李洪林. 胸腔镜联合内固定术治疗多发性肋骨骨折的效果分析[J]. *蚌埠医学院学报*, 2018, 43(5): 628-630.
- [14] WAN X D, LI H L. Effect of thoracoscopy combined with internal fixation in the treatment of multiple rib fractures[J]. *Journal of Bengbu Medical College*, 2018, 43(5): 628-630. Chinese

(曾文军 编辑)

本文引用格式:

丁庆国, 赵峰, 龚晓成, 等. 胸腔镜辅助下钛镍记忆合金钢板内固定治疗肋骨多发性骨折患者的疗效与安全性[J]. *中国内镜杂志*, 2021, 27(4): 38-43.

DING Q G, ZHAO F, GONG X C, et al. Efficacy and safety of thoracoscopic assisted titanium-nickel memory alloy plate internal fixation in patients with multiple rib fractures[J]. *China Journal of Endoscopy*, 2021, 27(4): 38-43. Chinese