

DOI: 10.12235/E20200341

文章编号: 1007-1989 (2021) 04-0020-06

论著

鼻内镜下低温等离子刀鼻后神经切断术治疗 难治性变应性鼻炎的疗效观察

康尧杰, 张路, 周意, 刘忠

(恩施土家族苗族自治州中心医院 耳鼻咽喉头颈外科, 湖北 恩施 445000)

摘要: 目的 探讨鼻内镜下低温等离子刀鼻后神经(PNN)切断术治疗难治性变应性鼻炎(RAR)的临床疗效。**方法** 回顾性研究2018年1月—2018年12月25例于恩施土家族苗族自治州中心医院行鼻内镜下低温等离子刀PNN切断术患者的临床资料,采用视觉模拟评分法(VAS)对患者治疗前和治疗后1年鼻塞、鼻痒、流涕、喷嚏和鼻部症状总体情况进行评价;并对切断 ≤ 2 分支和 > 2 分支PNN者的鼻塞、鼻痒、流涕、喷嚏和鼻部症状总体改善和控制情况进行比较。**结果** 术前鼻塞、鼻痒、流涕、喷嚏和鼻部症状总体VAS评分分别为 (8.38 ± 1.12) 、 (7.21 ± 0.98) 、 (7.60 ± 1.12) 、 (5.45 ± 1.04) 和 (8.89 ± 1.01) 分,术后1年分别为 (2.60 ± 0.39) 、 (2.29 ± 0.12) 、 (2.65 ± 0.24) 、 (1.52 ± 0.67) 和 (2.43 ± 1.05) 分,术前术后比较,差异均有统计学意义($P < 0.05$),术后1年鼻部症状总体VAS评分明显下降;切断 > 2 分支者术后鼻塞、鼻痒、流涕、喷嚏及鼻部症状总体VAS评分分别为 (3.84 ± 1.03) 、 (3.58 ± 1.09) 、 (4.98 ± 1.47) 、 (4.24 ± 0.56) 和 (8.06 ± 0.26) 分,切断 ≤ 2 分支者分别为 (4.42 ± 1.02) 、 (4.42 ± 0.67) 、 (5.36 ± 0.98) 、 (5.42 ± 1.14) 和 (10.08 ± 1.32) 分,两组患者鼻塞和流涕VAS评分比较,差异均无统计学意义($P > 0.05$),两组患者喷嚏、鼻痒和鼻部症状总体VAS评分比较,差异均有统计学意义($P < 0.05$)。术后随访期无明显眼干和上唇麻木等并发症发生。**结论** 鼻内镜下低温等离子刀PNN切断术能有效缓解RAR患者的鼻部症状,短期疗效确切,且具有神经定位清楚、术野清晰、操作方便安全、创伤小和术后并发症少等优点,值得临床推广应用。

关键词: 鼻内镜;低温等离子刀;鼻后神经;难治性变应性鼻炎;视觉模拟评分法

中图分类号: R765.21

Observations on the curative effect of the resection of posterior nasal nerve with low-temperature plasma knife under nasal endoscope in treatment of refractory allergic rhinitis

Yao-jie Kang, Lu Zhang, Yi Zhou, Zhong Liu

(Department of Otolaryngology Head and Neck Surgery, Central Hospital of Enshi Tujia and Miao Autonomous Prefecture, Enshi, Hubei 445000, China)

Abstract: Objective To investigate the clinical efficacy of the resection of posterior nasal nerve (PNN) with low-temperature plasma knife via nasal endoscope in treatment of refractory allergic rhinitis (RAR). **Methods** A retrospective analysis was conducted on the clinical data of 25 patients who were treated with resection of posterior nasal nerve with low-temperature plasma knife via nasal endoscope from January 2018 to December 2018. Nasal obstruction, rhinocnesmus, rhinorrhea, sneezing and the general condition of nasal symptoms of the patients before and one year after the treatment was evaluated and analyzed using the visual analogue scale (VAS). In addition, the

收稿日期: 2020-08-07

[通信作者] 张路, E-mail: 184102989@qq.com

improvement and control of nasal obstruction, rhinocnesmus, rhinorrhea, sneezing and the general condition of nasal symptoms were compared between patients with ≤ 2 branches of posterior nasal nerve cut off and those with > 2 branches cut off. **Results** Preoperative VAS scores of nasal obstruction, rhinocnesmus, rhinorrhea, sneezing and the general condition of nasal symptoms were (8.38 ± 1.12) , (7.21 ± 0.98) , (7.60 ± 1.12) , (5.45 ± 1.04) and (8.89 ± 1.01) , respectively. There were (2.60 ± 0.39) , (2.29 ± 0.12) , (2.65 ± 0.24) , (1.52 ± 0.6) and (2.43 ± 1.05) , respectively after one year of the operation. The differences were all statistically significant ($P < 0.05$), the overall VAS of nasal symptoms decreased one year after surgery. The scores of nasal obstruction, rhinocnesmus, rhinorrhea, sneezing and the general condition of nasal symptoms after the operation for patients with > 2 branches cut off were (3.84 ± 1.03) , (3.58 ± 1.09) , (4.98 ± 1.47) , (4.24 ± 0.56) and (8.06 ± 0.26) , respectively. There were (4.42 ± 1.02) , (4.42 ± 0.67) , (5.36 ± 0.98) , (5.42 ± 1.14) and (10.08 ± 1.32) , respectively after the operation for patients with ≤ 2 branches cut off. Between the two groups, the scores for nasal obstruction and rhinorrhea were not of statistically significant difference ($P > 0.05$), while the scores for sneezing, rhinocnesmus, and the general condition of nasal symptoms has statistically significant difference ($P < 0.05$). During the follow-up period, no obvious complications such as disturbed lacrimal secretion and sensory disorders of the cheek and gum were found. **Conclusion** The resection of posterior nasal nerve with low temperature-plasma knife via nasal endoscope have advantages include being able to effectively relieve the nasal symptoms of RAR patients, remarkable short-term efficacy, clear localization of posterior nasal nerve, clear surgical field, convenient and safe operation, micro trauma, and fewer postoperative complications, which make it worthy of extending clinical application.

Keywords: nasal endoscope; low-temperature plasma knife; posterior nasal nerve; refractory allergic rhinitis; visual analogue scale

变应性鼻炎 (allergic rhinitis, AR) 是指机体暴露于变应原后由 IgE 介导、Th2 细胞驱动的鼻腔黏膜慢性非感染性炎症反应性疾病。《变应性鼻炎诊断和治疗指南 (2015 年, 天津)》^[1] 中, AR 的治疗方法主要包括: ①环境控制 (减少或避免变应原的接触); ②药物治疗; ③变应原特异性免疫治疗; ④加强健康教育。尽管规范化的药物和免疫治疗能缓解大多数患者的临床症状, 但仍有部分患者, 如: 药物治疗效果不佳、无法接受或耐受长期药物治疗和免疫治疗、伴有鼻腔异常结构的难治性变应性鼻炎^[2] (refractory allergic rhinitis, RAR) 患者, 需考虑手术治疗。目前, 鼻后神经 (posterior nasal nerve, PNN) 切断术治疗 RAR 的优势正逐渐受到重视, 并取得了良好的近期疗效^[3]。本研究采用鼻内镜下低温等离子刀 PNN 切断术治疗 RAR, 治疗效果满意。现报道如下:

1 资料与方法

1.1 一般资料

回顾性分析 2018 年 1 月—2018 年 12 月 25 例于恩施土家族苗族自治州中心医院住院且有手术适应

症的 RAR 患者 (主要变应原为尘螨) 的临床资料。其中, 男 15 例, 女 10 例, 年龄 22~67 岁, 平均 (43.60 ± 12.70) 岁。

纳入标准: ①有典型临床症状, 同时皮肤点刺试验或血清特异性 IgE 抗体阳性, 诊断标准参考《变应性鼻炎诊断和治疗指南 (2015 年, 天津)》^[1]; ②经规范化药物和 (或) 免疫治疗 2 年以上疗效不佳者, 工作和学习明显受到影响; ③能耐受手术治疗; ④既往无鼻腔、鼻窦手术史; ⑤无凝血功能异常及精神和心理方面的疾病。排除阿司匹林不耐受三联征、支气管哮喘及免疫功能缺陷等相关疾病者。患者及家属已签署治疗知情同意书。

1.2 手术方法

采用鼻内镜、监视系统及低温等离子刀 (生产厂家: 成都美创医疗科技股份有限公司, 型号: MC402) (图 1)。依据患者病情可先行鼻息肉切除术、鼻中隔偏曲矫正术和多个鼻窦开窗术等, 以充分显露手术野。同时行鼻内镜下低温等离子刀 PNN 切断术 (均在全麻下完成): 0°鼻内镜下, 用小圆刀在中鼻甲后端附着处前方约 0.5 cm 沿中鼻甲长轴划开中鼻道黏

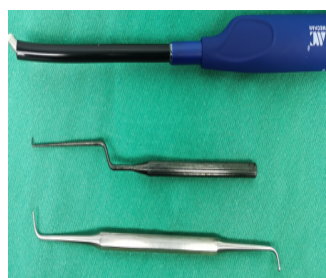

图1 手术用低温等离子刀和显微直角钩针

Fig.1 Low temperature plasma knife and micro right angle crochet for operation

膜，用带吸引剥离器向后上侧分离黏骨膜直到腭骨蝶突，低温等离子刀电凝切除腭骨蝶突边缘软组织，分

离并暴露筛嵴，磨除筛嵴，完全暴露蝶腭孔周围1.0 cm的范围(图2A)。可以看到自蝶腭孔穿出、由蝶腭动脉和PNN组成的血管神经束，术中尽量完整显露穿出的血管神经束及单独骨管穿出的神经束，并用显微直角钩针稍作分离，辨认各PNN分支及与之伴行的蝶腭动脉分支(图2B)，利用低温等离子刀逐一电凝后切断，再电凝蝶腭孔血管神经束断端，防止断端神经再生，术中亦可考虑封堵蝶腭孔和单独神经穿出的骨管口(图2C)，同法行对侧PNN切断术。术毕双侧中鼻道填塞明胶海绵及膨胀止血海绵，术后静脉滴注抗生素3 d，2 d后取出鼻腔填塞物。

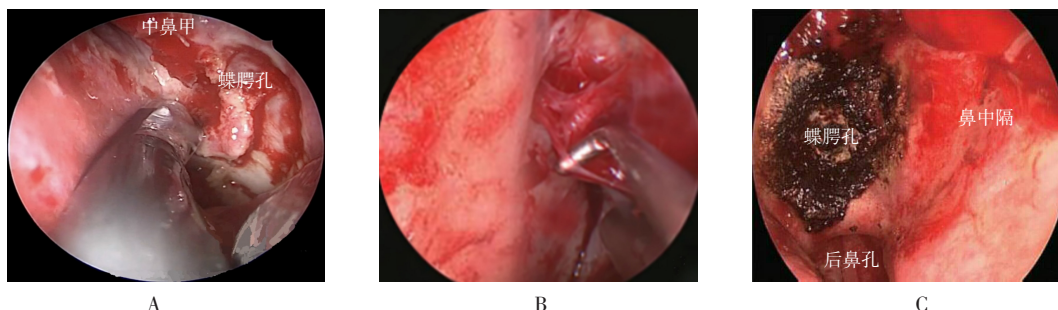


图2 内镜下低温等离子刀鼻后神经切断术
A: 分离显露腭骨蝶突，暴露筛嵴并磨除，以显露蝶腭孔；B: 显微直角钩针分离、显露蝶腭血管神经束，并用低温等离子刀切；C: 沿PNN走行区域进一步电凝血管神经束断端及周围黏膜，确保PNN各分支完全切断，避免神经再次建立连接

图2 内镜下低温等离子刀鼻后神经切断术

Fig.2 Endoscopic low temperature plasma retronasal neurotomy

1.3 疗效评价

采用视觉模拟评分法^[1] (visual analogue scale, VAS) 对患者术前和术后1年鼻塞、鼻痒、流涕、喷嚏及鼻部症状总体情况进行评分；并对切断 ≤ 2 分支和切断 > 2 分支PNN者的鼻塞、鼻痒、流涕、喷嚏及鼻部症状总体情况进行评分。0分表示无症状，1~3分为轻度，4~7分为中度，8~10分为重度，分值越高表明症状越严重。根据术前和术后评分，评定手术疗效： $(\text{治疗前评分} - \text{治疗后评分}) / \text{治疗前评分} \times 100\%$ ， $\geq 66\%$ 为显效、 $26\% \sim 65\%$ 为有效、 $\leq 25\%$ 为无效^[4]。

1.4 统计学方法

选用SPSS 24.0软件进行统计学处理，计量资料以均数 \pm 标准差($\bar{x} \pm s$)表示，行配对 t 检验， $P < 0.05$ 为差异有统计学意义。

2 结果

2.1 术前与术后1年VAS评分比较

术前鼻塞、鼻痒、流涕、喷嚏及鼻部症状总体VAS评分分别为 (8.38 ± 1.12) 、 (7.21 ± 0.98) 、 (7.60 ± 1.12) 、 (5.45 ± 1.04) 和 (8.89 ± 1.01) 分；术后1年分别为 (2.60 ± 0.39) 、 (2.29 ± 0.12) 、 (2.65 ± 0.24) 、 (1.52 ± 0.67) 和 (2.43 ± 1.05) 分，术前术后比较，差异均有统计学意义($P < 0.05$)；术后1年鼻部症状总体VAS明显下降。见表1。

2.2 切断 ≤ 2 分支和 > 2 分支PNN者VAS比较

切断 > 2 分支者术后鼻塞、鼻痒、流涕、喷嚏及鼻部症状总体VAS评分分别为 (3.84 ± 1.03) 、 (3.58 ± 1.09) 、 (4.98 ± 1.47) 、 (4.24 ± 0.56) 和 (8.06 ± 0.26) 分；切断 ≤ 2 分支者别为 (4.42 ± 1.02) 、 (4.42 ± 0.67) 、 (5.36 ± 0.98) 、 (5.42 ± 1.14) 和 (10.08 ± 1.32) 分。

两组患者鼻塞和流涕评分比较, 差异均无统计学意义 ($P>0.05$); 两组患者喷嚏、鼻痒和鼻部症状总体

评分比较, 差异均有统计学意义 ($P<0.05$)。见表2。

表1 患者术前和术后1年鼻部各症状和总体VAS评分比较 ($n=25$, 分, $\bar{x}\pm s$)

Table 1 Comparison of nasal symptoms and overall VAS scores before and 1 year after operation ($n=25$, score, $\bar{x}\pm s$)

时间	鼻塞	鼻痒	流涕	喷嚏	总体评分
术前	8.38±1.12	7.21±0.98	7.60±1.12	5.45±1.04	8.89±1.01
术后1年	2.60±0.39	2.29±0.12	2.65±0.24	1.52±0.67	2.43±1.05
<i>t</i> 值	24.37	24.92	21.61	15.83	22.11
<i>P</i> 值	0.000	0.000	0.000	0.000	0.000

表2 切断 ≤ 2 分支和 > 2 分支鼻部各症状及总体VAS评分比较 (分, $\bar{x}\pm s$)

Table 2 Comparison of each nasal symptoms and the total nasal VAS scores of patients with ≤ 2 and >2 branches were cut off (score, $\bar{x}\pm s$)

类别	鼻塞	鼻痒	流涕	喷嚏	总体评分
切断 ≤ 2 分支($n=11$)	4.42±1.02	4.42±0.67	5.36±0.98	5.42±1.14	10.08±1.32
切断 >2 分支($n=14$)	3.84±1.03	3.58±1.09	4.98±1.47	4.24±0.56	8.06±0.26
<i>t</i> 值	1.41	3.28	0.77	3.32	4.98
<i>P</i> 值	0.173	0.001	0.446	0.004	0.000

2.3 术后随访

术后随访期间无眼干、少泪、鼻腔出血和上腭部麻木感等并发症发生。

3 讨论

外科干预为AR的辅助治疗方法之一, 临床医师一直在尝试将其作为补充手段来治疗RAR。OKUBO等^[9]在2017年发布的AR指南中提出, 对于RAR患者可考虑使用PNN切断术, 该方法临床有效性高, 能在鼻内镜下微创操作, 已在日本被广泛应用, 但仍需更多的循证医学证据予以证实。AR的外科治疗目标包括^[6]: 降低鼻黏膜的高反应性、改善鼻腔通气功能和调节鼻黏膜对炎性刺激的反应。我国的《变应性鼻炎诊断和治疗指南(2015年, 天津)》^[11]也认为, 在严格掌握手术适应证和禁忌证的前提下, 可推荐AR患者行PNN切断术。同时, 李松等^[7]认为, 可通过使用VAS和鼻结膜炎生存质量量表等主观评测工具,

辅助病情分度和手术疗效的评价。

PNN来源于蝶腭神经节的翼管神经节后纤维和上颌神经感觉纤维, 主要经蝶腭孔进入鼻腔。PNN切断术可切断分布到鼻腔的交感神经纤维和副交感神经纤维, 还可以阻断部分分布到鼻腔的感觉神经纤维, 术后能减轻鼻黏膜的高反应性和减少轴突反射^[8], 可从根本上抑制血管收缩、减少腺体分泌, 进而改善患者清水样鼻涕、鼻塞等症状和减轻鼻黏膜炎性反应, 抑制局部炎症刺激。有研究^[9]指出, PNN切断术后鼻腔黏膜炎症细胞(中性粒细胞、肥大细胞及嗜酸性粒细胞)渗出明显减少, 表明PNN切断术后可减轻鼻黏膜对炎性刺激的反应, 进而改善患者鼻痒和喷嚏等鼻部症状, 提高生活质量。刘怀涛等^[10]的随机对照试验也证实, PNN切断术可以明显改善RAR患者鼻塞、鼻痒、流涕和喷嚏等鼻部症状, 术后1年患者鼻部总体症状VAS评分明显降低。

PNN出蝶腭孔后主干分出4~6支, 部分分支与

蝶腭动脉分支伴行,形成血管神经束,分别进入下鼻甲、中鼻甲、鼻中隔和鼻咽等;另一部分独立走行,主要向上分布于下鼻甲上部和鼻中甲,少部分细小分支走向下鼻甲后部及鼻咽部,还有一些神经束单独从骨管穿出^[11]。本研究中,术者术中能够准确识别和解剖主要神经分支,成功地切断下鼻甲和中鼻甲两个主要分支,并尽可能地切除更多的神经分支,但在实际操作过程中,要准确找到并完整切断各分支仍有一定难度。本研究表明,切断>2分支组患者的鼻痒、喷嚏和鼻部症状总体评分明显低于切断≤2分支组,但两组患者鼻塞和流涕评分比较,差异均无统计学意义($P>0.05$)。虽然切断>2分支有较好效果,但仍有待更深入的研究和临床试验来确定:术中如何将这些神经分支准确找到并切断、切除各分支是否对治疗RAR具有协同作用、术中将所有分支完全切断还是仅切断主要分支即可取得较满意疗效、术后如何阻止分支再生导致复发。

PNN切断术中如何处理蝶腭动脉和PNN及其分支一直存在争议^[6]。黄宾等^[9]认为,应将PNN各分支从血管表面游离并切断,术中妥善保护蝶腭动脉及分支,部分神经分支与血管表面的纤维结缔组织粘连紧密不易分离者,术中应尽量将蝶腭动脉表面的非血管组织完全游离,使其“血管骨骼化”后再切除,以确保完全切断PNN。刘怀涛等^[10]认为,将神经血管束分离后直接用双极电凝先凝固再切断,不仅可保证术野清晰,还可避免分离神经血管时因血管破裂出血而影响手术操作视野,增加术中和术后出血风险。本研究中,术者采用鼻内镜下低温等离子刀血管神经束切断术,鼻内镜具有操作简单、定位容易、术野清晰和微创的优势,低温等离子具有边切割边止血和损伤小等优势;术中使用低温等离子刀切割PNN走行区域黏膜,连同PNN及伴随血管一并切断,手术操作更为简单,术中术后未发现明显并发症,取得了良好的短期疗效,术后鼻塞、流涕、喷嚏和鼻痒等症状明显缓解,长期疗效仍在观察中。

综上所述,鼻内镜低温等离子刀PNN切断术是

一种相对安全的手术,术后鼻部症状改善明显,短期疗效确切,术中术后并发症少。但仍需扩大样本量、更长的随访期和更为客观的方法来检验这项技术的有效性。

参 考 文 献 :

- [1] 中华耳鼻咽喉头颈外科杂志编辑委员会鼻科组,中华医学会耳鼻咽喉头颈外科学分会鼻科学组. 变应性鼻炎诊断和治疗指南(2015年,天津)[J]. 中华耳鼻咽喉头颈外科杂志, 2016, 51(1): 6-24.
- [1] Rhinology Group, Editorial Board of Chinese Journal of Otorhinolaryngology Head and Neck Surgery, Rhinology Group, Chinese Society of Otorhinolaryngology Head and Neck Surgery. Chinese guidelines for diagnosis and treatment of allergic rhinitis[J]. Chinese Journal of Otorhinolaryngology Head and Neck Surgery, 2016, 51(1): 6-24. Chinese
- [2] WU A W, TING J Y. Indications for surgery in refractory rhinitis[J]. Curr Allergy Asthma Rep, 2014, 14(2): 1-11.
- [3] 刘怀涛, 马瑞霞, 程雷. 难治性变应性鼻炎的外科治疗[J]. 山东大学耳鼻喉眼学报, 2017, 31(3): 18-21.
- [3] LIU H T, MA R X, CHENG L. Surgical treatment of refractory allergic rhinitis[J]. Journal of Otolaryngology and Ophthalmology of Shandong University, 2017, 31(3): 18-21. Chinese
- [4] 黄选兆, 汪吉宝, 孔维佳. 实用耳鼻咽喉头颈外科学[M]. 北京:人民卫生出版社, 2008: 222.
- [4] HUANG X Z, WANG J B, KONG W J. Practice of otorhinolaryngology-head and neck surgery[M]. Beijing: People's Medical Publishing House, 2008: 222. Chinese
- [5] OKUBO K, KURONO Y, ICHIMURA K, et al. Japanese guidelines for allergic rhinitis 2017[J]. Allergol Int, 2017, 66(2): 205-219.
- [6] TAKAHARA D, TAKENO S, HAMAMOTO T, et al. Management of intractable nasal hyperreactivity by selective resection of posterior nasal nerve branches[J]. Int J Otolaryngol, 2017, 2017: 1907862.
- [7] 李松, 王宗贵, 杨景朴, 等. 鼻内镜下翼管神经切断术进展[J]. 山东大学耳鼻喉眼学报, 2018, 32(1): 72-76.
- [7] LI S, WANG Z G, YANG J P, et al. Progress of transnasal endoscopic vidian neurectomy[J]. Journal of Otolaryngology and Ophthalmology of Shandong University, 2018, 32(1): 72-76. Chinese
- [8] KANAYA T, KIKAWADA T. Endoscopic posterior neurectomy: an alternative to Vidian neurectomy[J]. Clin Exp Allergy, 2009, 9(1):

- 24-27.
- [9] 黄宾, 李鹏, 孟庆翔, 等. 鼻内镜下鼻后神经切断术治疗中重度持续性变应性鼻炎的疗效观察[J]. 临床耳鼻咽喉头颈外科杂志, 2017, 31(19): 1501-1503.
- [9] HUANG B, LI P, MENG Q X, et al. A study of the curative effect of endoscopic-assisted posterior nasal neurectomy on patients with moderate-severe persistent allergic rhinitis[J]. Journal of Clinical Otorhinolaryngology Head and Neck Surgery, 2017, 31(19): 1501-1503. Chinese
- [10] 刘怀涛, 马瑞霞, 闫小会, 等. 鼻后神经切断术治疗高反应性鼻病的临床观察[J]. 中华耳鼻咽喉头颈外科杂志, 2013, 48(12): 1032-1034.
- [10] LIU H T, MA R X, YAN X H, et al. Clinical observation of resection of the posterior nasal nerve for hyperreactive rhinopathy[J]. Chinese Journal of Otorhinolaryngology Head and Neck Surgery, 2013, 48(12): 1032-1034. Chinese
- [11] BLEIER B S, SCHLOSSER R J. Endoscopic anatomy of the postganglionic pterygopalatine innervation of the posterolateral nasal mucosa[J]. Int Forum Allergy Rhinol, 2011, 1(2): 113-117.
(彭薇 编辑)

本文引用格式:

康尧杰, 张路, 周意, 等. 鼻内镜下低温等离子刀鼻后神经切断术治疗难治性变应性鼻炎的疗效观察[J]. 中国内镜杂志, 2021, 27(4): 20-25.

KANG Y J, ZHANG L, ZHOU Y, et al. Observations on the curative effect of the resection of posterior nasal nerve with low-temperature plasma knife under nasal endoscope in treatment of refractory allergic rhinitis[J]. China Journal of Endoscopy, 2021, 27(4): 20-25. Chinese