

DOI: 10.12235/E20180602

文章编号: 1007-1989 (2021) 01-0086-03

病例报告

## 改良“三明治夹心法”治疗十二指肠 静脉曲张破裂出血1例

杨守醒, 钟金伟, 俞玲敏, 应晴吉, 周羽翔, 叶梦思, 薛战雄, 卢光荣

(温州医科大学附属第二医院 消化内科, 浙江 温州 325035)

**摘要:** **目的** 研究改良“三明治夹心法”治疗十二指肠静脉曲张破裂出血的疗效。**方法** 回顾性分析改良“三明治夹心法”治疗十二指肠静脉曲张破裂出血的治疗效果。**结果** 该例为十二指肠降部静脉曲张破裂出血患者, 采用改良“三明治夹心法”进行内镜下治疗, 取得良好效果。术后随访1年, 患者未再出血, 长期治疗效果满意。**结论** 该例采用改良“三明治夹心法”治疗十二指肠静脉曲张破裂出血, 治疗效果满意, 为十二指肠静脉曲张破裂出血治疗提供了新思路。

**关键词:** 十二指肠静脉曲张; 三明治夹心法; 内镜治疗; 消化道出血; 肝硬化

**中图分类号:** R574.51

十二指肠静脉曲张是较为罕见的疾病, 于1973年首次在内镜下观察到<sup>[1]</sup>。随着内镜检查的普及, 病例数逐年增加。其发病病因复杂, 主要包括: ①门脉高压: 因肝硬化、肝外门静脉闭塞和血管畸形等引起门静脉压力升高, 门静脉与腔静脉间的侧支循环开放, 十二指肠静脉血流增多, 进而导致十二指肠静脉曲张; ②手术粘连: 腹部术后引起肠管与腹壁或其他组织结构粘连, 形成门静脉到体静脉的侧支。十二指肠静脉曲张发生率低, 一旦出现破裂出血, 止血较困难, 且病情危重, 死亡率可达到40%<sup>[2]</sup>。本组发现1例十二指肠静脉曲张破裂出血患者, 采用“三明治夹心法”治疗, 效果满意。现报道如下:

### 1 临床资料

患者男, 52岁, 乙肝肝硬化、食管胃底静脉曲张病史20余年, 曾多次行内镜下食管静脉曲张套扎术(endoscopic esophageal varix ligation, EVL)、内镜下硬化剂注射(endoscopic variceal sclerosis, EVS)、内镜下组织胶注射(endoscopic variceal histoacryl injection therapy, EVHT)治疗。此次因“反复黑便20年, 再解黑便1周”于2017年3月4日入院。1周

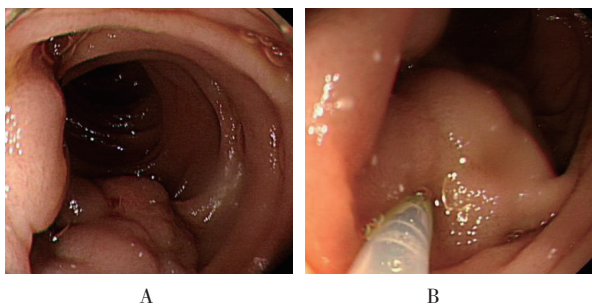
前患者解黑色糊状便, 每天2至3次, 伴头晕, 无呕血, 曾至当地医院就诊, 考虑上消化道出血, 予以药物保守治疗后无效。入院查体: 体温37℃, 脉搏62次/min, 呼吸20次/min, 血压104/57 mmHg, 神志清, 精神软, 面色苍白, 未见肝掌、蜘蛛痣, 心肺听诊无特殊, 腹软, 肝脾肋下未及, 全腹无压痛、反跳痛, 移动性浊音(-)。实验室检查: ①血常规: 白细胞计数 $4.78 \times 10^9/L$ , 血红蛋白56 g/L, 红细胞计数 $2.37 \times 10^{12}/L$ , 血小板计数 $126 \times 10^9/L$ ; ②肝功能: 白蛋白30 g/L, 谷丙转氨酶、谷草转氨酶和总胆红素均在正常范围内; ③凝血功能常规: 凝血酶原时间16.5 s, 国际标准化比值1.41, 纤维蛋白原1.68 g/L, D-二聚体2.34  $\mu g/mL$ 。入院后采用药物保守治疗, 效果不佳, 2017年3月8日胃镜示食管静脉曲张、胃底静脉曲张, 行聚桂醇+组织胶注射术, 过程顺利。术后患者仍反复有黑便。2017年3月10日再次行胃镜检查, 提示食管胃底静脉曲张治疗后改变、十二指肠降部静脉曲张。于十二指肠降部静脉曲张处行氩离子束凝固术(argon plasma coagulation, APC)+金属钛夹治疗术。患者术后仍解黑便多次。2017年3月11日复查胃镜, 提示十二指肠降部两处静脉曲张, 直径为2.5和

收稿日期: 2018-08-28

[作者简介] 杨守醒与钟金伟为共同第一作者

[通信作者] 卢光荣, E-mail: luguangrong1987@163.com

1.5 cm (附图A),在内镜下曲张静脉处分别注射聚桂醇6 mL+组织胶2 mL+聚桂醇1 mL、聚桂醇4 mL+组织胶1 mL+聚桂醇1 mL (附图B),过程顺利,患者术后未再解黑便。术后随访1年,患者未再出血。



A: 十二指肠降部静脉曲张; B: 注射硬化剂及组织胶

#### 附图 胃镜下所示

Attached fig. Gastroscopy of descending portion of duodenum

## 2 讨论

异位静脉曲张是指发生在除贲门食管区域以外的腹部任何部位处较大的门体静脉曲张<sup>[2]</sup>,包括:直肠、十二指肠、小肠和大肠。也有报道发生在胃肠腔以外,如:腹膜后壁、腹壁和胆囊壁等<sup>[3]</sup>。十二指肠静脉曲张破裂出血在临床上较为少见,其出血仅占所有静脉曲张出血的0.4%<sup>[4]</sup>。相比于肝内型门静脉高压患者,肝外型门脉高压患者更易发生十二指肠静脉曲张<sup>[2]</sup>。

十二指肠静脉曲张破裂出血的治疗主要包括:①药物保守治疗;②内镜下治疗: EVL、EVS 和夹闭;③介入治疗: 经颈静脉肝内门腔静脉分流术(transjugular intrahepatic portosystemic shunt, TIPS)、经皮经肝门静脉栓塞术(percutaneous transhepatic obliteration, PTO)、经回结肠静脉栓塞术(transileocolic vein obliteration, TIO)、经静脉逆行球囊栓塞术(balloon-occluded retrograde transvenous obliteration, BRTO);④手术治疗: 静脉曲张结扎、十二指肠切除和肝外门体分流术<sup>[5]</sup>。国内外十二指肠静脉曲张破裂出血的诊治多以病例报告为主。郑中文等<sup>[6]</sup>统计了近15年十二指肠静脉曲张出血的病例报告,共19篇,其中男15例,女4例,选用内镜治疗10例(EVL治疗4例,钛夹夹闭2例,EVS或EVHT

治疗4例),介入治疗8例,手术治疗1例。其中EVL、EVS或EVHT治疗后均恢复良好,而选用钛夹夹闭或TIPS的患者出现了死亡。目前尚无十二指肠静脉曲张破裂出血的治疗指南,多从食管胃底静脉曲张的治疗中借鉴。据报道,EVS治疗静脉曲张的远期预后较佳<sup>[7]</sup>。近年来,随着超声内镜的发展,可用超声内镜评估静脉曲张治疗后血管缩小或消失的程度<sup>[3, 8]</sup>。

改良“三明治夹心法”的注射顺序为硬化剂-组织胶-硬化剂,是治疗食管胃底静脉曲张破裂出血的最新手段,较传统聚桂醇注射法止血成功率高,且并发症发生率低,还可延长复发时间和降低再出血概率<sup>[9-10]</sup>。

目前认为,治疗肝硬化胃底静脉曲张破裂出血的最佳方法为EVHT。临床上多采用N-丁基-氰丙烯酸盐,此类组织胶在微量阴离子的存在下,可瞬间发生聚合反应,生成链状化合物,与组织液和血液接触后立即固化,从而闭塞血管。但组织胶不会引起局部炎症反应及继发纤维化,无法阻止新曲张静脉的形成,仍易再发出血<sup>[11-12]</sup>。聚桂醇注射液是内镜下治疗食管胃底静脉曲张最常用的硬化剂,注射后曲张静脉可产生无菌性炎症,破坏血管内皮,引起部分管腔闭塞,此时再注入组织胶,可堵塞针眼,闭塞聚桂醇未完全堵塞的血管,提高止血成功率,同时也可减少组织胶注入量,最后再次注射聚桂醇可致肉芽组织机化,使静脉周围黏膜坏死并纤维化,增强静脉的覆盖层,从而降低食管胃底静脉曲张的复发率<sup>[13]</sup>。

本例患者反复黑便出血,治疗期间多次行胃镜检查,先后怀疑食管胃底静脉曲张破裂出血和血管畸形出血等,但内镜下治疗均无效,最终发现十二指肠降部静脉曲张破裂出血。由此可见,十二指肠静脉曲张在临床上较易漏诊,且在肝硬化患者中往往合并食管胃底静脉曲张、消化性溃疡或门脉高压性胃病等多种出血病因,病情相对复杂,更应提高警惕,医师需及时考虑异位静脉曲张的可能。改良“三明治夹心法”在食管胃底静脉曲张破裂出血的治疗中应用较广,且疗效确切。本例为创新使用改良“三明治夹心法”治疗十二指肠静脉曲张破裂出血,在临床使用方面经验有限,据文献报道与本例随访结局来看,治疗效果可观,为十二指肠静脉曲张破裂出血治疗提供了新思

路,但仍需进一步对照试验来证明此方法的有效性。

#### 参 考 文 献 :

- [1] AL-MOFARREH M, AL-MOAGEL-ALFARAG M, ASHOOR T, et al. Duodenal varices. Report of 13 cases[J]. Z Gastroenterol, 1986, 24(11): 673-680.
- [2] NORTON I D, ANDREWS J C, KAMATH P S. Management of ectopic varices[J]. Hepatology, 1998, 28(4): 1154-1158.
- [3] RANA S S, BHASIN D K, SHARMA V, et al. Clinical, endoscopic and endoscopic ultrasound features of duodenal varices: a report of 10 cases[J]. Endosc Ultrasound, 2014, 3(1): 54-57.
- [4] STEEVENS C, ABDALLA M, KOTHARI T H, et al. Massive duodenal variceal bleed; complication of extra hepatic portal hypertension: endoscopic management and literature review[J]. World J Gastrointest Pharmacol Ther, 2015, 6(4): 248-252.
- [5] TEMEL T, AKTAS A, OZGENEL S M, et al. Complete eradication of bleeding duodenal varices with endoscopic polydocanol sclerotherapy[J]. Euroasian J Hepatogastroenterol, 2016, 6(2): 176-178.
- [6] 郑中文, 赖卓成, 向雅雯, 等. 十二指肠静脉曲张出血的治疗进展[J]. 现代消化及介入诊疗, 2020, 25(9): 1137-1143.
- [6] ZHENG Z W, LAI Z C, XIANG Y W, et al. Progress in the treatment of duodenal varicose hemorrhage[J]. Modern Digestion & Intervention, 2020, 25(9): 1137-1143. Chinese
- [7] PODDAR U, BORKAR V, YACHHA S K, et al. Endoscopic management of bleeding gastric varices with N-butyl, 2-cyanoacrylate glue injection in children with non-cirrhotic portal hypertension[J]. Endosc Int Open, 2016, 4(10): E1063-E1067.
- [8] LIENHART I, LESNE A, COUCHONNAL E, et al. Massive duodenal variceal bleed: endoscopic ultrasonography of ruptured varix and successful endoscopic clipping treatment[J]. Endoscopy, 2016, 48 Suppl 1 UCTN: E80-E81.
- [9] NI Z, CHEN H, TANG S, et al. The efficacy and the safety of prophylactic N-butyl-2-cyanoacrylate injection for gastric varices using a modified injection technique[J]. Surg Laparosc Endosc Percutan Tech, 2016, 26(4): e85-e90.
- [10] CHENG L F, WANG Z Q, LI C Z, et al. Treatment of gastric varices by endoscopic sclerotherapy using butyl cyanoacrylate: 10 years' experience of 635 cases[J]. Chin Med J (Engl), 2007, 120(23): 2081-2085.
- [11] BIZID S, BOUALI R, HADDAD W, et al. Outcomes of endoscopic gluing with cyanoacrylate glue of bleeding gastric varices[J]. Tunis Med, 2013, 91(5): 346-351.
- [12] SARIN S K, MISHRA S R. Endoscopic therapy for gastric varices[J]. Clin Liver Dis, 2010, 14(2): 263-279.
- [13] AKAHOSHI T, HASHIZUME M, SHIMABUKURO R, et al. Long-term results of endoscopic Histoacryl injection sclerotherapy for gastric variceal bleeding: a 10-year experience[J]. Surgery, 2002, 131(1 Suppl): S176-S181.

(彭薇 编辑)

#### 本文引用格式:

杨守醒, 钟金伟, 俞玲敏, 等. 改良“三明治夹心法”治疗十二指肠静脉曲张破裂出血 1 例[J]. 中国内镜杂志, 2021, 27(1): 86-88.

YANG S X, ZHONG J W, YU L M, et al. Duodenal variceal bleeding treated by modified sandwich method (1 case)[J]. China Journal of Endoscopy, 2021, 27(1): 86-88. Chinese