

DOI: 10.12235/E20200118

文章编号: 1007-1989 (2020) 11-0084-05

多技巧辅助输尿管软镜治疗复杂性 肾下盏结石的临床观察*

陈一峰, 庞桂建, 刘成倍, 庞宽, 谭宝飞, 欧玉祥

(广西医科大学第六附属医院 泌尿外科, 广西 玉林 537000)

摘要: 目的 探讨3种技巧 [套石篮移位结石、B超定位下细针穿刺辅助移位结石和超微通道经皮肾镜取石术(SMP)] 辅助输尿管软镜治疗复杂性肾下盏结石的有效性及安全性。**方法** 回顾性分析2017年5月—2019年6月该科采用3种技巧辅助输尿管软镜治疗102例肾下盏结石患者的临床资料。常规采用输尿管软镜无法到达的结石, 使用套石篮将其转移至中上盏再碎石, 套石篮难以套取的结石行B超定位下细针穿刺移位结石再碎石, 以上两种方法仍难以处理者, 再经细针穿刺口采用SMP。术后第1天复查腹部泌尿系X线片明确双J管情况, 1个月后拔除双J管, 3个月后复查CT, 了解结石清除情况。通过分析术中出血量和结石清除率等指标, 评估疗效。**结果** 102例患者中, 60例使用套石篮将结石转移至肾中上盏, 能成功粉碎结石, 13例套石篮套不到的结石, 采用B超定位下细针穿刺, 能成功移位并粉碎结石, 29例套石篮和细针穿刺均无法移位的结石, 经细针穿刺通道行SMP成功碎石。手术时间0.5~3.0 h, 平均2.1 h; 术后住院时间2.0~3.0 d, 平均1.5 d; 术中出血0~50 mL, 平均12 mL; 术后3个月复查CT, 结石清除率为91.2% (93/102)。无输尿管撕脱、输尿管穿孔和感染性休克等严重并发症发生。**结论** 3种技巧 (套石篮移位结石、B超定位下细针穿刺移位结石和SMP) 辅助输尿管软镜治疗复杂性肾下盏结石, 是安全有效的。

关键词: 肾下盏结石; 输尿管软镜; 套石篮; 经皮肾穿刺; 超细经皮肾镜

中图分类号: R692.4

Clinical observation of multi-techniques assisted flexible ureteroscopy in treatment of complex subrenal calyx calculus*

Yi-feng Chen, Gui-jian Pang, Cheng-bei Liu, Kuan Pang, Bao-fei Tan, Yu-xiang Ou
(Department of Urology, the Sixth Affiliated Hospital of Guangxi Medical University,
Yulin, Guangxi 537000, China)

Abstract: Objective To investigate the efficacy and safety of three techniques [moving the stone with a stone basket, ultrasound-guided fine needle percutaneous renal puncture and super-mini percutaneous nephrolithotomy (SMP)] assisted flexible ureteroscopy in treatment of complex subrenal calyx calculus. **Methods** We retrospectively analyzed the data of 102 patients who underwent flexible ureteroscopy in the treatment of subrenal calyx calculus from May 2017 to June 2019, requiring the above-mentioned auxiliary treatment. The calculus that could not be routinely reached by flexible ureteroscope were transferred to the middle and upper calyx for lithotripsy using a stone basket. The calculus that were difficult to be removed using a stone basket were removed by ultrasound-guided

收稿日期: 2020-03-23

*基金项目: 玉林市科学研究与技术开发计划 (No: 玉市科能201833052)

[通信作者] 庞桂建, E-mail: pangguijian@163.com; Tel: 13877591230

fine needle percutaneous renal puncture before lithotripsy. For patients that still difficult to be treated using the above two methods, the SMP was used through the fine needle puncture port. At 1 day after the operation, abdominal plain film was repeated to check the condition of double J tubes. The double-J tube was removed 1 month later and CT was reexamined 3 months later to investigate the condition of stone clearance. The efficacy was evaluated by analyzing intraoperative blood loss and stone clearance rate. **Results** Among the 102 patients, 60 cases were successfully comminuted by transferring the stones to the middle and upper calyces using stone basket; 13 cases of calculus not covered with stone basket, fine needle aspiration under B ultrasound localization could successfully move and comminute the calculus; 29 cases that could not be displaced by stone basket and fine needle aspiration underwent SMP for successful lithotripsy. The surgical duration was 0.5~3.0 h, with an average of 2.1 h. Postoperative hospital stay was 2.0~3.0 d, with an average of 1.5 d. The blood loss was from 0 to 50 mL with an average of 12 mL. The stone clearance rate was 91.2% (93/102) at 3 months after surgery. There were no serious complications such as ureteral avulsion, ureteral perforation and septic shock. **Conclusion** Three techniques (moving the stone with a stone basket, ultrasound-guided fine needle percutaneous renal puncture and SMP) can assist flexible ureteroscopic lithotomy in treatment of complex subrenal calyx calculus, which is safe and effective.

Keywords: subrenal calyx calculus; flexible ureteroscopic lithotomy; stone basket; percutaneous renal puncture; the super-mini PCNL

目前, 肾下盏结石是泌尿系结石微创治疗的难点之一, 尤其是复杂性肾下盏结石。输尿管软镜前端可弯曲进入各个肾盏, 是治疗肾下盏结石的主要方式之一。但肾盂肾下盏漏斗部夹角 (infundibulopelvic angle, IPA) 过小时, 输尿管软镜碎石效果并不理想^[1]。本文回顾性分析 2017 年 5 月—2019 年 6 月本科采用 3 种技巧[套石篮移位结石、B 超定位下细针辅助移位结石和超微通道经皮肾镜取石术 (super-mini percutaneous nephrolithotomy, SMP)]辅助输尿管软镜治疗 102 例复杂性肾下盏结石患者的临床资料, 探讨这 3 种技巧的安全性及有效性。现报道如下:

1 资料与方法

1.1 一般资料

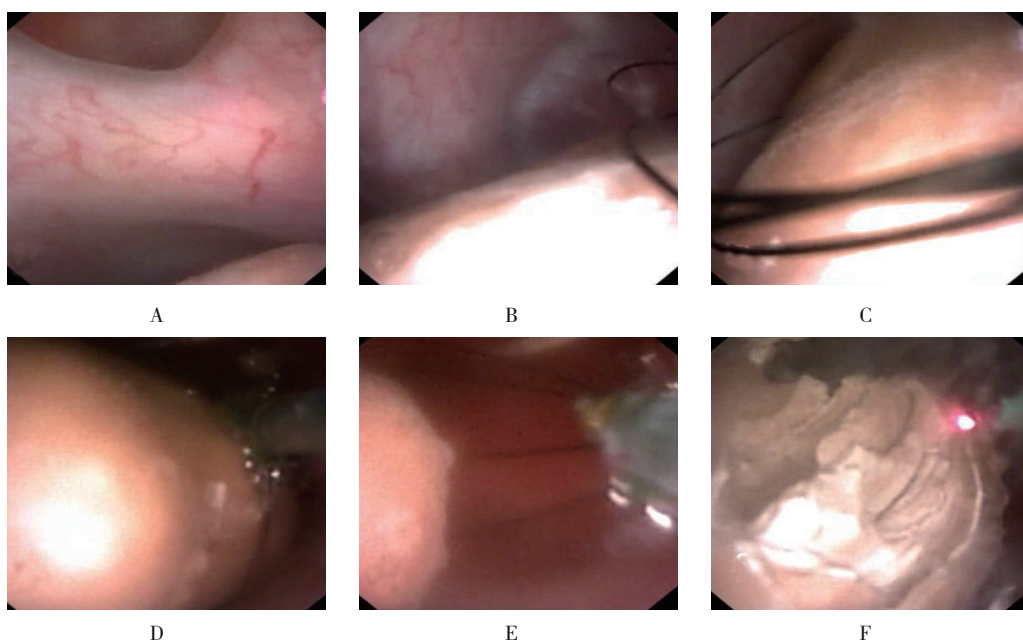
本组患者共 102 例。其中, 男 55 例, 女 47 例; 年龄 21~65 岁, 平均 43 岁; 均为肾下盏结石, 单侧肾结石 67 例, 双侧肾结石 35 例, 本次研究只处理一侧肾结石; 多发结石 41 例, 单发结石 61 例; 轻度肾积水 34 例, 无肾积水 68 例, 合并有尿路感染 21 例; 结石大小 1.5~2.5 cm, 平均 2.0 cm; IPA 21.5°~75.6°, 平均 62.3°。

1.2 方法

1.2.1 手术器械 德国 STORZ 公司电子输尿管软

镜及输尿管软镜导引鞘 12F/14F、Wolf 8/9.8F 输尿管硬镜和电视摄像系统; 科医人 100 W 钬激光机和 200 μm 钬激光光纤; Boston 公司生产的 F3.5 斑马导丝; Cook 公司生产的 18G 穿刺针; 杭州好克光电仪器公司产的超细经皮肾镜。

1.2.2 手术方法 所有患者行气管内插管全身麻醉, 取截石位。先用 8/9.8F 输尿管硬镜探查术侧输尿管, 直达肾盂, 将斑马导丝置入肾盏内后, 退镜。顺着斑马导丝将 12/14F 的软镜鞘置入肾盂。在 STORZ 电子输尿管软镜通过鞘直视下进入肾集合系统, 依次探查上、中、下盏, 见到结石后, 置入 200 μm 钬激光光纤并碎石, 能量设置为 0.4~1.0 J/20~40 Hz, 从边缘逐步粉碎结石 (蚕食样) 至粉末化。结石可见但软镜无法触及的结石, 使用套石篮将其转移至肾中上盏再碎石 (附图)。若套石篮难以套取结石, 则改为斜仰卧位, 采用 B 超精确定位下细针穿刺, 并在软镜直视下将结石顶起移位, 再碎石。如经上述处理仍无法成功碎石, 则经 B 超定位下细针穿刺口采用 SMP 碎石。术中常规留置 7F 双 J 管。术后第 1 天复查腹部泌尿系 X 线片明确双 J 管位置, 无特殊情况的患者术后 1 或 2 d 出院。患者术后 1 个月返院拔除双 J 管, 3 个月后复查 CT 评估结石清除情况。



A: 镜下示结石位于下盏,激光无法到达;B和C:套石篮套石过程;D:套石篮并移位至中盏;E:释放结石;F:激光可轻易到达结石位置并开始粉碎

附图 套石篮移位结石

Attached fig. Moving the stone with a stone basket

2 结果

102例患者中,60例使用套石篮将结石转移至肾中上盏,能成功粉碎;13例套石篮套不到的结石,采用B超定位下细针穿刺,能成功移位并粉碎结石,其中有2例初始时软镜下未见结石,经穿刺针注入亚加蓝溶液引导后,成功寻到结石,并成功碎石;29例套石篮和细针穿刺无法移位的结石,需从原穿刺口应用SMP取石。手术时间0.5~3.0h,平均2.1h;术后住院时间2.0~3.0d,平均1.5d;术中出血0~50mL,;平均12mL;术后3个月复查CT,结石清除率为91.2%(93/102);无输尿管撕脱、输尿管穿孔及感染性休克等严重并发症发生。

3 讨论

肾下盏结石的解剖位置和空间结构比较特殊,尤其是复杂性的肾下盏结石,是泌尿系较难治疗的结石之一。目前,针对肾下盏结石,有效的微创治疗方式主要有体外冲击波碎石术(extracorporeal shock-wave lithotripsy, ESWL)、经皮肾镜取石术(percutaneous nephrolithotomy, PCNL)和输尿管软镜下取石术(flexible ureteroscopic lithotomy, FURL)等。ESWL治疗虽然简单方便,但排石困难,且多次ESWL对肾组

织有一定的损害,甚至造成肾功能不可逆的损伤。有研究^[2]发现,在相同情况下,FURL的结石清除率优于ESWL。微创经皮肾镜取石术(minimally invasive percutaneous nephrolithotomy, MPCNL)从PCNL优化而来,是处理肾下盏结石的有效方法之一,结石清除率较高,但仍存在对肾实质损伤大的可能,在肾积水较少的情况下,穿刺出血的风险较高^[3]。而FURL具有可弯曲性,能灵活进入各个肾盏处理结石,创伤较小,逐渐成为治疗肾下盏结石的有效方式^[4]。本研究102例患者均在多技巧辅助下完成手术,结石清除率达到91.2%(93/102),明确了3种技巧(套石篮移位结石、B超定位下细针穿刺辅助移位结石和SMP)辅助FURL处理肾下盏结石的有效性。

FURL在肾下盏结石的治疗中,受IPA的影响较大。中国专家共识在2016年指出,当 $IPA > 30^\circ$ 时,软镜钬激光碎石术清石率为92.5%,当 $IPA \leq 30^\circ$ 时,软镜钬激光碎石术清石率为38.5%^[5]。IPA过小,会影响输尿管软镜头端的弯曲角度,特别在钬激光光纤插入光纤工作通道后,因光纤本身的韧性,使软镜头端弯曲度受限更大,部分肾下盏结石无法触及,若用力过度,软镜手柄可能导致输尿管软镜损毁或光纤折断。

但有学者^[6]回顾性分析了 36 例 IPA < 30° 的肾下盏结石, 均使用 FURL 处理, 结果显示, 寻石成功率 100.0%, 一期手术结石清除率 63.9%; 该学者认为, IPA 主要影响排石过程而非影响手术中寻石, 说明: 随着手术技巧的提高和器械的进一步发展, 降低了 IPA 对 FURL 处理肾下盏结石疗效的影响。手术技巧是影响寻石成功和碎石成功的关键因素。周益军等^[7]研究认为, 通过套石篮辅助输尿管软镜可有效提高结石清除效果, 且未增加术后并发症发生概率。在软镜下找不到下盏结石时, 术中尽量让患者取头低脚高位, 同时将手术床向健侧倾斜, 使肾盏口斜向下方, 助手将患侧肾区抬高或抖动, 有时可以发现因输尿管软镜弯曲角度受限而无法发现的结石。若结石可见, 但显露不佳或光纤难以到达粉碎位置时, 使用套石篮将结石套取至肾盂和肾中上盏等位置, 可更好地粉碎结石。在碎石过程中, 较大残石落入下盏时, 也可通过上述方法处理。本研究中, 60 例患者应用套石篮移位结石的方式, 成功处理了肾下盏结石, 总体结石清除率为 91.2% (93/102), 术中术后无输尿管撕脱和穿孔等严重并发症, 验证了上述方式的有效性及其安全性。

本研究部分病例输尿管软镜可见结石, 但经其他方法, 如: 改变体位、抬举肾区或套石篮移位结石等, 仍无法有效碎石时, 笔者则采用斜仰卧位 B 超引导下经皮穿刺, 输尿管软镜直视下用穿刺针将结石推动移位后, 调整输尿管软镜前光纤位置至结石处, 再将结石粉碎。必要时激光碎石波动可多次调整, 或联合套石篮移位结石至合适位置后再碎石。软镜直视下的穿刺针操作, 可减少其对肾实质及肾盏的损伤, 避免术后大出血等并发症。杨文增等^[8]进行了 46 例 B 超引导下穿刺针辅助输尿管软镜处理肾下盏结石的研究, 46 例患者手术顺利, 结石寻及率为 93.5% (43/46), 碎石成功率为 91.3% (42/46), 其他碎石方法碎石 4 例, 总体结石清除率为 100.0%, 无感染性休克、输尿管穿孔和撕脱等严重并发症发生。张际青等^[9]研究显示, 通过 B 超引导经皮肾穿刺针, 有助于输尿管软镜下辨认肾盏憩室, 提高 FURL 的手术成功率。要注意的是, 该操作术前体位需摆放到位, 并模拟穿刺操作, 判断体位空间, 以便术中具体操作, 需具有丰富经验的主刀医生和团队配合。本研究 102 例患者中, 有 13 例经上述处理后成功碎石, 其中有 2 例初始

时软镜下未见结石, 经穿刺针注入亚甲蓝溶液引导后, 成功寻到结石, 并成功碎石。

部分复杂肾下盏结石在经上述处理后 (改变体位、套石篮及穿刺针辅助等方式) 仍无法碎石的, 需采取其他的治疗方式。2016 年版软性输尿管镜中国专家共识认为, 软镜可联合微通道 PCNL 处理复杂性结石^[5, 10]。郭景阳等^[11]研究认为, 超微通道结合输尿管软镜治疗肾多发结石, 具有结石清除率高、并发症少、住院时间短且安全有效的优点。本研究中, 29 例患者在 SMP 辅助下碎石成功。通过辅助的穿刺针道, 在软镜直视下扩张 SMP 的工作通道, 可减少肾穿刺及扩张过程中对肾实质的副损伤, 达到快速、精确穿刺、并彻底清除结石的目的。同时, 术中存在肾和输尿管两处通道, 可保持较低的肾盂灌注压, 减少感染等并发症。本研究的治疗方式需要术者具有熟练的手术操作技巧, 但限于样本量少, 结果可能存在一定偏倚。

综上所述, 通过多技巧 (套石篮移位结石、B 超定位下细针穿刺移位结石和 SMP) 辅助输尿管软镜治疗复杂性肾下盏结石, 并发症少、恢复快、住院时间短, 可明显提高结石清除率。本文为治疗复杂性肾下盏结石提供了有效且易实现的微创治疗思路, 是安全、有效的方法。

参 考 文 献 :

- [1] 叶利洪, 李雨林, 李王坚, 等. 肾下盏解剖结构对输尿管软镜下钬激光碎石治疗肾下盏结石疗效的影响[J]. 中华泌尿外科杂志, 2013, 34(1): 24-27.
- [1] YE L H, LI Y L, LI W J, et al. Impact of lower calyceal anatomic structure on flexible fiberoptic ureteroscopy with Holmium laser in treatment of calyceal calculi[J]. Chinese Journal of Urology, 2013, 34(1): 24-27. Chinese
- [2] STAV K, COOPER A, ZISMAN A, et al. Retrograde intrarenal lithotripsy outcome after failure of shock wave lithotripsy[J]. J Urol, 2003, 170(6 Pt 1): 2198-2201.
- [3] 曾国华, 麦赞林, 袁坚, 等. MPCNL 治疗上尿路结石: 单中心 10 452 例 19 年经验报告[J]. 中华泌尿外科杂志, 2012, 33(10): 767-770.
- [3] ZENG G H, MAI Z L, YUAN J, et al. Treatment of upper urinary calculi with MPCNL: experience of 10, 452 cases of 19 years in a single-center[J]. Chinese Journal of Urology, 2012, 33(10): 767-770. Chinese
- [4] 施华娟, 耿和, 吴宗林, 等. 输尿管软镜下钬激光碎石术治疗直径 ≤ 20 mm 和 > 20 mm 上尿路结石的疗效比较[J]. 现代泌尿外科杂志, 2017, 22(2): 123-127.

- [4] SHI H J, GENG H, WU Z L, et al. Comparison in efficacy of flexible ureteroscopic holmium laser lithotripsy in treating upper urinary calculi ≤ 20 mm and >20 mm[J]. Journal of Modern Urology, 2017, 22(2): 123-127. Chinese
- [5] 中华医学会泌尿外科分会, 中国泌尿系结石联盟. 软性输尿管镜术中国专家共识[J]. 中华泌尿外科杂志, 2016, 37(8): 561-565.
- [5] Chinese Urological Association, Chinese Medical Association, Chinese Urolithiasis Federation. Chinese expert consensus on flexible ureteroscopy[J]. Chinese Journal of Urology, 2016, 37(8): 561-565. Chinese
- [6] 杨嗣星, 宋超, 刘凌琪, 等. 肾盂肾下盏漏斗角小于 30° 患者软镜下钬激光碎石术的初步经验[J]. 中华泌尿外科杂志, 2016, 37(6): 423-426.
- [6] YANG S X, SONG C, LIU L Q, et al. The effect of infundibulopelvic angle on the outcome of flexible ureteroscopic lithotripsy[J]. Chinese Journal of Urology, 2016, 37(6): 423-426. Chinese
- [7] 周益军, 朱喜山, 戴晓农, 等. 螺旋状套石篮辅助输尿管软镜钬激光碎石术治疗单侧直径大于1厘米输尿管上段结石临床研究[J]. 中国内镜杂志, 2017, 23(1): 61-64.
- [7] ZHOU Y J, ZHU X S, DAI X N, et al. Clinical study of spiral stone basket assisted with FURL in treatment of unilateral upper ureteral stones for diameter >1.0 cm[J]. China Journal of Endoscopy, 2017, 23(1): 61-64. Chinese
- [8] 杨文增, 周可义, 赵春利, 等. 穿刺针辅助输尿管软镜处理肾下盏特殊位置结石的有效性[J]. 实用医学杂志, 2016, 32(4): 631-632.
- [8] YANG W Z, ZHOU K Y, ZHAO C L, et al. Effectiveness of needle assisted flexible ureteroscopy in the treatment of special position calculus of lower calyces[J]. The Journal of Practical Medicine, 2016, 32(4): 631-632. Chinese
- [9] 张际青, 王勇, 田溪泉, 等. 超声引导穿刺辅助输尿管软镜治疗肾盏憩室结石的临床分析[J]. 中华泌尿外科杂志, 2016, 37(2): 98-102.
- [9] ZHANG J Q, WANG Y, TIAN X Q, et al. The treatment of renal calyceal diverticulum calculi with flexible ureteroscope combined with ultrasound guided puncture of diverticulum[J]. Chinese Journal of Urology, 2016, 37(2): 98-102. Chinese
- [10] 程跃, 谢国海, 严泽军, 等. 逆行输尿管软镜联合可视微通道经皮肾镜一期治疗鹿角形肾结石的临床分析[J]. 中华泌尿外科杂志, 2016, 37(2): 127-130.
- [10] CHENG Y, XIE G H, YAN Z J, et al. Retrograde flexible ureteroscopy combined with visual minimally channel percutaneous nephrolithotomy in the treatment of staghorn calculi[J]. Chinese Journal of Urology, 2016, 37(2): 127-130. Chinese
- [11] 郭景阳, 杨文增, 张彦桥, 等. 超微通道结合组合式输尿管软镜治疗小儿肾多发结石的临床应用[J]. 中国内镜杂志, 2016, 22(10): 87-89.
- [11] GUO J Y, YANG W Z, ZHANG Y Q, et al. Flexible ureteroscope combined with ultramini nephrostomy tract for the treatment of multiply renal calculi in pediatric patients[J]. China Journal of Endoscopy, 2016, 22(10): 87-89. Chinese

(彭薇 编辑)

本文引用格式:

陈一峰, 庞桂建, 刘成倍, 等. 多技巧辅助输尿管软镜治疗复杂性肾下盏结石的临床观察[J]. 中国内镜杂志, 2020, 26(11): 84-88.

CHEN Y F, PANG G J, LIU C B, et al. Clinical observation of multi-techniques assisted flexible ureteroscopy in treatment of complex subrenal calyx calculus[J]. China Journal of Endoscopy, 2020, 26(11): 84-88. Chinese