

DOI: 10.12235/E20200201

文章编号: 1007-1989 (2020) 10-0043-05

论著

## 经鼻小肠减压管在结直肠癌根治术后肠梗阻中的应用

王鹏<sup>1</sup>, 贾淑娟<sup>1</sup>, 刘琳娜<sup>1</sup>, 王海燕<sup>2</sup>, 高兆亚<sup>3</sup>, 曾庆敏<sup>3</sup>

(北京大学首钢医院 1.消化科; 2.内镜中心; 3.普外胃肠外科, 北京 100144)

**摘要: 目的** 探讨经鼻小肠减压管治疗结直肠癌根治术后肠梗阻的有效性。**方法** 收集2016年1月—2020年3月该院结直肠癌根治术后肠梗阻应用经鼻小肠减压管治疗的病例, 进行回顾性分析。**结果** 49例患者结直肠癌根治术后肠梗阻, 25例治疗缓解(51.0%)。其中, 28例结肠癌中14例缓解(50.0%), 21例直肠癌中11例缓解(52.4%); 38例未行造瘘术患者中18例缓解(47.4%), 11例行造瘘术患者中7例缓解(63.6%); 28例未发生腹腔转移患者中18例缓解(64.3%), 21例已发生腹腔转移患者中7例缓解(33.3%)。**结论** 经鼻小肠减压管治疗结直肠癌根治术后肠梗阻是安全有效的, 尤其是对未发生腹腔转移的患者, 是一种具有推广价值的治疗方法。

**关键词:** 小肠减压管; 结直肠癌根治术后; 肠梗阻

**中图分类号:** R574.2

## Application of small intestine decompression tube in postoperative intestinal obstruction of colorectal cancer

Peng Wang<sup>1</sup>, Shu-juan Jia<sup>1</sup>, Lin-na Liu<sup>1</sup>, Hai-yan Wang<sup>2</sup>, Zhao-ya Gao<sup>3</sup>, Qing-min Zeng<sup>3</sup>

(1.Department of Gastroenterology; 2.Endoscopy Center; 3.Department of Gastrointestinal Surgery, Shougang Hospital, Peking University, Beijing 100144, China)

**Abstract: Objective** To investigate the efficacy of transnasal and small intestinal decompression tube in the treatment of intestinal obstruction after radical operation of colorectal cancer. **Methods** This is a retrospective analysis. From January 2016 to March 2020, clinical data of patients with intestinal obstruction after radical operations of colorectal cancer were collected and treated by transnasal small intestine decompression tube. **Results** In 49 cases of intestinal obstruction after radical operation of colorectal cancer, there are 25 cases of effective treatment (51.0%); in 28 cases of colon cancer, there are 14 cases were assessed effectively (50.0%); in 21 cases of rectal cancer, there are 11 cases were assessed effectively (52.4%); in 38 cases of no stoma was performed in these cases, 18 cases of effective (47.4%); in 11 cases who performed stoma, 7 cases were assessed effectively (63.6%); in 28 cases who didn't occurred abdominal metastasis, 18 cases were assessed effectively (64.3%); in 21 cases with abdominal metastasis, 7 cases were assessed effectively (33.3%). **Conclusion** Transnasal small intestinal decompression tube is an effective treatment for intestinal obstruction after radical operation of colorectal cancer, especially for patients without abdominal metastasis, which has the value for popularization.

**Keywords:** small intestine decompression tube; postoperative of colorectal cancer; obstruction

在世界范围内, 结直肠癌发病率位居男性第3位、女性第2位, 发达地区发病率较高<sup>[1]</sup>, 欠发达地

区结直肠癌发病率也呈上升趋势, 且以进展期肿瘤为主。根据 WHO 癌症统计数据显示, 2018年我国结直

收稿日期: 2020-05-18

[通信作者] 曾庆敏, E-mail: 172742717@qq.com; Tel: 13810269999

肠癌标化发病率为23.7/10.0万人、标化死亡率为10.9/10.0万人，均高于世界平均水平（2018年世界范围结直肠癌标化发病率为19.7/10.0万人、标化死亡率为8.9/10.0万人）<sup>[2]</sup>。目前，我国临床上结直肠癌早期确诊的比例仅为5.0%~10.0%，60.0%~70.0%的结直肠癌患者被发现时已是进展期。局部进展期结直肠癌（Ⅱ、Ⅲ期）和转移性结直肠癌根治术后肠梗阻是较为常见的并发症，除了延长患者住院时间、增加住院费用、影响生活质量外，21.9%的术后肠梗阻患者需要二次手术治疗<sup>[3]</sup>。临床研究<sup>[4]</sup>发现，结直肠癌根治术后炎性肠梗阻多发生于术后1或2周内，术后1个月发生肠梗阻概率较低；术后1个月乃至2年内仍可能发生手术相关肠梗阻，这可能与多方面因素（如粘连）有关<sup>[5]</sup>。胃肠减压是治疗肠梗阻的常用方法，鼻胃管仅能在胃腔内吸引气体和胃液，无法引流小肠积液，且在抽吸过程中，胃管孔腔容易贴附胃壁，使得治疗效果有限<sup>[6]</sup>。近年来，我院使用小肠减压管治疗结直肠癌术后肠梗阻取得了良好的效果，笔者对这类病例临床资料进行回顾性分析。现报道如下：

## 1 资料与方法

### 1.1 一般资料

本研究采用回顾性队列研究的方法。病例纳入标准：①原发灶为结直肠癌；②结直肠癌病灶切除手术；③术后影像学诊断为肠梗阻；④鼻胃管减压治疗效果不佳。排除标准：患者不接受小肠减压管。根据上述标准，回顾性收集我院胃肠外科2016年1月—2020年3月因结直肠癌术后肠梗阻而接受小肠减压管治疗的患者49例。其中，男34例，女15例，年龄35~83岁，平均 $(56.7 \pm 11.7)$ 岁，体质指数 $12.9 \sim 31.2 \text{ kg/m}^2$ ，平均 $(22.5 \pm 4.1) \text{ kg/m}^2$ ；有糖尿病史8例，无糖尿病史41例；既往有腹部手术史14例，无腹部手术史35例；肿瘤位于升结肠8例，横结肠3例，降结肠1例，乙状结肠16例，直肠21例；病理类型：高分化腺癌7例，中分化腺癌21例，低分化腺癌13例，黏液腺癌7例，低分化神经内分泌肿瘤1例；T分期： $T_1$ 期6例， $T_2$ 期5例， $T_3$ 期18例， $T_4$ 期20例；N分期： $N_0$ 期17例， $N_1$ 期17例， $N_2$ 期15例；腹腔镜下手术13例，开腹手术36例。本研究通过北

京大学首钢医院伦理委员会批准。

### 1.2 小肠减压管置入方式及临床观察

**1.2.1 小肠减压管介绍** 小肠减压管（CREATE MEDIC生产，16DBR 3000TO型），导管长3 000 mm，直径16 Fr，不透X线，亲水性导丝长3 500 mm，直径1.24 mm。小肠减压管前端有前后两囊，前囊注水后，在肠蠕动及水囊重力的作用下，将减压管送向小肠远端，后囊注气后膨胀，防止消化道造影时造影剂逆向回流。前段有多个侧孔，可对小肠进行持续性引流、减压，达到治疗肠梗阻的目的。尾端设有减压接口、前后囊接口。

**1.2.2 置入指征** 结直肠癌根治术后肠梗阻，经禁食水、鼻胃管减压、灌肠通便、抗生素、生长抑素抑制胃肠液分泌、纠正水电解质及酸碱平衡紊乱、全肠外营养支持治疗，仍未缓解的病例。

**1.2.3 置入方式、护理及临床观察** 胃镜直视下经鼻置入小肠减压管至十二指肠降部，前囊内注入注射用水20 mL，减压管体外不固定，以便可以随肠蠕动在水囊重力作用往下行，直达梗阻部位近端。密切观察患者腹痛、腹胀、呕吐和排气排便等临床症状，每日记录减压管进入体内深度及引流液量，根据病情复查腹部CT，或减压管内注入造影剂行消化道造影观察疗效。

### 1.3 观察指标

肠梗阻临床缓解率：临床梗阻症状缓解，且影像检查证实梗阻缓解（造影）。

### 1.4 统计学方法

采用SPSS 22.0软件进行数据处理，计数资料用百分比表示，采用 $\chi^2$ 检验， $P < 0.05$ 为差异具有统计学意义。

## 2 结果

我院49例胃镜直视下小肠减压管置入，操作时间7~31 min，均成功置入，术中未出现消化道出血、穿孔和贲门撕裂等严重并发症。仅有1例患者因剧烈呕吐，使小肠减压管自幽门退回胃内，需再次行胃镜直视下小肠减压管置入。

49例病例中，25例肠梗阻得到缓解，17例无效转手术治疗，7例死亡，肠梗阻临床缓解率达到

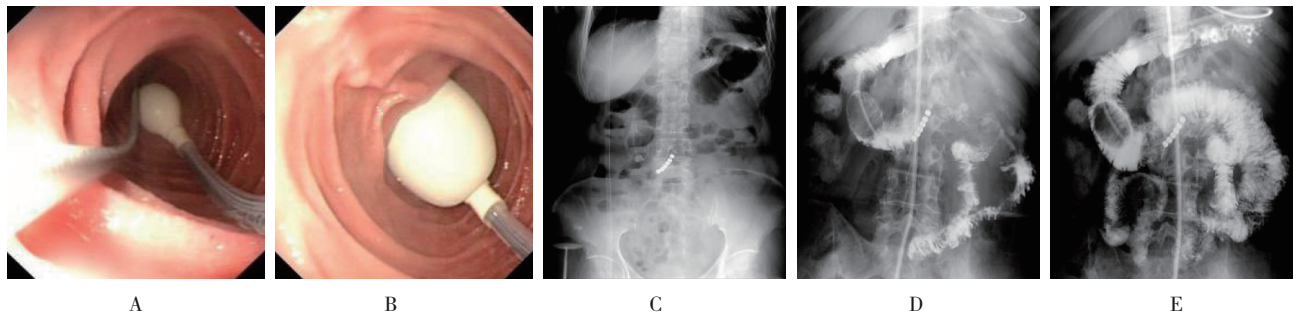
51.0%。28 例结肠癌术后肠梗阻病例中, 14 例缓解 (50.0%), 14 例无效 (10 例无效转手术治疗, 4 例死亡); 21 例直肠癌术后肠梗阻病例中, 11 例缓解 (52.4%), 10 例无效 (7 例无效转手术治疗, 3 例死亡)。49 例病例中, 38 例未行造瘘术, 18 例经小肠减压管治疗缓解 (47.4%), 20 例无效 (14 例无效转手术治疗, 6 例死亡); 11 例行造瘘术, 7 例经小肠减压

管治疗缓解 (63.6%), 4 例无效 (3 例无效转手术治疗, 1 例死亡)。49 例病例中, 28 例未发生腹腔转移, 18 例经小肠减压管治疗缓解 (64.3%), 10 例无效 (8 例无效转手术治疗, 2 例死亡); 21 例已发生腹腔转移, 7 例经小肠减压管治疗缓解 (33.3%), 14 例无效 (9 例无效转手术治疗, 5 例死亡), 两者比较, 差异有统计学意义 ( $P < 0.05$ )。见附表和附图。

附表 结直肠癌根治术后肠梗阻疗效评估 例 (%)

Attached table Therapeutic effect evaluation of intestinal obstruction after radical resection of colorectal cancer n (%)

类别	缓解	无效	$\chi^2$ 值	P值
肿瘤部位				
结肠癌 (n = 28)	14 (50.0)	14 (50.0)	0.03	0.869
直肠癌 (n = 21)	11 (52.4)	10 (47.6)		
是否造瘘				
未行造瘘术 (n = 38)	18 (47.4)	20 (52.6)	0.90	0.342
行造瘘术 (n = 11)	7 (63.6)	4 (36.4)		
是否发生腹腔转移				
未发生腹腔转移 (n = 28)	18 (64.3)	10 (35.7)	4.60	0.032
发生腹腔转移 (n = 21)	7 (33.3)	14 (66.7)		



A: 胃镜直视下将小肠减压管置入十二指肠: 鼠齿钳牵引减压管至十二指肠降部; B: 小肠减压管前囊注水: 可在肠蠕动及水囊重力的作用下, 将减压管送向小肠远端; C: X 线下小肠减压管位置: X 线下显示置入减压管的初始位置; D: 经小肠减压管消化道造影: 后囊注气, 减压管内注入造影剂行消化道造影; E: 消化道造影显示肠梗阻已缓解, 造影剂达结肠

附图 小肠减压管置入及消化道造影

Attached fig. Small intestine decompression tube placement and digestive tract angiography

### 3 讨论

近年来, 有多种措施预防结直肠癌根治术后肠梗阻发生, 但仍难以完全避免其发生。有临床研究<sup>[3]</sup>显示, 结直肠癌根治术后肠梗阻发生率高达 14.84%。肠梗阻的病理过程主要是近端肠管膨胀和压力升高,

引起肠黏膜缺血、缺氧及肠壁血运障碍, 并最终导致肠壁坏死、穿孔等, 故肠梗阻治疗的关键是降低肠腔内压力, 有效引流肠内容物, 使肠壁血运障碍得到改善<sup>[7-8]</sup>。传统肠梗阻的治疗以鼻胃管为主, 2003 年日本研制出三腔二囊肠梗阻导管 (ileus Tube), 对不完全性小肠梗阻减压效果达 85.7%<sup>[9]</sup>。经鼻置入小肠减



压管的优势在于能更好地接近梗阻端<sup>[10]</sup>。小肠减压管可深达空肠回肠交界处,加之管径较粗,引流效果优于普通鼻胃管,即便不能彻底解决梗阻问题,也能增加引流量,在一定程度上缓解症状。而癌性肠梗阻更为复杂,患者可能合并有多部位梗阻或肠功能障碍等复杂情况,有时即便成功置管,也无法彻底解决患者肠梗阻问题<sup>[11]</sup>。临床上对于疗效的判定,包括导管下移情况、胃肠减压液体量、患者主诉和体征、临床辅助检查指标(消化道造影、腹部CT)等<sup>[12]</sup>。本研究显示,结直肠癌根治术后肠梗阻,经鼻胃管引流无效的病例,改用小肠减压管治疗后,有51.0%的病例可明显缓解症状,避免二次手术,从而缩短患者住院时间、减轻痛苦,提高生存质量。

此前经鼻小肠减压管治疗的研究,多关注小肠梗阻,疗效较好,但关于结直肠癌根治术后肠梗阻,经文献搜索,少有类似研究。本研究中,按癌肿发生部位分析,结肠癌肠梗阻临床缓解率50.0%,直肠癌肠梗阻临床缓解率52.4%,说明无论是结肠癌还是直肠癌,根治术后发生肠梗阻应用小肠减压管治疗,都是有效的方法。本研究中,按是否行造瘘术分析,未行造瘘术肠梗阻临床缓解率47.4%,行造瘘术肠梗阻临床缓解率63.6%。已行造瘘术患者,癌肿附近肠管旷置,术后出现肠梗阻较少见,梗阻原因为麻痹性肠梗阻、炎症性肠梗阻,肠梗阻相对容易缓解。本研究中,行造瘘术病例缓解率高于未行造瘘术病例,但两者差异无统计学意义。本研究中,按是否发生腹腔转移分析,未发生腹腔转移的肠梗阻临床缓解率64.3%,已发生腹腔转移的肠梗阻临床缓解率33.3%,两者缓解率比较,差异有统计学意义( $P < 0.05$ )。已发生腹腔转移的病例,腹腔内常有广泛粘连,导致机械性肠梗阻,保守治疗往往无效,需行肠粘连松解术、小肠部分切除术或短路手术来治疗梗阻。然而这类肠梗阻患者多无手术机会,应用小肠减压管可以暂时缓解部分临床症状。

小肠减压管的置入一般有胃镜直视下和X线引导下两种方式,在胃镜直视下置管,成功率高,安全性好<sup>[13]</sup>。我院采用胃镜直视下置入小肠减压管,先行胃镜检查,以除外上消化道严重器质性疾病,并抽吸胃内容物,再将小肠减压管带导丝置入胃内,鼠齿钳牵引减压管,通过幽门及十二指肠球部至十二指肠降部,推送鼠齿钳,尽量将减压管置入远端;前囊内注

入注射用水20 mL,可阻止前囊自幽门脱出,松开鼠齿钳,退出胃镜及导丝,记录鼻翼部减压管刻度。我院49例胃镜直视下小肠减压管置入,7例采用静脉全身麻醉,余采用达克罗宁胶浆局部麻醉,未出现严重并发症,安全有效。

本研究为回顾性研究,样本量较小,且放置小肠减压管及二次手术时机缺乏统一标准,结果可能产生偏倚。本研究非随机对照试验,尚需多中心随机对照试验进一步证明小肠减压管在结直肠癌根治术后肠梗阻应用中的有效性与安全性。

综上所述,经鼻小肠减压管对结直肠癌根治术后肠梗阻减压效果明显,治疗安全有效,尤其是对于未发生腹腔转移的患者。小肠减压管放置相对简单,但费用较高,作为鼻胃管减压失败的补救治疗,是一种具有推广价值的方法。

#### 参考文献:

- [1] TORRE L A, BRAY F, SIEGEL R L, et al. Global cancer statistics, 2012[J]. CA Cancer J Clin, 2015, 65(2): 87-108.
- [2] World Health Organization. Cancer[EB/OL]. [2018-12-13]. <https://www.who.int/en/news-room/fact-sheets/detail/cancer>.
- [3] 任彩琴,李静,李娟. 结直肠癌根治术后肠梗阻的发生和危险因素分析[J]. 实用癌症杂志, 2019, 34(11): 1816-1819.
- [3] REN C Q, LI J, LI J. Analysis of the occurrence and risk factors of intestinal obstruction after radical resection of colorectal cancer[J]. The Practical Journal of Cancer, 2019, 34(11): 1816-1819. Chinese
- [4] 张俊鸽,徐钧,张勇. 四磨汤口服液联合中药灌肠治疗结肠癌术后粘连性肠梗阻的临床观察[J]. 肿瘤研究与临床, 2017, 29(4): 255-258.
- [4] ZHANG J G, XU J, ZHANG Y. Clinical observation on oral Simotang combined with traditional Chinese medicine enema in treatment of postoperative adhesive intestinal obstruction in patients with colon cancer[J]. Cancer Research and Clinic, 2017, 29(4): 255-258. Chinese
- [5] LEE J N, HAN J, PARK Y H, et al. Clinical and pathologic evaluation of patients with prostate cancer and colorectal cancer five or more years after curative resection[J]. Surg Pract, 2017, 21(2): 58-62.
- [6] BERMAN D J, IJAZ H, ALKHUNAIZI M, et al. Nasogastric decompression not associated with a reduction in surgery or bowel ischemia for acute small bowel obstruction[J]. Am J Emerg Med, 2017, 35(12): 1919-1921.
- [7] SHITTU O B, GANA J Y, ALAWALE E O, et al. Pattern of mechanical intestinal obstruction in Ibadan: a ten year review[J]. Afr J Med Med Sci, 2001, 30(1-2): 17-21.
- [8] LI D C, DU H T, SHAO G Q, et al. Application of small intestine

- decompression combined with oral feeding in middle and late period of malignant small bowel obstruction[J]. *Oncol Lett*, 2017, 14(1): 180-184.
- [9] TANAKA S, YAMAMOTO T, KUBOTA D, et al. Predictive factors for surgical indication in adhesive small bowel obstruction[J]. *Am J Surg*, 2008, 196(1): 23-27.
- [10] 黄小波, 张睿, 朱勇, 等. 经鼻置入小肠减压管用于结直肠癌术后早期炎性肠梗阻治疗的临床效果观察[J]. *结直肠肛门外科*, 2019, 25(3): 294-297.
- [10] HUANG X B, ZHANG R, ZHU Y, et al. Effect of transnasal intestinal decompression tube in treating early inflammatory small bowel obstruction after colorectal cancer surgery[J]. *Journal of Colorectal & Anal Surgery*, 2019, 25(3): 294-297. Chinese
- [11] 王金晶, 汪志明, 王震龙, 等. 经内镜放置小肠减压管在肠梗阻患者中的应用[J]. *中华消化内镜杂志*, 2016, 33(9): 643-645.
- [11] WANG J J, WANG Z M, WANG Z L, et al. Application of placing small intestinal decompression tube through endoscopy in patients with intestinal obstruction[J]. *Chinese Journal of Digestive Endoscopy*, 2016, 33(9): 643-645. Chinese
- [12] 俞谦. 经鼻肠梗阻导管治疗难治性粘连性肠梗阻[J]. *中华消化内镜杂志*, 2016, 33(8): 561-562.
- [12] YU Q. Endoscopic placement of transnasal ileus catheter for refractory adhesive intestinal obstruction[J]. *Chinese Journal of Digestive Endoscopy*, 2016, 33(8): 561-562. Chinese
- [13] ISHIZUKA M, NAGATA H, TAKAGI K, et al. Transnasal fine gastrointestinal fiberscope-guided long tube insertion for patients with small bowel obstruction[J]. *J Gastrointest Surg*, 2009, 13(3): 550-554.

(吴静 编辑)

本文引用格式:

王鹏, 贾淑娟, 刘琳娜, 等. 经鼻小肠减压管在结直肠癌根治术后肠梗阻中的应用[J]. *中国内镜杂志*, 2020, 26(10): 43-47.  
WANG P, JIA S J, LIU L N, et al. Application of small intestine decompression tube in postoperative intestinal obstruction of colorectal cancer[J]. *China Journal of Endoscopy*, 2020, 26(10): 43-47. Chinese