

DOI: 10.12235/E20190672

文章编号: 1007-1989 (2020) 10-0025-08

论 著

导杆漂移技术在经皮椎间孔镜治疗 腰椎间盘突出症中的应用

万建杉, 黄合飞, 钱选昆, 武成聪

[云南省曲靖市第一人民医院(昆明医科大学附属曲靖医院) 脊柱外科, 云南 曲靖 655000]

摘要: 目的 探讨导杆漂移技术在经皮椎间孔镜治疗腰椎间盘突出症(LDH)中的有效性、安全性、可行性和应用价值。**方法** 回顾性分析2017年10月—2018年12月该科收治的单节段LDH患者48例,分别采用常规穿刺置管(常规组, $n=23$)和导杆漂移技术置管(导杆组, $n=25$),根据术前、术后1 d、术后3个月和术后6个月的视觉模拟评分(VAS)、Oswestry功能障碍指数评分(ODI)和改良MacNab标准评估症状改善程度和临床疗效,比较两组透视次数、穿刺时间和手术时间。**结果** 48例患者手术均顺利完成并获随访,平均随访时间(12.0 ± 2.3)个月。导杆组中,1例因椎间盘钙化切除不彻底,术后症状无明显改善,另有1例术中发生患侧L₅行走神经根不完全性损伤,术后出现下肢肌力减弱。所有患者无硬膜囊、腹腔脏器、血管损伤和感染等并发症发生。常规组中,1例术后3 d因打喷嚏引起复发,分别于术后第5和6天相同入路再次行椎间孔镜手术,翻修后症状完全消失。导杆组透视次数、穿刺时间和手术时间均明显少于常规组($P < 0.05$)。两组术前术后各时点VAS评分和ODI评分比较,差异均无统计学意义($P > 0.05$)。两组术后各时点VAS评分和ODI评分与术前比较,均明显降低。末次随访采用改良MacNab标准评价,其中优36例,良7例,可4例,差1例,优良率为89.58%。**结论** 导杆漂移技术应用于经皮椎间孔镜手术中,具有安全、高效和操控性强的优点,能明显减少透视次数和辐射量,缩短穿刺和手术时间,值得临床推广应用。

关键词: 腰椎间盘突出症; 经皮椎间孔镜; 椎间孔; 导杆漂移技术; 椎间盘切除术

中图分类号: R681.5

Application of guide rod drift technique in treatment of lumbar disc herniation with percutaneous transforaminal

Jian-shan Wan, He-fei Huang, Xuan-kun Qian, Cheng-cong Wu

[Department of Spine Surgery, the First People's Hospital of Qujing (Qujing Hospital Affiliated to Kunming Medical University), Qujing, Yunnan 655000, China]

Abstract: Objective To explore the effectiveness, security, feasibility and application value of guide rod drift technology in percutaneous endoscopic discectomy. **Methods** 48 patients with single segment lumbar disc herniation were recruited for retrospective study from October 2017 to December 2018. Conventional puncture (conventional group, $n=23$) and guide rod drift technique (guide rod group, $n=25$) were applied respectively to place the working sleeve. VAS score, ODI score and modified MacNab standard preoperative, at 1 d, at 3 and 6 months postoperation were used to evaluate the degree of symptom improvement and clinical efficacy, and compared the fluoroscopy times, puncture time and operation time between the two groups. **Results** All the 48

收稿日期: 2019-12-01

cases were successfully completed and followed up with an average follow-up time of (12.0 ± 2.3) months. 1 case of the guide rod group was not improved because of incomplete calcified disc excision after operation, another case had incomplete paraplegia of L₅ nerve root during operation and occurred a decline of muscle strength of lower extremities after operation. 1 case of the conventional group recurrence at 3 d postoperation caused by sneezing, both of them received revision surgery in the same way of percutaneous endoscopic lumbar discectomy at 5 and 6 d respectively after surgery, the clinical symptoms were completely resolved after renovation. There were no dural sac, abdominal viscera and vascular injury, infection and other complications. The number of fluoroscopy, puncture time and operation time of guide rod group were significantly less than those of the conventional group ($P < 0.05$). There were no significant difference in VAS score and ODI between the two groups ($P > 0.05$). VAS score and ODI score at different time point after operation in the two groups were significantly lower than that before surgery. The modified MacNab standard was used in the final follow-up, there were 36 excellent cases, 7 cases good, 4 cases acceptable and 1 case poor, the effective rate was 89.58%. **Conclusion** The technique of guide rod drifting is safety, efficient and controllable in percutaneous foraminal surgery, which can significantly reduce the number of fluoroscopy and radiation, shorten the puncture and operation time, and deserve the clinical expansion.

Keywords: lumbar disc herniation; percutaneous endoscopic lumbar discectomy; intervertebral foramen; guide rod drift technique; discectomy

经皮椎间孔镜技术 (percutaneous endoscopic lumbar discectomy, PELD) 经过二十余年的发展, 已成为治疗腰椎间盘突出症 (lumbar disc herniation, LDH) 的成熟脊柱微创技术^[1-2]。周跃等^[3]报道, 该技术在我国发展较迅速。经典的 PELD 包括 YESS 和 TESSYS 技术, 两种技术各有优缺点和适应证, YESS 技术的特点是间接减压; 而 TESSYS 技术的特点是通过环锯扩大椎间孔后, 进入椎管内将脱出髓核直接摘除, 对神经根进行直接减压, 适应证更广泛^[2-5]。李长青等^[4]结合两种技术的特点, 提出了靶向穿刺技术, 要求穿刺针准确穿刺到达靶点。然而, 精准穿刺一直是 PELD 陡峭学习曲线的一部分。如何简化和克服穿刺等技术难题, 国内有相关学者^[6-9]进行了研究。已有研究^[6, 10-11]报道, 在导航引导下进行穿刺定位, 可有效提高穿刺效率, 并取得了一定成效。目前, 关于徒手操作导杆引导的 TESSYS 报道较少, 笔者采用导杆漂移技术行 PELD 治疗 LDH 患者 25 例, 未做椎间孔扩大成形, 疗效满意, 并与早期行常规穿刺 PELD 治疗的 23 例患者进行了对比研究。现报道如下:

1 资料与方法

1.1 一般资料

本组病例共纳入患者 48 例。其中, 2017 年 10

月—2018 年 3 月采用常规穿刺法行 PELD 治疗的患者为常规组 ($n = 23$), 2018 年 3 月—2018 年 12 月采用导杆漂移技术行 PELD 治疗的患者为导杆组 ($n = 25$), 病程 6~36 个月, 平均 19.3 个月。所有患者腰椎磁共振成像 (magnetic resonance imaging, MRI) 检查均提示单纯腰椎间盘突出, 常规腰椎正侧位 X 线片及 CT 检查, 均显示无骨性神经根管狭窄、椎间孔狭窄及腰椎滑脱或失稳。根据 LEE 等^[10]的研究, 将椎间盘突出位置分为 3 区, 其中 2 例 L₅S₁ 髓核脱垂并游离至 S₁ 弓根中部。两组患者基线资料比较, 差异无统计学意义 ($P > 0.05$), 具有可比性。见表 1。

1.1.1 纳入标准 ①诊断与责任节段明确: 单一节段单纯 LDH 患者, 且单侧下肢痛者; ②MRI、CT 和 X 线片等影像资料无腰椎失稳、腰椎侧弯、椎间孔狭窄、骨性椎管狭窄、黄韧带增生肥厚和髂骨高耸者; ③保守治疗 3 个月以上无效者; ④无腰椎手术史。

1.1.2 排除标准 ①临床表现与影像学检查结果不一致, 责任节段定位不确定; ②极外侧椎间盘突出、黄韧带钙化严重、侧隐窝狭窄、中央椎管狭窄、腰椎节段性失稳; ③髂棘高度高于 L₄ 椎弓根下缘以上^[12]; ④年龄大于 85 岁、听力障碍、不能配合手术者; ⑤有严重高血压、糖尿病和呼吸系统等内科疾病的不耐受手术者。

表 1 两组患者临床基线资料比较

Table 1 Comparison of clinical baseline data between the two groups

组别	性别/例		年龄/岁	下肢麻木/例		滑脱程度/例		病变侧别/例		病变节段/例	
	男	女		单侧	双侧	L _{4/5}	L ₅ S ₁	左侧	右侧	旁中央型	外侧型
常规组(n = 23)	13	10	53.2±9.1	9	14	16	7	10	13	19	4
导杆组(n = 25)	15	10	53.5±7.9	11	14	16	9	11	14	18	7
t/χ ² 值	0.32		0.41 [†]	0.09		0.33		0.34		0.23	
P值	0.571		0.052	0.765		0.564		0.845		0.744	

注: †为 t 值

1.2 手术方法

两组前期步骤均一样, 采用改良侧卧位^[9-13]。健侧在下, 90°侧卧, 屈膝屈髋, 患髋充分外展外旋。C臂 X 线机透视标记穿刺点, 旁开 8~14 cm, 目标靶点定位于下位椎体的上关节突尖或肩部, 根据髓核脱出和游离的部位取合适的头倾角。术前 30 min 开始微量泵入右美托咪定辅助镇静, 0.67% 盐酸利多卡因做逐层及关节突局部浸润麻醉。C臂 X 线机透视下, 18G 穿刺针向下位椎体上关节突尖端穿刺。常规组针尖需指向靶点向上关节突尖端或肩部穿刺, 并进入椎间孔抵达硬膜外间隙, 然后置入导丝, 逐级扩张、安装工作套管和内镜操作系统, 镜下摘除突出的髓核组织, 止血, 在纤维环成形、手术结束时, 由助手辅助、行直腿抬高试验验证手术效果, 同时镜下观察神经根随下肢活动而滑动的情况。导杆组穿刺拟定方向与常规组一致, 但针尖仅需抵达上关节突(不需准确抵达上关节突尖或肩部), 即可拔出针芯插入导丝, 穿刺针及导丝均不进入椎管, 穿刺点做 7.0~8.0 mm 皮肤切口, 沿导丝置入红色导杆触及骨质, 根据髓核突出部位或手术靶点, 以软组织为支点, 利用杠杆原理, 通过硬质导杆进行腹背、头尾侧倾角的调整, 轻敲使导杆沿上关节突腹侧滑入椎间孔, 在导杆进入椎管过程中仔细观察患者下肢疼痛症状, 根据患者的疼痛反馈逐渐微调导杆方向抵达靶点, 不可强行进入, 以免直接挤压使椎管内压力增加, 造成神经损伤, 进入困难时, 可将导杆和工作套管停在椎间孔口, 镜下自孔口由外向椎管内进行清理减压, 直至突出髓核基底与纤维环破口, 镜下操作与常规组一致。术中及手术前后均不使用抗生素, 次日使用腰围保护并下床活

动, 开始主动或被动直腿抬高训练及适度腰背肌锻炼, 腰围保护 4~6 周, 避免弯腰提拿重物、久坐和久站, 保持大便顺畅。

1.3 观察指标

①记录穿刺时间、透视次数; ②记录手术时间和并发症; ③记录术前、术后 1 d、术后 3 个月和术后 6 个月的疼痛视觉模拟评分 (visual analogue scale, VAS) 与 Oswestry 功能障碍指数 (Oswestry disability index, ODI), 评估症状改善程度; ④末次随访: 采用改良 MacNab 标准^[10]评价临床疗效, 优: 症状完全消失, 可以恢复原来的工作和生活; 良: 有轻微症状, 活动轻度受限, 对工作生活无影响; 可: 症状减轻, 活动受限, 影响工作和生活, 偶尔使用止痛药; 差: 手术前后无变化甚至加重, 需再次手术治疗。

1.4 统计学方法

采用 SPSS 24.0 统计学软件对数据进行分析, 正态分布的计量资料以均数 ± 标准差 ($\bar{x} \pm s$) 表示, 组间比较采用独立样本 t 检验, 组内不同时点 VAS 和 ODI 比较采用单因素方差分析, 两组间术前术后不同时点 VAS 和 ODI 比较, 采用双因素重复测量的方差分析, 进一步两两比较采用 SNK-q 检验; 计数资料以例 (%) 表示, 采用 χ² 检验。检验水准 α = 0.05。

2 结果

2.1 两组患者术中情况比较

48 例手术均顺利完成并获随访, 平均随访时间 (12.0 ± 2.3) 个月。导杆组中, 1 例因椎间盘钙化切除不彻底, 术后症状无明显改善, 另有 1 例术中发生患侧 L₅ 行走神经根不完全性损伤, 术后出现下肢肌力

减弱,无硬膜囊、腹腔脏器、血管损伤和感染等并发症发生。常规组中,1例术后3 d因打喷嚏引起复发,分别于术后第5和6天相同入路再次行椎间孔镜手术翻修,症状完全消失。导杆组透视次数、穿刺时间和手术时间明显少于常规组,差异均有统计学意义($P < 0.05$)。见表2。

2.2 两组患者VAS评分比较

两组患者各个时点VAS评分比较,差异均无统计学意义($P > 0.05$);两组组内不同时间点比较,差

异有统计学意义($P < 0.05$);两组组间效应差异无统计学意义($F = 1.54, P = 0.221$);组别和时间点的交互作用提示两者差异无统计学意义($F = 0.46, P = 0.712$)。常规组术后各时点与术前比较,差异均有统计学意义($P < 0.05$),术后各时点比较,差异有统计学意义($F = 4.27, P = 0.018$);导杆组术后各时点与术前比较,差异均有统计学意义($P < 0.05$),术后各时点比较,差异有统计学意义($F = 3.77, P = 0.028$)。见表3。

表2 两组患者术中情况比较 ($\bar{x} \pm s$)

Table 2 Comparison of intraoperative conditions between the two groups ($\bar{x} \pm s$)

组别	穿刺时间/min	透视次数/次	手术时间/min
常规组($n = 23$)	31.7±4.6	17.6±2.9	139.1±5.2
导杆组($n = 25$)	26.2±3.1	12.7±2.1	64.6±5.7
t 值	4.75	6.64	46.97
P 值	0.031	0.035	0.020

表3 两组患者术前和术后不同时间点VAS评分比较 (分, $\bar{x} \pm s$)

Table 3 Comparison of VAS score at different time points between the two groups (score, $\bar{x} \pm s$)

组别	术前	术后1 d	术后3个月	术后6个月	F 值	P 值
常规组($n = 23$)	7.5±0.7	2.5±0.7 ¹⁾	2.1±0.7 ¹⁾²⁾	1.9±0.9 ¹⁾²⁾	268.55	0.031
导杆组($n = 25$)	7.4±0.9	2.7±0.8 ¹⁾	2.1±0.9 ¹⁾²⁾	2.2±0.7 ¹⁾²⁾	205.36	0.028
t 值	0.31	1.57	-0.39	-1.34		
P 值	0.762	0.123	0.700	0.186		
组间效应	-	-	-	-	1.54	0.221
组别×时间点	-	-	-	-	0.46	0.712

注:1)与术前比较,差异有统计学意义($P < 0.05$);2)与术后1 d比较,差异有统计学意义($P < 0.05$)

2.3 两组患者ODI评分比较

两组患者各个时点ODI评分比较,差异无统计学意义($P > 0.05$);两组组内不同时间点比较,差异均有统计学意义($P < 0.05$);两组组间效应差异无统计学意义($F = 0.38, P = 0.538$);组别和时间点的交互作用提示两者差异无统计学意义($F = 1.15, P = 0.340$)。常规组术后各时点与术前比较,差异均有统计学意义($P < 0.05$),术后1 d、术后3个月和

术后6个月相互比较,差异无统计学意义($P > 0.05$);导杆组术后各时点与术前比较,差异均有统计学意义($P < 0.05$),术后1 d、术后3个月和术后6个月比较,差异无统计学意义($P > 0.05$)。见表4。

2.4 两组患者改良MacNab标准评价比较

两组患者末次随访采用改良MacNab标准评价,其中常规组优17例(73.91%)、良4例(17.39%)、

表 4 两组患者不同时间点 ODI 评分比较 (分, $\bar{x} \pm s$)Table 4 Comparison of ODI score at different time points between the two groups (score, $\bar{x} \pm s$)

组别	术前	术后 1 d	术后 3 个月	术后 6 个月	F 值	P 值
常规组 (n = 23)	61.7±8.7	16.1±2.3 [†]	16.9±2.0 [†]	15.5±2.1 [†]	196.70	0.012
导杆组 (n = 25)	58.3±7.6	16.9±2.0 [†]	15.9±1.8 [†]	16.3±1.7 [†]	281.71	0.032
t 值	1.47	-1.26	-0.41	-1.37		
P 值	0.150	0.213	0.681	0.178		
组间效应	-	-	-	-	0.38	0.538
组别×时间点	-	-	-	-	1.15	0.340

注: [†]与术前比较, 差异有统计学意义 ($P < 0.05$)

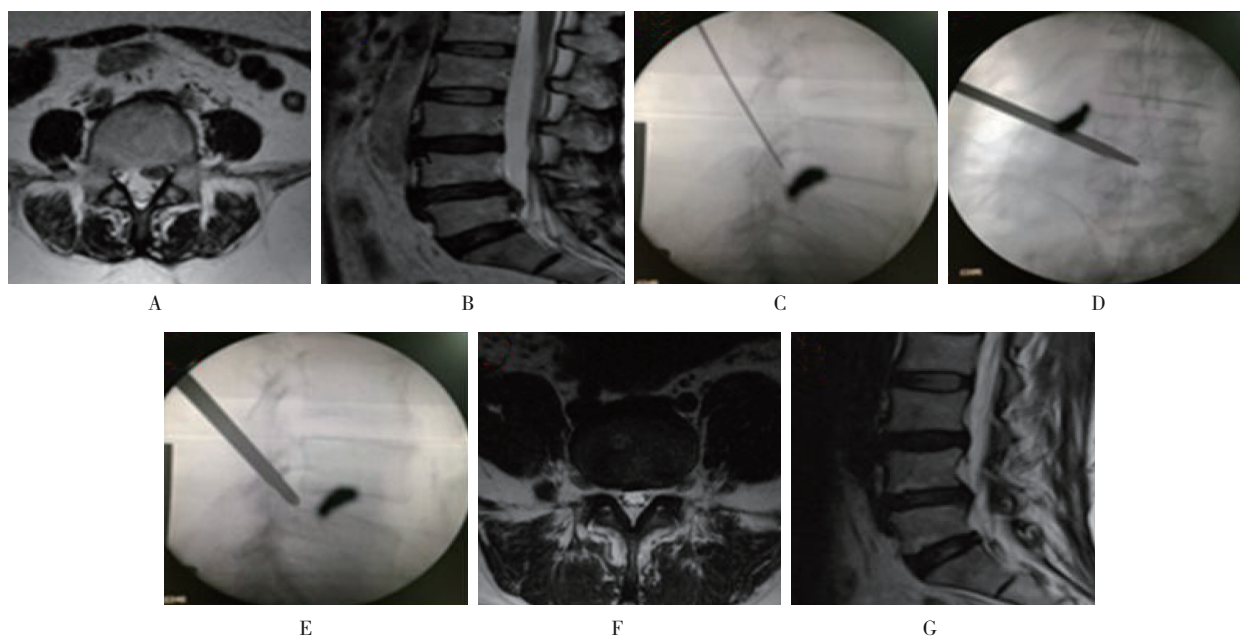
可 2 例 (8.70%)、差 0 例 (0.00%); 导杆组优 19 例 (76.00%)、良 3 例 (12.00%)、可 2 例 (8.00%)、差 1 例 (4.00%)。两组优 36 例、良 7 例、可 4 例、差 1 例, 优良率为 89.58%。

2.5 典型病例

2.5.1 典型病例 1 王某, 男性, 42 岁, 扭伤致腰腿痛半年, 加重 1 周, 保守治疗无效, 采用导杆漂移技

术行椎间孔镜下髓核摘除术, 术后患者腰腿痛症状缓解明显, 术后 3 个月复查未见明显椎间盘突出, 无复发, 手术效果满意。见图 1。

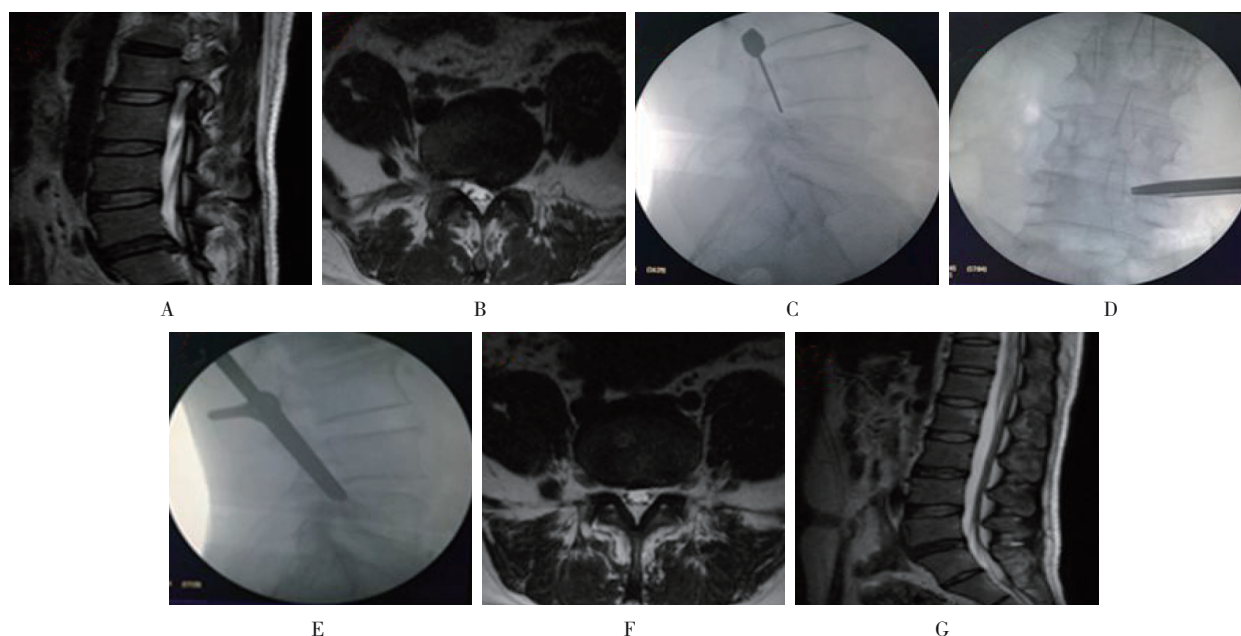
2.5.2 典型病例 2 李某, 女性, 55 岁, 无明显诱因出现右下肢腿痛、麻木、行走困难。采用常规技术行椎间盘髓核摘除术, 术后患者下肢、腿痛较前明显缓解。见图 2。



A: 水平位 MRI 示椎间盘髓核突出, 神经根受压明显; B: 矢状位 MRI 示髓核脱出, 腰椎管狭窄; C: 穿刺抵达上关节突尖; D: 导杆接近椎管中线且随之置入工作套管; E: 置入导杆并指向椎弓根内下; F: 术后水平位 MRI 示: 神经根无明显压迫, 减压彻底; G: 术后矢状位 MRI 示: 腰椎管狭窄较术前明显改善

图 1 典型病例 1

Fig.1 Typical case 1



A:矢状位MRI示椎间盘突出,腰椎管明显狭窄;B:水平位MRI示椎间突出压迫神经根,椎间孔狭窄;C:穿刺针抵达上关节突腹侧;D:套管正位于孔口上关节突外侧;E:置入套管,侧位于上关节突腹外侧;F:术后3个月复查水平MRI示:突出椎间盘已完全切除,神经根无压迫;G:矢状位MRI示:手术节段腰椎管无明显狭窄,减压彻底。

图2 典型病例2

Fig.2 Typical case 2

3 讨论

PELD学习难度大,学习曲线陡峭^[14-15],穿刺是TESSYS技术的四大关键步骤之一^[3],也是整个手术过程中最重要的环节^[16-17],尤其对于初学者,精准穿刺是决定手术成功与否的第一个技术瓶颈^[18]。由于穿刺针细软、操控性不佳、穿刺行程长,穿刺针在软组织中的行程容易发生改变,为了准确到达靶点,医生需反复进行多次穿刺和透视。如果盲目反复穿刺,会增加硬膜囊、神经根和腹腔脏器损伤和感染的风险,且增加辐射量和延长手术时间,还会引起术者与患者的焦虑,影响手术疗效^[7-19]。为此,有学者^[6, 8-9, 20]提出了一些新的技术,提高了穿刺的准确性,减少了透视次数,但需要增加辅助设备或仪器,且学习和使用过程相对复杂,不易在临床应用中推广和普及。

本研究采用导杆漂移技术,具有如下优点:①穿刺针和导丝仅需到达上关节突外侧骨质即可,不需准确定位在上关节突尖或肩部,也不用进入椎间孔内,减少了穿刺和透视次数,降低了难度和锐性穿刺风险;②红色铅笔头样导杆具有较好的软组织扩张性,同时具有良好的操控性,降低了操作难度,钝性

的导杆头端降低了神经刺伤风险,增加了安全性,提高了定位准确性;③本组患者为单纯LDH,不伴有椎间孔、盘黄间隙或骨性侧隐窝狭窄,笔者未常规做上关节突部分切除或椎间孔成形扩大处理,减少了对脊柱生理结构的破坏,同时避免了不必要的环锯损伤风险。传统的TESSYS技术采用逐级环锯切除上关节突尖部进行椎间孔成形,有损伤神经出口根和硬膜囊的风险,术后可能并发创伤性小关节紊乱。此外,导杆漂移技术不需要增加新的辅助设备或仪器^[21-23]即可完成手术,容易向基层医院推广和普及。

本研究中,两组患者VAS评分和ODI评分组间效应差异均无统计学意义,说明两种方法术后均可取得满意的临床疗效,并能维持近期疗效。本组短期随访疗效满意率为89.58%,与文献^[24-25]报道相当,其中1例疗效差者,为术中损伤神经根。本研究发现,在不伴有椎间孔狭窄的情况下,红色导杆所及范围工作套管均能达到。在单纯LDH病例中,使用导杆漂移技术能完成硬膜囊腹侧180°减压和旁中央型突出者的髓核切除;另外,有2例L₅/S₁髓核脱垂并游离至骶1椎弓根中部的患者,笔者根据LEE等^[10]的方法将椎间盘突出位置分区为3区,通过操控导杆加大其尾倾和

背倾角度, 导杆漂移入孔后置管至靶点, 顺利完成了髓核摘除手术。但是, 术中操作不当易导致神经根损伤和感染等并发症。笔者总结经验如下: ①术中严格遵守 TESSYS 技术操作规范; ②严格控制手术适应证: 避免纳入听力障碍和沟通困难等患者, 操作过程中随时与患者交流沟通, 告知患者一旦出现下肢疼痛和(或)麻木症状应立即示意, 术者需立即停止操作, 仔细辨认周围组织, 查找疼痛原因; ③充分术前准备: 术前需评估病变椎间盘椎间隙的高度和髂嵴高度, 个体化选择合适的入路和手术工具, 便于手术操作; ④经侧入路穿刺操作时, 仔细辨认脊髓, 避免误伤, 常用的办法是嘱患者咳嗽以确认脊髓位置; ⑤ PELD 虽为微创技术, 但仍存在一定的感染风险^[26], 术中应严格无菌操作, 尽量缩短手术时间, 以减少感染的风险。

综上所述, 导杆漂移技术可明显提高靶点穿刺置管的准确性, 减少医患辐射量, 缩短手术时间, 安全、高效、易操控, 腰椎生理结构无破坏, 近期疗效好, 值得在 PELD 技术中推广应用。但本研究为回顾性研究, 病例数量和随访时间有限, 尚需进一步长期随访来证实该方法的长期疗效。由于解剖因素限制, 本方法不能完成神经根的背侧减压, 不适用于伴有盘黄间隙、侧隐窝狭窄的病例, 需严格把握适应证。若要应用于该类患者, 需配合环锯技术行关节突切除、椎间孔扩大成形处理, 偶尔可作为耐受性较差的高龄老人的姑息治疗选择。

参 考 文 献 :

- [1] 张西峰, 张琳. 脊柱内镜技术的历史、现状与发展[J]. 中国疼痛医学杂志, 2015, 21(2): 81-85.
- [1] ZHANG X F, ZHANG L. The history, current situation and development of spinal endoscopy technique[J]. Chinese Journal of Pain Medicine, 2015, 21(2): 81-85. Chinese
- [2] 陈业军, 崔燕红, 王福良, 等. 经皮脊柱内镜 TESSYS 技术治疗单节段腰椎间盘突出症[J]. 中国疼痛医学杂志, 2019, 25(8): 632-634.
- [2] CHEN Y J, CUI Y H, WANG F L, et al. Treatment of single level lumbar disc herniation with percutaneous endoscopic tessys[J]. Chinese Journal of Pain Medicine, 2019, 25(8): 632-634. Chinese
- [3] 周跃, 李长青, 王建, 等. 椎间孔镜 YESS 与 TESSYS 技术治疗腰椎间盘突出症[J]. 中华骨科杂志, 2010, 30(3): 225-231.
- [3] ZHOU Y, LI C Q, WANG J, et al. Technique skill and clinical choises of the YESS and TESSYS in percutaneous transforaminal endoscopic discectomy for lumbar disc herniations[J]. Chinese Journal of Orthopaedics, 2010, 30(3): 225-231. Chinese
- [4] 李长青, 周跃, 王建, 等. 经皮椎间孔内窥镜下靶向穿刺椎间盘切除术治疗腰椎间盘突出症[J]. 中国脊柱脊髓杂志, 2013, 23(3): 193-197.
- [4] LI C Q, ZHOU Y, WANG J, et al. Minimally invasive targeted percutaneous endoscopic lumbar discectomy for lumbar disc herniation [J]. Chinese Journal of Spine and Spinal Cord, 2013, 23(3): 193-197. Chinese
- [5] 邓洪利, 高文杰, 朱金文, 等. 经皮椎孔镜 TESSYS 技术治疗单节段双侧腰椎间盘突出症[J]. 中国骨伤, 2018, 31(11): 1041-1045.
- [5] DENG H L, GAO W J, ZHU J W, et al. Percutaneous transforaminal endoscopic TESSYS technique for the treatment of bilateral lumbar disc herniation in single segment[J]. China Journal of Orthopaedics and Traumatology, 2018, 31(11): 1041-1045. Chinese
- [6] 付强, 刘彦斌, 李军, 等. 超声容积导航技术引导椎间孔镜穿刺技术的应用[J]. 中华骨科杂志, 2016, 36(1): 1-8.
- [6] FU Q, LIU Y B, LI J, et al. Ultrasound volume navigation technology in transforaminal puncture of minimally invasive lumbar surgery with full-endoscopic techniques[J]. Chinese Journal of Orthopaedics, 2016, 36(1): 1-8. Chinese
- [7] 叶建峰, 骆其林. 经皮脊柱内镜技术经椎间孔入路治疗腰椎间盘突出症的研究新进展[J]. 甘肃科技, 2019, 35(8): 130-133.
- [7] YE J F, LUO Q L. The treatment of lumbar disc herniation by TESSYS with percutaneousspinal endoscopy[J]. Gansu Science and Technology, 2019, 35(8): 130-133. Chinese
- [8] 曾月东, 苏建成, 谢伟, 等. 椎间孔镜靶向穿刺新技术治疗腰椎间盘突出症[J]. 实用骨科杂志, 2016, 22(3): 201-204.
- [8] ZENG Y D, SU J C, XIE W, et al. A new targeted puncture technique for percutaneous transforaminal endoscopic lumbar discectomy in treatment of lumbar disc herniation[J]. Journal of Practical Orthopaedics, 2016, 22(3): 201-204. Chinese
- [9] 范国鑫, 赵永昭, 汪东冬, 等. 同心球定位导向技术对椎间孔镜术辐射暴露的影响[J]. 中国矫形外科杂志, 2017, 25(19): 1756-1762.
- [9] FAN G X, ZHAO Y Z, WANG D D, et al. Influence of using concentric sphere navigation device on radiation exposure in percutaneous transforaminal endoscopy[J]. Orthopedic Journal of China, 2017, 25(19): 1756-1762. Chinese
- [10] LEE S, KIM S K, LEE S H, et al. Percutaneous endoscopic lumbar discectomy for migrated disc herniation: classification of disc migration and surgical approaches[J]. Eur Spine J, 2007, 16(3): 431-437.
- [11] 陶学顺, 余润泽, 章玉冰, 等. 导杆导引在经椎间孔脊柱内镜系统下椎间盘切除术治疗腰椎间盘突出症中的应用[J]. 中国临床医生杂志, 2020, 48(3): 317-319.
- [11] TAO X S, YU R Z, ZHANG Y B, et al. Application of guide rod guidance in the treatment of lumbar disc herniation under

- transforaminal spinal endoscopic system[J]. Chinese Journal of Clinicians, 2020, 48(3): 317-319. Chinese
- [12] 李宁, 黄良诚, 车路阳, 等. 髂嵴高度对经皮内镜椎间孔入路治疗 L₅/S₁ 椎间盘突出症的影响[J]. 解放军医学院学报, 2017, 38(6): 527-530.
- [12] LI N, HUANG L C, CHE L Y, et al. Influence of iliac crest height on percutaneous transforaminal endoscopic discectomy in treatment of L₅/S₁ disc herniation[J]. Academic Journal of Chinese PLA Medical School, 2017, 38(6): 527-530. Chinese
- [13] 万建杉, 孙嵘, 黄合飞, 等. 侧卧位经皮椎间孔镜手术治疗腰椎间盘突出症[J]. 中国骨与关节损伤杂志, 2019, 34(3): 274-275.
- [13] WAN J S, SUN R, HUANG H F, et al. Lateral position percutaneous transforaminal endoscopic surgery for lumbar disc herniation[J]. Chinese Journal of Bone and Joint Injury, 2019, 34(3): 274-275. Chinese
- [14] AHN Y, LEE S, SON S, et al. Learning curve for transforaminal percutaneous endoscopic lumbar discectomy: a systematic review[J]. World Neurosurgery, 2020, 143: 471-479.
- [15] WANG H, HUANG B, LI C, et al. Learning curve for percutaneous endoscopic lumbar discectomy depending on the surgeon's training level of minimally invasive spine surgery[J]. Clin Neurol Neurosurg, 2013, 115(10): 1987-1991.
- [16] 王翀, 田征, 梁青福, 等. 经皮椎间孔镜 TESSYS 技术治疗单节段腰椎间盘突出症 60 例分析[J]. 中国内镜杂志, 2016, 22(1): 32-36.
- [16] WANG C, TIAN Z, LIANG Q F, et al. Evaluation on percutaneous transforaminal endoscopic discectomy in treatment for 60 cases of the single segment of the lumbar disc herniation[J]. China Journal of Endoscopy, 2016, 22(1): 32-36. Chinese
- [17] PAN Z, HA Y, YI S, et al. Efficacy of transforaminal endoscopic spine system (TESSYS) technique in treating lumbar disc herniation[J]. Med Sci Monit, 2016, 22: 530-539.
- [18] XIONG C, LI T, KANG H, et al. Early outcomes of 270-degree spinal canal decompression by using TESSYS-ISEE technique in patients with lumbar spinal stenosis combined with disk herniation[J]. Eur Spine J, 2019, 28(1): 78-86.
- [19] KAPETANAKIS S, GKASDARIS G, ANGOULES A G. Transforaminal percutaneous endoscopic discectomy using transforaminal endoscopic spine system technique: pitfalls that a beginner should avoid[J]. World J Orthop, 2017, 8(12): 874-880.
- [20] 谭海涛, 黄圣斌, 谢兆林, 等. 导航导杆在椎间孔镜穿刺定位的应用[J]. 中国脊柱脊髓杂志, 2017, 27(4): 339-344.
- [20] TAN H T, HUANG S B, XIE Z L, et al. Application of navigation rod for puncture and positioning in percutaneous endoscopic lumbar discectomy[J]. Chinese Journal of Spine and Spinal Cord, 2017, 27(4): 339-344. Chinese
- [21] HOOGLAND T, SCHUBERT M, MIKLITZ B, et al. Transforaminal posterolateral endoscopic discectomy with or without the combination of a low-dose chymopapain: a prospective randomized study in 280 consecutive cases[J]. Spine (Phila Pa 1976), 2006, 31(24): E890-E897.
- [22] 陈弘林. 腰椎间盘突出症内镜术后复发的影响因素分析[D]. 新疆: 新疆医科大学, 2019.
- [22] CHEN H L. Influencing factors of recurrence of lumbar disc herniation after endoscopic surgery[D]. Xinjiang: Xinjiang Medical University, 2019. Chinese
- [23] JI G Y, LEE J, LEE S W, et al. Safety and effectiveness of transforaminal epiduroscopic laser ablation in single level disc disease: a case-control study[J]. Pain Physician, 2018, 21(6): E643-E650.
- [24] WU J, ZHANG C, ZHENG W, et al. Analysis of the characteristics and clinical outcomes of percutaneous endoscopic lumbar discectomy for upper lumbar disc herniation[J]. World Neurosurgery, 2016, 92: 142-147.
- [25] 李晨光, 王景续, 申永秀, 等. 经皮椎间孔镜治疗腰椎间盘突出症临床疗效研究[J]. 临床军医杂志, 2018, 46(12): 1408-1410.
- [25] LI C G, WANG J X, SHEN Y X, et al. Effect of percutaneous endoscopic lumbar discectomy in 80 patients with lumbar disc herniation[J]. Clinical Journal of Medical Officers, 2018, 46(12): 1408-1410. Chinese
- [26] AHN Y, LEE S H. Postoperative spondylodiscitis following transforaminal percutaneous endoscopic lumbar discectomy: clinical characteristics and preventive strategies[J]. Br J Neurosurg, 2012, 26(4): 482-486.

(曾文军 编辑)

本文引用格式:

万建杉, 黄合飞, 钱选昆, 等. 导杆漂移技术在经皮椎间孔镜治疗腰椎间盘突出症中的应用[J]. 中国内镜杂志, 2020, 26(10): 25-32.

WAN J S, HUANG H F, QIAN X K, et al. Application of guide rod drift technique in treatment of lumbar disc herniation with percutaneous transforaminal[J]. China Journal of Endoscopy, 2020, 26(10): 25-32. Chinese