

DOI: 10.12235/E20190403

文章编号: 1007-1989 (2020) 10-0019-06

论著

全肩关节镜与小切口治疗肩袖损伤的临床疗效比较

邓迎杰, 肖俞臣, 方锐

(新疆维吾尔自治区中医医院 关节外科, 新疆 乌鲁木齐 830000)

摘要: **目的** 对比全肩关节镜与小切口两种不同手术方法治疗肩袖损伤的临床疗效。**方法** 回顾性分析2012年1月—2018年5月新疆维吾尔自治区中医医院确诊为肩袖损伤并行全肩关节镜或小切口手术治疗的患者435例(435例肩), 使用美国肩肘外科协会(ASES)和加州大学(UCLA)肩关节评分系统对上述患者进行术前及术后6个月的评估。**结果** 所有患者手术顺利, 切口愈合良好, 术后无感染和神经血管损伤等并发症, 其中23例出现修复后肩袖再次撕裂, 5例出现术侧肩关节功能障碍, 1例失去联系。共计406例(406例肩)获得随访, 其中258例行全肩关节镜手术, 148例行小切口手术。全肩关节镜患者术前ASES评分为 (43.50 ± 3.38) 分, 末次随访为 (90.57 ± 2.42) 分, 两者比较, 差异有统计学意义($P < 0.05$); 术前UCLA评分为 (15.03 ± 1.42) 分, 末次随访为 (31.48 ± 2.17) 分, 两者比较, 差异有统计学意义($P < 0.05$)。小切口手术患者术前ASES评分为 (43.72 ± 3.30) 分, 末次随访为 (90.28 ± 2.27) 分, 两者比较, 差异有统计学意义($P < 0.05$); 术前UCLA评分为 (15.07 ± 1.23) 分, 末次随访为 (31.80 ± 2.36) 分, 两者比较, 差异有统计学意义($P < 0.05$)。两种不同手术方式术前和末次随访ASES、UCLA评分比较, 差异均无统计学意义($P > 0.05$)。**结论** 全肩关节镜和小切口两种不同手术方式均能很好地改善患者临床症状。全肩关节镜有视野好、术中出血少和术后疼痛轻等优势; 小切口手术方式有价格低、操作简单和易于推广等优势。选择何种手术方式取决于医师技术、器械和患者自身意愿。

关键词: 肩袖损伤; 全肩关节镜; 小切口; 临床疗效; 回顾性研究

中图分类号: R684

Clinical effect of total shoulder arthroscopy versus small incision in treatment of rotator cuff tears

Ying-jie Deng, Yu-chen Xiao, Rui Fang

(Department of Joint Surgery, Xinjiang Uygur Autonomous Region Hospital of Traditional Chinese Medicine, Urumqi, Xinjiang 830000, China)

Abstract: **Objective** To compare the clinical efficacy of total shoulder arthroscopy and small incision in treatment of rotator cuff tears. **Methods** A retrospective analysis was made of 435 patients diagnosed as rotator cuff tears and treated with total shoulder arthroscopy or small incision from January 2012 to May 2018. American Shoulder and Elbow Surgeons (ASES) scale and University of California Los Angeles (UCLA) scoring system were evaluated to all the patients before and 6 months after surgery. **Results** All the patients had good results without postoperative complications such as infection and nerve and vascular injury. Among of all the patients, 23 cases had injured again after repair, 5 cases had shoulder joint dysfunction on the surgical side and 1 case lost contact. 406 patients were successfully followed up, included 258 patients receiving total shoulder arthroscopy and 148 patients receiving small incision surgery. Both total shoulder arthroscopy and small incision significantly increased ASES

收稿日期: 2019-07-05

[通信作者] 方锐, E-mail: xjfr@163.com; Tel: 13609985551

and UCLA scores. But these methods improved ASES and UCLA scores to similar extent. **Conclusion** Both total shoulder arthroscopy and small incision are efficient therapies for rotator cuff tears. Total shoulder arthroscopy has the advantages of better field of vision, less intraoperative bleeding and less postoperative pain. Small incision has advantages such as low price, easy to operate and easy promotion. The choice which surgical method depends on the physician's proficiency, instrument support and the patient's own will.

Keywords: rotator cuff tears; total shoulder arthroscopy; small incision; clinical efficacy; retrospective analysis

肩袖损伤多见于中老年患者,患病率与患者年龄呈正相关^[1],患者肩关节主动活动受限,疼痛剧烈,且以夜间痛为主。一直以来,肩袖损伤的治疗时机与治疗方法选择都是一个具有争议的问题。自 CODMAN^[2]首次提出肩袖损伤以来,治疗手段也随着对疾病的认识逐渐完善。肩袖损伤后自愈性较差^[3],轻度和无症状的肩袖损伤患者通过保守治疗症状能有所改善^[4],而肩袖撕裂程度较重的患者往往需要通过手术治疗。早期传统切开修复易造成患者术中出血过多和术后疼痛剧烈,进而阻碍患者肩关节功能恢复。近年来,随着技术的不断改进及发展,肩袖损伤的手术治疗以全肩关节镜与小切口修复为主,但何种方式具有更好的疗效尚存在争议。本研究回顾性分析 2012 年 1 月—2018 年 5 月本院确诊为

肩袖损伤并行全肩关节镜或小切口手术治疗的患者的临床资料。现报道如下:

1 资料与方法

1.1 一般资料

选取 2012 年 1 月—2018 年 5 月在新疆维吾尔自治区中医医院确诊为肩袖损伤并行全肩关节镜或小切口手术治疗的患者 435 例(435 例肩)。术前均完善患侧肩关节磁共振成像(magnetic resonance imaging, MRI)检查,确定为肩袖损伤。其中,男 185 例,女 250 例,行全肩关节镜者 270 例,行小切口手术者 165 例。根据 Cofield 分级^[5]将损伤程度为:①小撕裂:裂口前后径小于 1 cm;②中度撕裂:裂口前后径 1~3 cm;③大撕裂:裂口前后径为 3~5 cm。见表 1。

表 1 两组患者一般资料比较

Table 1 Comparison of general data between the two groups

组别	性别/例		年龄/岁	肩袖损伤程度/例		
	男	女		小撕裂	中度撕裂	大撕裂
全肩关节镜组(n=270)	126	144	54.78±6.24	17	156	97
小切口组(n=165)	59	106	53.96±6.14	7	87	71
t/χ ² 值	4.99		1.28 [†]	2.59		
P 值	0.026		0.435	0.274		

注:†为 t 值

1.2 纳入和排除标准

纳入标准:①年龄 45~65 岁;②经保守治疗疗效欠佳。排除标准:①不符合纳入标准;②合并有其他肩关节疾病者,如盂肱关节不稳、风湿性关节炎等;③严重基础代谢性疾病者;④巨大肩袖损伤(撕裂>5 cm)者;⑤术后肩袖再次撕裂者;⑥术后严重肩关节功能障碍者;⑦失访者。

1.3 体位与麻醉

本组病例均采用仰卧位+沙滩椅位完成手术操作,选择臂丛神经阻滞麻醉+全身麻醉。

1.4 手术方法

1.4.1 肩关节镜下肩袖修复 使用 30°关节镜镜头(Smith & Nephew, 直径 4 mm)和 30°斜视镜头(直径 4 mm)。麻醉起效后,复查肩关节功能活动度,以进

一步确定肩关节功能情况。常规取肩关节前后方入路,探查关节内结构与肩峰下间隙,以判断肩袖组织、关节软骨、关节盂及盂唇、肱二头肌腱有无损伤,判断有无滑膜炎、肩峰撞击、钙化性肌腱炎和关节囊粘连等病变,并根据镜下所见行相应处理。处理肩袖组织时,广泛清理肩峰下滑囊滑膜组织,用等离子电凝止血,以保证术区视野清晰,确定肩袖损伤部位及大小后,清理损伤部位变性组织,于肩袖附着点表面骨质处用磨钻打磨,使肩袖足印区骨床新鲜化。然后视固定需要,使用金属或非金属铆钉(Smith & Nephew)植入肱骨头内(小撕裂者使用单纯内排钉修复,中度撕裂及大撕裂者使用双排缝合技术修复),以缝线缝合肩袖组织于足印区,并牢靠打结。屈伸旋转肩关节见肩袖组织固定可靠且无肩峰下撞击存在,关节镜下再次探查关节腔及肩峰下间隙,仔细行止血处理,缝合手术切口并包扎术区。

1.4.2 小切口切开肩袖修复 麻醉起效后,同样复查肩关节功能活动度,以进一步确定肩关节功能情况。常规取肩关节外侧纵行手术入路,由肩峰水平向下长约4 cm切开皮肤及浅筋膜,劈开三角肌至肩峰下滑囊,清理肩峰下滑囊滑膜组织后,显露肩袖附着点,直视下判断并探查肩袖损伤情况,清理损伤部位变性组织,于肩袖附着点表面骨质处用施乐辉关节动力刨削系统(Smith & Nephew Power II)打磨,使肩袖足印区骨床新鲜化。然后视固定需要,使用金属或非金属铆钉(Smith & Nephew)植入肱骨头内(小撕裂者使用单纯内排钉修复,中度撕裂及大撕裂者使用双排缝合技术修复),以缝线缝合肩袖组织于足印区,并牢靠打结。屈伸旋转肩关节见肩袖组织固定可靠且判断有无肩峰下撞击存在,如存在肩峰下撞击,则以施乐辉关节动力刨削系统(Smith & Nephew Power II)行肩峰成形术以消除撞击;如存在肩胛下肌损伤,则外旋肱骨暴露肱骨小结节,或适当延长肩峰前外侧切口。最后,以生理盐水冲洗术区,检查有无活动性出血后,缝合手术切口并包扎术区。

1.5 术后干预

所有患者术后均佩戴肩外展支具,术后第2天予以肩关节连续被动活动(continuous passive motion, CPM)单纯外旋45°功能训练,术后第3天予以肩关

节CPM外旋、外展位复合训练和屈伸训练,伴有肩胛下肌损伤患者3周后予以内旋训练。所有患者均佩戴肩关节外展位支具6周。强调并鼓励患者术后4周内以被动训练为主,术后5~8周配合主动屈伸、旋转和外展等训练,术后9周起可行低强度力量训练,以促进关节功能康复。

1.6 评价指标

术前和术后6个月采用美国肩肘外科协会(American Shoulder and Elbow Surgeons, ASES)^[6]评分和加州大学(University of California Los Angeles, UCLA)肩关节评分^[7]对患者疼痛和肩关节功能做出评价。术前由主治医师与手术医生参与评分,术后由主治医师与康复医生参与评分。

1.7 统计学方法

选用SPSS 22.0对数据进行统计分析。计量资料以均数 \pm 标准差($\bar{x} \pm s$)表示,比较采用 t 检验,通过配对 t 检验评价每组术前和术后6个月ASES和UCLA评分量表的差异。计数资料以例表示,采用 χ^2 检验。 $P < 0.05$ 为差异有统计学意义。

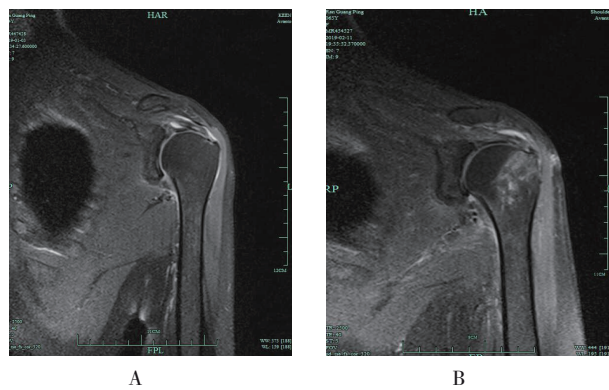
2 结果

所有患者手术顺利,切口愈合良好,术后无感染和神经血管损伤等并发症。其中23例出现修复后肩袖再次撕裂,5例出现术侧肩关节功能障碍,1例失去联系,共29例(29肩)被排除本研究。至术后6个月,共406例(406肩)获得随访。其中,258例行全肩关节镜手术,148例行小切口手术。全肩关节镜患者术前UCLA评分为(15.03 ± 1.42)分,末次随访为(31.48 ± 2.17)分,两者比较,差异有统计学意义($P < 0.05$);术前ASES评分为(43.50 ± 3.38)分,末次随访为(90.57 ± 2.42)分,两者比较,差异有统计学意义($P < 0.05$)。小切口手术患者术前UCLA评分为(15.07 ± 1.23)分,末次随访为(31.80 ± 2.36)分,两者比较,差异有统计学意义($P < 0.05$);术前ASES评分为(43.72 ± 3.30)分,末次随访为(90.28 ± 2.27)分,两者比较,差异有统计学意义($P < 0.05$)。两种不同手术方式术前和末次随访ASES和UCLA评分比较,差异均无统计学意义($P > 0.05$)。见表2。典型病例见附图。

表2 两组患者术前术后 UCLA 和 ASES 评分比较 (分, $\bar{x}\pm s$)

Table 2 Comparison of preoperative and postoperative UCLA and ASES score between the two group (score, $\bar{x}\pm s$)

组别	UCLA		t 值	P 值	ASES		t 值	P 值
	术前	术后6个月			术前	术后6个月		
全肩关节镜组(n = 258)	15.03±1.42	31.48±2.17	99.84	0.009	43.50±3.38	90.57±2.42	188.52	0.004
小切口组(n = 148)	15.07±1.23	31.80±2.36	72.55	0.015	43.72±3.30	90.28±2.27	133.59	0.017
t 值	-0.29	-1.42	-	-	-0.63	1.17	-	-
P 值	0.403	0.271	-	-	0.079	0.238	-	-



患者 女,65 岁;A:术前肩峰下软组织炎性反应伴局部少量积液,肩袖组织与肱骨大结节附着处信号中断,提示撕裂损伤;B:术后 1 个月肩峰下炎性反应伴少量积液,肩袖组织与大结节附着处信号连续,肱骨头内可见固定装置影,伴局限性骨髓水肿

附图 典型病例术前术后影像学所示

Attached fig. Imaging findings of typical case before and after surgery

3 讨论

肩袖损伤占肩关节疾病的 17%~41%^[8],常见于 50 岁以上人群^[9],常被误诊为“肩周炎”。经手术治疗的肩袖损伤比保守治疗预后良好。随着各种手术方法的不断进步,治疗肩袖损伤现以全肩关节镜和小切口手术为主,而传统切开方式一般适用于巨大肩袖损伤。

既往有回顾性研究报道指出,小切口手术在术后肩关节功能性和肩袖修复完整性方面均优于全肩关节镜手术^[10],再次撕裂和不愈合率也低于全肩关节镜手术^[11]。而有报道^[12]则认为,全肩关节镜手术损伤小,对肩关节内部探查更加彻底,术后疼痛轻,功能恢复

好。有文献^[13-14]认为,对术后结果影响最大的是肩袖损伤的程度。因小切口手术视野开阔,术中修复更简单,手术技术更易掌握,曾被视为治疗肩袖损伤的最佳手术方式^[15],该方法手术时间短,手术费用相对较低,不仅可以铆钉缝合修复,也可经骨隧道穿线修复,更有利于腱骨愈合^[16-17],缺点是受切口大小的限制,在观察损伤范围时有遗漏,可能会影响最终的手术效果。近年来,创伤更小和术后疼痛更轻^[18]的全肩关节镜术式越来越受欢迎,随着手术技术的进步及器械设备的更新,全肩关节镜手术已成为老年退变性肩袖损伤的首选治疗方法^[19]。该术式能通过关节镜探查肩关节内部,很好地弥补小切口手术视野受限的不足,避免过多切口对周围组织的刺激,在术中出血量和术后疼痛方面均优于小切口,而疼痛的减轻更有利于患者术后早期康复,且切口较小能相对减少抗生素的使用^[20],但该术式操作难度高,对医师水平及器械清晰度要求高,使全肩关节镜手术的普及受到了一定的限制。小切口术式更适合在基层医院展开,可以更好地控制医疗成本,全肩关节镜术式所需条件较高,更适合于设施完善的大型医疗机构。

本研究显示,两组患者肩关节活动度和疼痛程度比较,差异均无统计学意义。手术的成功与否与术后早期康复的内容和康复的持续时间关系更密切。笔者发现,全肩关节镜的手术量要明显多于小切口,一方面是因为微创理念的不断推广和医师对全肩关节镜技术运用的逐渐成熟,另一方面是患者自愿选择创伤更小和疼痛更轻的手术方式。笔者认为,选择何种手术方式对患者预后没有直接影响,术式的选择取决于医

师对两种术式的熟练程度、是否有完善的器械支持和患者的自身意愿。但无论何种手术方式,都能明显改善患者肩关节活动度,有效治疗肩袖损伤。

随着医疗水平的不断提升,全肩关节镜和小切口两种手术方式均可查询到大量手术病例。本研究只回顾性分析了本院的病例,在病例选择上有局限性,随访时间也仅为6个月,本院病例的长期随访结果仍需完善。

参 考 文 献 :

- [1] 段莹星,李梅.老年性肩袖损伤的影像诊断与鉴别诊断[J].老年医学与保健,2013,19(6):431-434.
- [1] DUAN Y X, LI M. Imaging diagnosis and differential diagnosis of senile rotator cuff injury[J]. Geriatrics & Health Care, 2013, 19(6): 431-434. Chinese
- [2] CODMAN E A. Complete rupture of the supraspinatus tendon. Operative treatment with report of two successful cases. 1911[J]. J Shoulder Elbow Surg, 2011, 20(3): 347-349.
- [3] 阿不都拉·阿不都克依木,艾克拜尔·吐逊,阿布都外力·赛都拉.肩袖损伤修复研究进展[J].国际骨科学杂志,2017,38(5):315-318.
- [3] ABUDULA·A, AIKEBAIER·T, ABUDUWAILI·S. Research progress of rotator cuff injury repair[J]. International Journal of Orthopaedics, 2017, 38(5): 315-318. Chinese
- [4] 张幸勇,张斌山,黄祖辉.中西药联合康复治疗轻度肩袖损伤的临床观察[J].深圳中西医结合杂志,2017,27(6):31-32.
- [4] ZHANG X Y, ZHANG B S, HUANG Z H. Clinical observation of mild rotator cuff injury treated by Chinese and western medicine combined with rehabilitation physiotherapy[J]. Shenzhen Journal of Integrated Traditional Chinese and Western Medicine, 2017, 27(6): 31-32. Chinese
- [5] 黄成龙,潘界恩,蔡震海,等.关节镜下缝线桥技术治疗老年创伤性肩关节脱位合并肩袖损伤的疗效评价[J].中国内镜杂志,2016,22(6):35-39.
- [5] HUANG C L, PAN J E, CAI Z H, et al. Arthroscopic rotator cuff repair using suture bridge technique as treatment of traumatic shoulder dislocation combined with rotator cuff injury in older patients[J]. China Journal of Endoscopy, 2016, 22(6): 35-39. Chinese
- [6] 姜春岩,冯华,洪雷,等.肩袖损伤的关节镜下治疗[J].中华外科杂志,2006,44(4):249-253.
- [6] JIANG C Y, FENG H, HONG L, et al. Arthroscopic rotator cuff repair for the treatment of rotator cuff tear[J]. Chinese Journal of Surgery, 2006, 44(4): 249-253. Chinese
- [7] 刘玉杰,王志刚,王岩,等.肩袖损伤的影像学及关节镜诊疗价值[J].中华创伤杂志,2004,20(1):33-35.
- [7] LIU Y J, WANG Z G, WANG Y, et al. Value of image analysis and arthroscopy in diagnosis and treatment of rotator cuff lesions[J]. Chinese Journal of Trauma, 2004, 20(1): 33-35. Chinese
- [8] 朱绍阳,刘宁,梁振雷.肩袖损伤的机制及关节镜手术治疗肩袖损伤的研究进展[J].中医临床研究,2017,9(6):96-98.
- [8] ZHU S Y, LIU N, LIANG Z L. The mechanism of rotator cuff injury and the research progress of arthroscopic treatment of rotator cuff injury[J]. Clinical Journal of Chinese Medicine, 2017, 9(6): 96-98. Chinese
- [9] 孟涵,梁炳寅,王惠芳,等.老年人退行性肩袖损伤的机制和治疗策略[J].中华老年医学杂志,2014,33(7):814-816.
- [9] MENG H, LIANG B Y, WANG H F, et al. Anatomy, biomechanics and management strategy of degenerative rotator cuff tears in elderly people[J]. Chinese Journal of Geriatrics, 2014, 33(7): 814-816. Chinese
- [10] BARNES L A F, KIM H M, CALDWELL J M, et al. Satisfaction, function and repair integrity after arthroscopic, versus, mini-open rotator cuff repair[J]. Bone Joint J, 2017, 99-B(2): 245-249.
- [11] ZHANG Z, GU B, ZHU W, et al. Arthroscopic versus mini-open rotator cuff repair: a prospective, randomized study with 24-month follow-up[J]. Eur J Orthop Surg Traumatol, 2014, 24(6): 845-850.
- [12] 李小飞,谢文瑾,盛路新.肩关节镜下肩袖修复术治疗肩袖损伤的临床效果观察[J].山东医药,2015,55(37):90-91.
- [12] LI X F, XIE W J, SHENG L X. Observation of the clinical effect of rotator cuff repair under arthroscopy in the treatment of rotator cuff injury[J]. Shandong Medical Journal, 2015, 55(37): 90-91. Chinese
- [13] SEVERUD E L, RUOTOLO C, ABBOTT D D. All-arthroscopic versus mini-open rotator cuff repair: a long-term retrospective outcome comparison[J]. Arthroscopy, 2003, 19(3): 234-238.
- [14] KIM S H, HA K I, PARK J H, et al. Arthroscopic versus mini-open salvage repair of the rotator cuff tear: outcome analysis at 2 to 6 years' follow-up[J]. Arthroscopy, 2003, 19(3): 746-754.
- [15] LIU J, FAN L, ZHU Y, et al. Comparison of clinical outcomes in all-arthroscopic versus mini-open repair of rotator cuff tears: a randomized clinical trial[J]. Medicine (Baltimore), 2017, 96(11): e6322.
- [16] TUOHETI Y, ITOI E, YAMAMOTO N, et al. Contact area, contact pressure, and pressure patterns of the tendon-bone interface after rotator cuff repair[J]. Am J Sports Med, 2005, 33(12): 1869-1874.
- [17] PARK M C, CADET E R, LEVINE W N, et al. Tendon-to-bone pressure distributions at a repaired rotator cuff footprint using transosseous suture and suture anchor fixation techniques[J]. Am J Sports Med, 2005, 33(8): 1154-1159.
- [18] 郭学文.全肩关节镜与小切口治疗肩袖损伤的临床效果分析[J].中国社区医师,2016,32(34):54.
- [18] GUO X W. Analysis of the clinical effect of full shoulder

- arthroscopy and small incision in the treatment of rotator cuff injury[J]. Chinese Community Doctors, 2016, 32(34): 54. Chinese
- [19] 李小飞, 谢文瑾, 盛路新. 老年退变性肩袖损伤的肩关节镜治疗[J]. 实用骨科杂志, 2016, 22(2): 107-110.
- [19] LI X F, XIE W J, SHENG L X. Treatment degenerative rotator cuff lesion by athroscopy in elderly patients[J]. Journal of Practical Orthopaedics, 2016, 22(2): 107-110. Chinese
- [20] 王蔚, 郭荣光, 李海波. 骨科手术预防性抗生素使用调查及疗效分析[J]. 现代预防医学, 2011, 38(4): 756-757.
- [20] WANG W, GUO R G, LI H B. Comparison of the effect of antibiotics administration in perioperative and postoperative orthopaedic surgery[J]. Modern Preventive Medicine, 2011, 38(4): 756-757. Chinese
- (彭薇 编辑)
- 本文引用格式:**
邓迎杰, 肖俞臣, 方锐. 全肩关节镜与小切口治疗肩袖损伤的临床疗效比较[J]. 中国内镜杂志, 2020, 26(10): 19-24.
DENG Y J, XIAO Y C, FANG R. Clinical effect of total shoulder arthroscopy versus small incision in treatment of rotator cuff tears[J]. China Journal of Endoscopy, 2020, 26(10): 19-24. Chinese