

DOI: 10.12235/E20190612

文章编号: 1007-1989 (2020) 10-0012-07

论 著

## 胫骨平台骨折合并交叉韧带损伤患者行 关节镜治疗的疗效及安全性分析

吴兴源, 张国如, 郑德攀, 周才盛

(海南省第三人民医院 骨关节外科, 海南 海口 572000)

**摘要:** **目的** 分析探讨胫骨平台骨折合并交叉韧带损伤患者行关节镜治疗的临床疗效及安全性。**方法** 选取2016年7月—2018年7月该院骨外科收治的69例胫骨平台骨折合并交叉韧带损伤患者作为研究对象, 采用随机数字表法将其分为关节镜组( $n=35$ )和常规组( $n=34$ )。常规组予以常规切开复位内固定手术治疗, 关节镜组则予以关节镜辅助下经皮复位内固定微创治疗。统计两组患者的手术时间、切口长度、术中出血量、住院时间及愈合时间等一般情况, 评估两组患者手术治疗后的膝关节功能恢复情况和临床疗效, 并统计两组手术并发症情况。**结果** 关节镜组术中出血量少于常规组, 手术时间、住院时间、愈合时间及切口长度明显短于常规组, 差异均有统计学意义( $P<0.05$ )。治疗后, 两组患者膝关节功能各项评分及总分均高于治疗前, 减分项目则低于治疗前( $P<0.05$ ), 且关节镜组膝关节功能各项评分及总分均高于常规组, 减分项目低于常规组( $P<0.05$ )。关节镜组治疗总有效率为91.43%, 高于常规组70.59%, 差异有统计学意义( $P<0.05$ )。关节镜组并发症总发生率为2.86%, 低于常规组23.53%, 差异有统计学意义( $P<0.05$ )。**结论** 胫骨平台骨折合并交叉韧带损伤患者行关节镜治疗, 手术创伤小, 手术时间和恢复时间短, 膝关节功能恢复更佳, 相关并发症少, 安全性好。

**关键词:** 胫骨平台骨折; 交叉韧带损伤; 关节镜; 微创治疗; 膝关节功能

**中图分类号:** R683.42

## Efficacy and safety of arthroscopy in patients with tibia plateau fracture complicated with cruciate ligament injury

Xing-yuan Wu, Guo-ru Zhang, De-pan Zheng, Cai-sheng Zhou

(Department of Osteoarthroplasty, the Third People's Hospital of Hainan Province,  
Haikou, Hainan 572000, China)

**Abstract:** **Objective** To analyze the clinical efficacy and safety of arthroscopy in patients with tibia plateau fracture complicated with cruciate ligament injury. **Methods** From July 2016 to July 2018, 69 patients with tibia plateau fracture complicated with cruciate ligament injury were selected as the research subjects. They were randomly divided into arthroscopy group ( $n=35$ ) and routine group ( $n=34$ ). The routine group was treated with conventional open reduction and internal fixation, while the arthroscopy group was treated with minimally invasive reduction and internal fixation assisted by arthroscopy. The operation time, incision length, intraoperative blood loss, hospitalization time and healing time were statistically compared between the two groups, and the functional recovery and clinical efficacy of knee joint between the two groups were evaluated and compared. The complications of the two groups were counted. **Results** The amount of intraoperative bleeding in arthroscopy group was less than that in routine group. The hospitalization time, healing time and incision length in arthroscopy group

收稿日期: 2019-10-31

were significantly shorter than those in routine group ( $P < 0.05$ ). After treatment, the scores and total scores of knee joint function in both groups were higher than those before treatment, and the score items were lower than those before treatment ( $P < 0.05$ ). The score and total score of knee joint function in arthroscopy group were higher than those in routine group, deduction items are lower than that in regular group ( $P < 0.05$ ). The total effective rate of arthroscopy group was 91.43%, which was significantly higher than that of routine group (70.59%) ( $P < 0.05$ ). The total incidence of complications in arthroscopy group was 2.86%, which was lower than that in routine group (23.53%) ( $P < 0.05$ ). **Conclusion** The patients with tibia plateau fracture complicated with cruciate ligament injury are treated by arthroscopy with less trauma, shorter operation time and recovery time, better functional recovery of knee joint, fewer related complications and better safety.

**Keywords:** tibial plateau fracture; cruciate ligament injury; arthroscopy; minimally invasive treatment; knee joint function

胫骨平台骨折是常见的下肢关节内骨折之一<sup>[1]</sup>。伴随着现代工业社会的不断发展和进步,我国胫骨平台骨折的发生率也在不断上升<sup>[2]</sup>。胫骨平台骨折需要及时采用有效的手术方式治疗,否则很容易遗留膝关节恢复不良、活动受限等,严重的甚至会导致下肢残疾,影响患者的生活质量<sup>[3]</sup>。另外,由于胫骨平台骨折往往合并有半月板损伤及交叉韧带损伤,临床上处理比较麻烦,难度也较高,除了要复位固定骨折的胫骨平台,还要对韧带损伤进行正确治疗,否则会影响复位固定后的膝关节稳定性,导致膝关节恢复不良、功能障碍等<sup>[4]</sup>。既往临床常采用切开复位内固定术进行治疗,但是这种术式创伤大,需要剥离较多的关节周围软组织,容易造成感染、愈合不良和关节僵硬等并发症<sup>[5]</sup>。随着微创医疗技术的发展,膝关节镜辅助治疗技术逐渐用于复杂型胫骨平台骨折的治疗中,它无需切开关节囊就能复位内固定关节骨折,且手术创伤小、感染概率低<sup>[6]</sup>。本研究对胫骨平台骨折合并交叉韧带损伤患者行关节镜治疗,并探讨手术的临床疗效及安全性。现报道如下:

## 1 资料与方法

### 1.1 一般资料

选取2016年7月—2018年7月我院骨外科收治的69例胫骨平台骨折合并交叉韧带损伤患者作为研究对象,采用随机数字表法将其分为关节镜组( $n=35$ )和常规组( $n=34$ )。关节镜组中,男27例,女8例,年龄33~68岁,平均 $(47.9 \pm 6.3)$ 岁;左膝骨折16例,右膝骨折19例;Schatzker分型:I型2例,II型4例,III型5例,IV型6例,V型9例,VI型9例;韧

带损伤位置:前交叉韧带损伤23例,后交叉韧带损伤12例;骨折原因:车祸伤16例,跌伤14例,运动伤5例。常规组中,男25例,女9例,年龄35~69岁,平均 $(48.2 \pm 6.5)$ 岁;左膝骨折18例,右膝骨折16例;Schatzker分型:I型3例,II型5例,III型5例,IV型5例,V型10例,VI型6例;韧带损伤位置:前交叉韧带损伤21例,后交叉韧带损伤13例;骨折原因:车祸伤17例,跌伤13例,运动伤4例。本研究经海南省第三人民医院医学伦理委员会批准。两组患者的基线资料比较,差异无统计学意义( $P > 0.05$ ),具有可比性。

病例纳入和排除标准:①诊断符合胫骨平台骨折合并交叉韧带损伤的相关标准;②闭合性骨折且为初次损伤者;③年龄 $\geq 18$ 岁;④排除开放性或病理性骨折者;⑤排除合并有其他膝关节疾病者;⑥排除合并心肝肾功能障碍及凝血异常者;⑦排除存在精神障碍、不能配合治疗及随访者。

### 1.2 治疗方法

两组患者在入院后均予以消肿止痛等处理,待水肿基本消退后,先采用石膏固定制动,并择期在2周内进行手术治疗,常规行血常规、凝血功能、X线片或者磁共振成像(magnetic resonance imaging, MRI)等相关术前检查,明确胫骨平台骨折的类型、范围、塌陷移位情况、周围软组织和交叉韧带损伤情况,术前做好评估,并确定治疗方案,且排除手术禁忌证。

**1.2.1 常规组** 常规组予以常规切开复位内固定术治疗。采用硬膜外麻醉,患者取仰卧位,铺巾消毒后,根据患者骨折类型在患肢处选择适宜的手术切口,其中V型、VI型选取前正中“Y”型切口,其余患者选取膝关节前内侧或外侧切口。打开关节腔,暴

露胫骨平台，将关节囊横向切开后，修复平整胫骨平台。根据不同骨折类型采用不同方法固定：Ⅰ型采用空心螺钉固定；Ⅱ型及Ⅲ型患者在骨折复位后以自体骨对缺损处进行植骨，并在内侧和外侧加以“T”型支撑板进行固定；Ⅴ型、Ⅵ型患者采用空心螺钉固定后加以“T”型或“L”型支撑板进行固定。对损伤的副韧带或交叉韧带进行一期修补或二期重建。经透视检查骨折对位对线良好后，关闭关节腔，缝合切口并予以包扎固定。

**1.2.2 关节镜组** 关节镜组予以关节镜辅助下经皮复位内固定微创治疗。麻醉方法和体位同常规组。消毒后，取膝前内、外侧的标准入路进入关节腔，先置入关节镜，冲洗清除关节腔内淤血、游离软骨以及骨碎片，并仔细观察骨折和塌陷的位置及程度，探查交叉韧带及半月板损伤情况。对于Ⅰ型骨折，在关节镜辅助下利用探针和复位钳进行复位骨折部位，待复位满意后使用克氏针进行暂时固定，并拧入空心螺钉固定；其余类型骨折在关节镜监视下仔细修整关节面，并利用探针、手推压等方式复位骨折，需要行内固定的患者可在胫骨平台外侧皮质建立一个软组织隧道，锁定钢板，通过隧道进行固定。对于塌陷处，可在胫骨平台的内外侧皮质作一个小骨窗，用金属棒将塌陷处缓慢顶起至平整，对骨缺损区进行人工植骨并压实，最后再加以骨螺钉进行支撑固定。对合并交叉韧带部分撕裂患者进行一期清理修复；对合并副韧带损伤患者的副韧带行一期修复重建；而对于完全撕脱及断裂的患者，待患者骨愈合良好、膝关节屈伸度恢复至120°后，再行韧带二期重建术；合并交叉韧带止点撕脱的患者可采用钢丝捆扎进行固定修复；交叉韧带断裂者采用同种异体可吸收肌腱进行单束或双束重建，确认重建效果后，加以可吸收螺钉固定。术毕，关闭切口并加压包扎。

### 1.3 术后干预

两组患者在术后均置入引流管1或2 d，常规采用抗生素预防感染，并加以石膏制动。并于手术1周左右进行膝关节功能锻炼。

### 1.4 观察指标及评估标准

统计两组患者的手术时间、切口长度、术中出血量、住院时间及愈合时间等一般情况，术后随访24个月，评估两组患者手术治疗后的膝关节功能恢复情况和临床疗效，统计两组手术并发症情况。膝关节功能恢复情况采用美国纽约特种外科医院（hospital for special surgery, HSS）评分系统进行评定，分为功能、活动度、疼痛、肌力、屈曲畸形以及稳定性6个方面，而未达到治疗效果则计入减分项目，总分100分，分值高低与膝关节功能呈正相关。临床疗效则根据术后6个月时的Rasmussen膝关节功能评分进行评定，分为优秀、良好、中等以及较差4个等级，其中27分及以上视为优秀；20~26分视为良好；10~19分视为中等，而9及以下视为较差。以前3者例数总和计算总有效率<sup>[7]</sup>。

### 1.5 统计学方法

采用SPSS 20.0统计软件进行数据统计，手术时间、住院时间、愈合时间、术中出血量以及膝关节评分等计量资料用均数±标准差（ $\bar{x} \pm s$ ）表示，采用 $t$ 检验，手术临床疗效和术后并发症等计数资料用例（%）表示，采用 $\chi^2$ 检验。 $P < 0.05$ 为差异有统计学意义。

## 2 结果

### 2.1 两组患者手术一般情况比较

关节镜组术中出血量明显少于常规组，手术时间、住院时间、愈合时间及切口长度明显短于常规组，差异均有统计学意义（ $P < 0.05$ ）。见表1。

表 1 两组患者手术一般情况比较（ $\bar{x} \pm s$ ）

Table 1 Comparison of general surgical conditions between the two groups（ $\bar{x} \pm s$ ）

组别	手术时间/min	切口长度/cm	术中出血量/mL	住院时间/d	愈合时间/d
常规组（ $n = 34$ ）	49.71±4.58	6.56±0.78	33.70±6.29	10.45±1.58	16.07±1.89
关节镜组（ $n = 35$ ）	41.34±3.65	2.43±0.37	12.67±3.51	8.50±1.03	12.82±1.61
$t$ 值	5.94	11.52	12.05	5.27	7.04
$P$ 值	0.005	0.000	0.003	0.019	0.007

2.2 两组患者治疗后膝关节功能评分比较

两组患者治疗前各项膝关节功能评分及总分无明显差异 ( $P>0.05$ )。治疗后, 两组患者膝关节功能各项评分及总分均高于治疗前, 减分项目则低于治疗前 ( $P<0.05$ ), 且关节镜组膝关节功能各项评分及总分

均高于常规组, 减分项目低于常规组, 差异均有统计学意义 ( $P<0.05$ )。见表 2。

2.3 两组患者治疗效果比较

关节镜组治疗总有效率为 91.43%, 高于常规组 70.59%, 差异有统计学意义 ( $P<0.05$ )。见表 3。

表 2 两组患者膝关节功能评分比较 (分,  $\bar{x}\pm s$ )  
Table 2 Comparison of knee function scores between the two groups (score,  $\bar{x}\pm s$ )

组别	功能	活动度	疼痛	肌力	屈曲畸形	稳定性	减分	总分
常规组 ( $n=34$ )								
治疗前	2.65±0.24	2.57±0.27	1.43±0.13	2.41±0.19	6.20±0.46	6.49±0.49	3.52±0.31	18.23±1.68
治疗后	13.27±1.25	13.12±1.61	19.04±1.56	5.93±0.60	8.58±0.74	8.40±0.67	2.26±0.46	66.08±5.94
$t$ 值	8.07	7.66	9.37	5.15	4.32	4.07	4.54	34.10
$P$ 值	0.005	0.008	0.002	0.019	0.025	0.030	0.006	0.000
关节镜组 ( $n=35$ )								
治疗前	2.58±0.27	2.59±0.23	1.40±0.17	2.39±0.23	6.17±0.44	6.52±0.52	3.48±0.37	18.17±1.57
治疗后	16.74±1.97 <sup>†</sup>	16.28±2.03 <sup>†</sup>	22.05±3.34 <sup>†</sup>	8.14±0.69 <sup>†</sup>	9.34±0.80 <sup>†</sup>	9.25±0.84 <sup>†</sup>	1.45±0.29 <sup>†</sup>	80.35±7.04 <sup>†</sup>
$t$ 值	16.56	17.37	18.83	11.57	8.04	7.89	7.96	45.97
$P$ 值	0.000	0.000	0.000	0.000	0.000	0.000	0.000	0.000

注: <sup>†</sup>与常规组比较, 差异有统计学意义 ( $P<0.05$ )

表 3 两组患者治疗效果比较  
Table 3 Comparison of treatment effects between the two groups

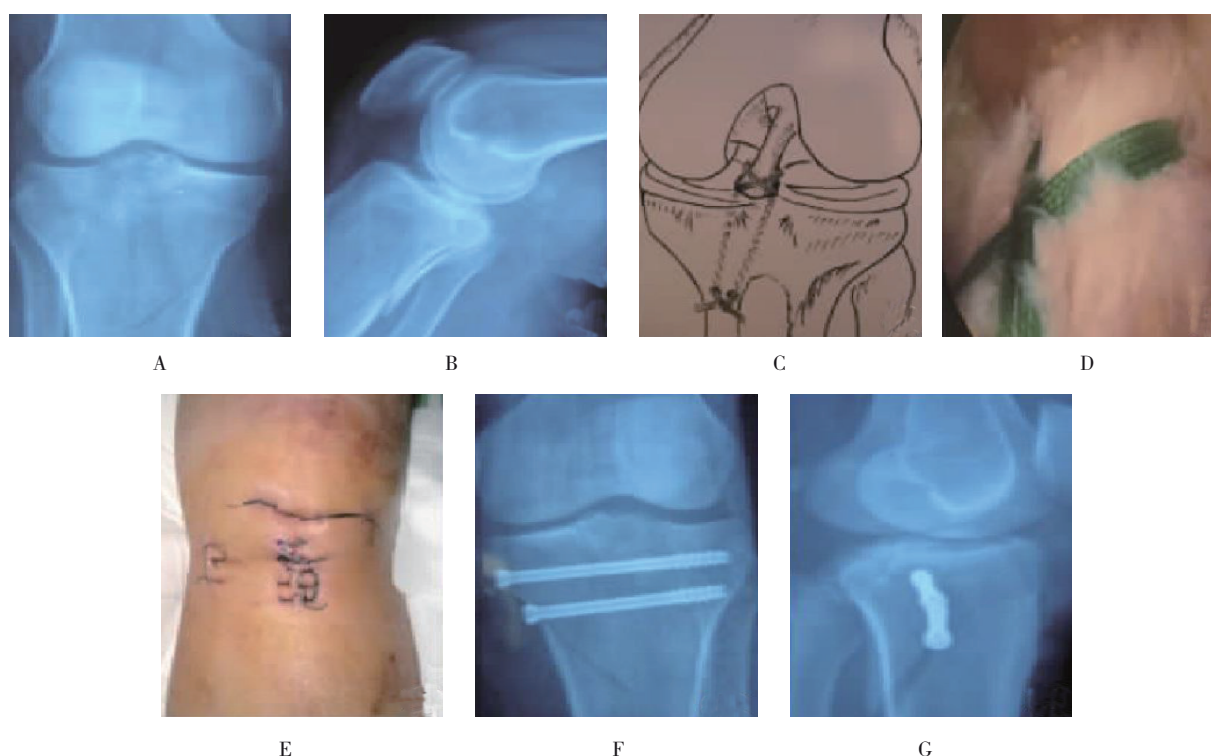
组别	优秀/例	良好/例	中等/例	较差/例	总有效率 例(%)
常规组 ( $n=34$ )	9	7	8	10	24(70.59)
关节镜组 ( $n=35$ )	12	11	9	3	32(91.43)
$\chi^2$ 值					4.90
$P$ 值					0.027

2.4 两组患者并发症情况比较

关节镜组中发生关节僵硬 1 例, 无感染、坍塌、愈合畸形等并发症, 并发症总发生率为 2.86%。常规组发生关节僵硬 4 例, 术后感染及畸形愈合各 2 例,

并发症总发生率为 23.53%。关节镜组并发症总发生率低于常规组, 差异有统计学意义 ( $P<0.05$ )。典型病例, 性别男, 38 岁, 交通事故致胫骨平台骨折移位合并前交叉韧带胫骨止点骨折。见附图。





A:术前正位X线片;B:术前侧位X线片;C:外科缝线绑扎前交叉韧带胫骨止点骨折示意图;D:关节镜下观察外科缝线绑扎前交叉韧带胫骨止点骨折的情况;E:术后的小切口及关节镜切口;F:术后正位X线片;G:术后侧位X线片

#### 附图 典型病例

Attached fig. Typical case

### 3 讨论

膝关节的结构和功能较为复杂,胫骨平台在膝关节骨折损伤中占比较高,这是因为胫骨平台骨质比较松散,外侧骨质相对更为脆弱,所以在受到撞击等外翻应力作用后,容易诱发损伤导致骨折发生,且常伴有半月板、交叉韧带损伤等软组织损伤情况<sup>[8]</sup>。有研究<sup>[9]</sup>显示,90.00%的胫骨平台骨折合并有半月板损伤,而合并有交叉韧带损伤的患者也高达75.00%左右,而完全没有合并软组织损伤的患者仅有1.00%。胫骨平台骨折合并交叉韧带损伤患者的病情较复杂,处理的难度较高,尤其对于V型、VI型的骨折患者,胫骨平台呈粉碎性骨折,骨折端往往有重度移位的现象,若不能很好地进行复位固定,并修复交叉韧带损伤,会使膝关节稳定性欠佳,可能会遗留膝关节功能障碍,甚至造成永久下肢残疾,给患者日后生活和工作带来极大的不便<sup>[10]</sup>。

胫骨平台骨折合并交叉韧带损伤需要采用手术方

式进行复位固定,目前临床上一致认为手术治疗的关键在于对胫骨平台关节面的准确解剖复位和对合,及对膝关节良好的固定和平衡,以减少术后并发症,保护膝关节功能<sup>[11]</sup>。在传统切开复位固定治疗胫骨平台骨折合并交叉韧带损伤时,为了处理交叉韧带损伤,往往需要做大切口进行手术,充分暴露胫骨外侧平台,方便手术中修复交叉韧带损伤或重建交叉韧带,以维持膝关节的稳定性。这种操作不仅手术切口大、切口深,还需要切开发关节囊进行探查,并剥离较多的软组织,会增加暴露感染的概率,也会对周围的软组织结构造成较大的损伤和破坏,导致出现软组织和骨头粘连,术后稳定性不佳,也容易出现术后感染、创伤性关节炎、愈合畸形和关节僵硬等并发症,关节功能得不到有效地恢复,使得手术最终效果不够理想<sup>[12]</sup>。另外,对于胫骨平台内侧骨折的患者,手术很难得到足够的视野范围和清晰度,使得手术医生不能对骨折和软组织损伤的具体情况进行准确评定,可能会造成软组织过度剥离,加重软组织损伤,影响后期康复。

随着微创技术的不断发展和器械的更新,关节镜在骨外科的手术中得到了广泛应用,也成为了治疗膝关节损伤的一种新型微创治疗术式。关节镜微创手术的切口虽然小,但是进入关节腔后能清晰地显示关节腔内情况,能直视并评估胫骨平台的骨折部位、严重程度等,准确判断骨折类型,及时了解交叉韧带和软组织的损伤情况,方便医师针对患者病情采用针对性的处理<sup>[13]</sup>。另一方面,在关节镜辅助下,能尽量清除关节内的淤血凝块、骨碎屑、游离软骨等,提供清晰的手术视野,方便修整平台平面,对骨折部位进行准确复位,也能及时判断复位效果,确保骨折的解剖复位和固定,并对损伤的交叉韧带、半月板同时予以修复与重建,保障术后膝关节的稳定性<sup>[14]</sup>。在关节镜下治疗,手术创伤小,也无需切开发关节囊,手术操作也更准确,能减少不必要的软组织剥离和手术切割,从而避免暴露关节腔,降低术后感染的可能性,也能防止切开复位时对周围软组织的损伤,减少骨肉粘连对膝关节稳定性的影响,预防愈合畸形、关节僵硬等术后并发症的发生<sup>[15]</sup>。

本研究纳入胫骨平台骨折合并交叉韧带损伤患者,探讨采用关节镜和常规切开复位固定术治疗的临床疗效及安全性,结果表明:关节镜组术中出血量少于常规组,手术时间、住院时间、愈合时间及切口长度均明显短于常规组( $P < 0.05$ );治疗后,关节镜组膝关节功能各项评分及总分均明显高于常规组( $P < 0.05$ ),减分项目评分低于常规组( $P < 0.05$ );关节镜组治疗总有效率为 91.43%,高于常规组 70.59%( $P < 0.05$ );关节镜组并发症总发生率为 2.86%,低于常规组 23.53%( $P < 0.05$ ),与唐晓龙等<sup>[16]</sup>研究一致,显示胫骨平台骨折合并交叉韧带损伤患者行关节镜治疗,切口小,直视操作更精准,手术创伤小,手术时间和恢复时间短,膝关节功能恢复更佳,相关并发症少,安全性好。但是,本研究纳入样本量有限,故确切的应用效果还需进一步探讨证实。

综上所述,胫骨平台骨折合并交叉韧带损伤患者行关节镜治疗,手术创伤小,手术时间和恢复时间短,膝关节功能恢复更佳,且相关并发症少,安全性好。

## 参 考 文 献 :

- [1] 陈平泉,曹烈虎,闵重函,等. 关节镜治疗 Schatzker I、IV 型胫骨平台骨折合并前交叉韧带胫骨止点撕脱的临床观察[J]. 第二军医大学学报, 2012, 33(3): 345-346.
- [1] CHEN P Q, CAO L H, MIN Z H, et al. Arthroscopic treatment for tibial plateau fracture combined with anterior cruciate ligament tibial avulsion[J]. Academic Journal of Second Military Medical University, 2012, 33(3): 345-346. Chinese
- [2] 聂喜增,马湘毅,王书行,等. 胫骨平台骨折合并前交叉韧带断裂关节镜下治疗的临床研究[J]. 中国骨与关节损伤杂志, 2007, 22(9): 729-731.
- [2] NIE X Z, MA X Y, WANG S X, et al. Tibial plateau fractures with acute anterior cruciate ligament ruptures: diagnosis and treatment by early arthroscopy[J]. Chinese Journal of Bone and Joint Injury, 2007, 22(9): 729-731. Chinese
- [3] 薛焱,张永良,王强. 关节镜下治疗 V、VI 型胫骨平台骨折并前交叉韧带撕脱骨折的疗效观察[J]. 山东医药, 2013, 53(17): 64-65.
- [3] XUE Y, ZHANG Y L, WANG Q. Effect of arthroscopy on V and VI tibial plateau fractures and avulsion fracture of anterior cruciate ligament[J]. Shandong Medical Journal, 2013, 53(17): 64-65. Chinese
- [4] 侯彦杰,曲广华,韩亚军,等. 胫骨平台骨折合并交叉韧带损伤的治疗体会[J]. 重庆医学, 2013, 42(33): 4082-4083.
- [4] HOU Y J, QU G H, HAN Y J, et al. Experience in the treatment of tibial plateau fracture with cruciate ligament injury[J]. Chongqing Medicine, 2013, 42(33): 4082-4083. Chinese
- [5] 唐晓龙. 关节镜辅助经皮和切开复位内固定治疗胫骨平台骨折合并交叉韧带损伤患者的对比分析[J]. 山西医药杂志, 2015, 44(17): 2021-2023.
- [5] TANG X L. Comparative analysis of arthroscopic percutaneous and open reduction internal fixation for tibial plateau fractures with cruciate ligament injury[J]. Shanxi Medical Journal, 2015, 44(17): 2021-2023. Chinese
- [6] 沈国强. 关节镜辅助下治疗后交叉韧带撕脱骨折对半月板后角的受力改变及临床疗效观察[J]. 中国医师进修杂志, 2018, 41(3): 235-239.
- [6] SHEN G Q. Biomechanical effect of meniscus posterior horn in posterior cruciate ligament rupture patients undergoing arthroscope adjunctive treatment and clinical curative effect observation[J]. Chinese Journal of Postgraduates of Medicine, 2018, 41(3): 235-239. Chinese
- [7] 段永刚,李治国,唐晓龙,等. 关节镜联合内固定一期治疗胫骨平台骨折合并交叉韧带损伤临床分析[J]. 疑难病杂志, 2015, 14(7): 737-739.
- [7] DUAN Y G, LI Z G, TANG X L, et al. Clinical analysis of arthroscopy combined with internal fixation for treatment of tibial

- plateau fracture with cruciate ligament injury[J]. Chinese Journal of Difficult and Complicated Cases, 2015, 14(7): 737-739. Chinese
- [8] 陈砚平. 关节镜辅助治疗胫骨平台骨折并前交叉韧带撕脱的效果观察[J]. 中华关节外科杂志: 电子版, 2016, 10(2): 91-95.
- [8] CHEN Y P. Effect of arthroscopic assisted treatment for tibial plateau fractures with anterior cruciate ligament avulsion[J]. Chinese Journal of Joint Surgery: Electronic Edition, 2016, 10(2): 91-95. Chinese
- [9] 李力, 闫红旗, 陈德高, 等. 关节镜辅助下治疗累及前交叉韧带止点的胫骨平台骨折[J]. 安徽医学, 2014, 35(1): 93-94.
- [9] LI L, YAN H Q, CHEN D G, et al. Arthroscopic assisted treatment of tibial plateau fractures involving anterior cruciate ligament insertion[J]. Anhui Medical Journal, 2014, 35(1): 93-94. Chinese
- [10] 谢水安, 庄泽, 徐如彬, 等. 膝关节镜下 MIPPO 技术治疗胫骨平台 Schatzker II ~ V 型骨折的临床疗效[J]. 临床骨科杂志, 2017, 20(2): 202-205.
- [10] XIE S A, ZHUANG Z, XU R B, et al. Clinical application of arthroscopic-assisted reduction and MIPPO technique in the treatment of tibial plateau Schatzker type II ~ V fracture[J]. Journal of Clinical Orthopaedics, 2017, 20(2): 202-205. Chinese
- [11] 卢正楷, 徐文龙. 关节镜联合内固定一期治疗胫骨平台骨折合并交叉韧带损伤 32 例[J]. 深圳中西医结合杂志, 2018, 28(19): 115-116.
- [11] LU Z K, XU W L. Arthroscopic combined with internal fixation in the treatment of 32 cases of tibial plateau fracture combined with cruciate ligament injury[J]. Shenzhen Journal of Integrated Chinese and Western Medicine, 2018, 28(19): 115-116. Chinese
- [12] 贺洪辉, 向亮, 陆细红. 关节镜辅助下治疗胫骨平台骨折合并前交叉韧带胫骨止点撕脱骨折 15 例疗效分析[J]. 中国内镜杂志, 2015, 21(7): 772-774.
- [12] HE H H, XIANG L, LU X H. Clinical analysis of 15 cases of tibial plateau fracture combined with anterior cruciate ligament tibial avulsion fracture assisted by arthroscopy[J]. China Journal of Endoscopy, 2015, 21(7): 772-774. Chinese
- [13] 李耀华, 刘玉章, 庞泽琴, 等. 玻璃酸钠用于前交叉韧带重建术治疗胫骨平台骨折合并交叉韧带损伤的临床观察[J]. 中国药房, 2016, 27(14): 1942-1944.
- [13] LI Y H, LIU Y Z, PANG Z Q, et al. Clinical observation of sodium hyaluronate used in the reconstruction of anterior cruciate ligament for the treatment of tibial plateau fracture complicating with cruciate ligament injury[J]. China Pharmacy, 2016, 27(14): 1942-1944. Chinese
- [14] 陈鹏, 桂鉴超. 一期关节镜下胫骨平台骨折复位内固定、韧带重建手术的疗效[J]. 江苏医药, 2014, 40(24): 2984-2986.
- [14] CHEN P, GUI J C. Efficacy of treating tibial plateau fracture and ligament reconstruction in one-stage assisted by arthroscope[J]. Jiangsu Medical Journal, 2014, 40(24): 2984-2986. Chinese
- [15] 王振, 汤志兵, 刘超群, 等. 膝关节镜辅助治疗胫骨平台骨折疗效观察[J]. 实用骨科杂志, 2016, 22(7): 640-642.
- [15] WANG Z, TANG Z B, LIU C Q, et al. Effect of knee arthroscopy on tibial plateau fracture[J]. Journal of Practical Orthopaedics, 2016, 22(7): 640-642. Chinese
- [16] 唐晓龙, 顾敦星. 关节镜辅助下微创治疗 Schatzker I~IV 型胫骨平台骨折合并交叉韧带损伤的临床研究[J]. 海南医学, 2017, 28(7): 1161-1163.
- [16] TANG X L, GU D X. Clinical study of arthroscopic minimally invasive treatment of Schatzker I~IV type tibial plateau fracture with cruciate ligament injury[J]. Hainan Medical Journal, 2017, 28(7): 1161-1163. Chinese

(吴静 编辑)

**本文引用格式:**

吴兴源, 张国如, 郑德攀, 等. 胫骨平台骨折合并交叉韧带损伤患者行关节镜治疗的疗效及安全性分析[J]. 中国内镜杂志, 2020, 26(10): 12-18.

WU X Y, ZHANG G R, ZHENG D P, et al. Efficacy and safety of arthroscopy in patients with tibia plateau fracture complicated with cruciate ligament injury[J]. China Journal of Endoscopy, 2020, 26(10): 12-18. Chinese