

DOI: 10.3969/j.issn.1007-1989.2020.09.009
文章编号: 1007-1989 (2020) 09-0049-06

论 著

超声引导下喉上神经阻滞联合环甲膜穿刺在 支气管镜介入治疗中的应用*

林峰, 黄文广, 徐丹兵, 张涛

[台州恩泽医疗中心(集团)恩泽医院 麻醉科, 浙江 台州 318050]

摘要: **目的** 评价超声引导下喉上神经阻滞联合环甲膜穿刺在支气管介入治疗中的应用价值。**方法** 择期行支气管镜介入治疗患者40例, 年龄19~76岁, 体质指数(BMI) 19~23 kg/m², 美国麻醉医师协会分级(ASA)为Ⅱ级或Ⅲ级, 采用随机数字表法, 将患者分为两组, 每组20例: 对照组(C组)和超声组(U组)。两组患者均采用保留自主呼吸喉罩全麻, U组在麻醉诱导前行超声引导下喉上神经阻滞联合环甲膜穿刺, C组在麻醉诱导后经支气管镜行表面麻醉。术中靶控输注丙泊酚和瑞芬太尼, 维持脑电双频指数(BIS)值40~60。记录两组患者诱导前(T₀)、置入喉罩时(T₁)、手术开始时(T₂)、手术开始10 min(T₃)及拔除喉罩时(T₄)的平均动脉压(MAP)、心率(HR)、脉搏血氧饱和度(SpO₂)、呼气末二氧化碳分压(P_{ET}CO₂)和BIS值; 记录苏醒时间、术中呛咳发生率、单位时间麻醉药物用量和手术医师满意度评分等。**结果** 两组患者各时点MAP、HR、SpO₂、P_{ET}CO₂和BIS值比较, 差异均无统计学意义(P > 0.05); 与C组相比, U组术中呛咳发生率降低, 单位时间丙泊酚和瑞芬太尼用量明显减少, 苏醒时间缩短, 手术医师满意度评分更高, 两组比较, 差异均有统计学意义(P < 0.05)。**结论** 超声引导下喉上神经阻滞联合环甲膜穿刺应用于支气管镜介入治疗中, 安全、有效, 优势明显。

关键词: 超声; 喉上神经; 环甲膜; 支气管镜介入

中图分类号: R768.1; R614

Applications of ultrasound-guided superior laryngeal nerve block combined with cricothyroid membrane puncture in bronchoscope interventional treatment*

Feng Lin, Wen-guang Huang, Dan-bing Xu, Tao Zhang

(Department of Anesthesiology, Enze Hospital, Taizhou Enze Medical Center, Taizhou, Zhejiang 318050, China)

Abstract: Objective To evaluate the value of ultrasound-guided superior laryngeal nerve block combined with cricothyroid membrane puncture in bronchoscope interventional treatment. **Methods** Forty patients, aged 19~76 y, with body mass index of 19~23 kg/m², of American Society of Anesthesiologists physical status II or III, scheduled for elective bronchoscope interventional treatment, were randomly divided into control group (group C) and ultrasound group (group U) with 20 patients in each group using a random number table. Patients in both groups were given general anesthesia with laryngeal mask in spontaneously breathing, ultrasound-guided superior laryngeal nerve block combined with cricothyroid puncture before anesthesia induction in group U, surface anesthesia was performed by bronchoscopy after anesthesia induction in group C. Propofol and Remifentanil were infused by target-

收稿日期: 2020-01-06

* 基金项目: 浙江省台州市科技局项目 (No: 1801ky26); 台州市路桥区科技局专项项目 (No: 2017A23003)

controlled infusion to maintain Bispectral index value of 40~60 during the operation. Before anesthesia induction (T_0), at the time of laryngeal mask insertion (T_1), at the beginning of operation (T_2), at 10 min after operation beginning (T_3) and at the time of laryngeal mask removal (T_4), MAP, HR, SpO_2 , $P_{ET}CO_2$ and Bispectral index value were recorded. Recovery time, incidence of intraoperative cough, dosage of anesthetic per unit time, satisfaction score of surgeons were also recorded. **Results** The MAP, HR, SpO_2 , $P_{ET}CO_2$ and Bispectral index value were not statistically different at the point of time between the two groups ($P > 0.05$). Compared with group C, the incidence of choking cough, the dosage of Propofol and Remifentanyl per unit time were significantly reduced, the recovery time was shortened, and the satisfaction score of surgeons was higher in group U ($P < 0.05$). **Conclusion** Ultrasound-guided superior laryngeal nerve block combined with cricothyroid membrane puncture is safe, effective and has obvious advantages in bronchoscope interventional treatment.

Keywords: ultrasound; superior laryngeal nerve; cricothyroid membrane; bronchoscopic intervention

近年来,随着内镜技术水平的提高,支气管镜介入治疗在临床广泛开展,推动了气管、支气管内疾病微创诊疗的进程。传统的支气管镜介入治疗是在表面麻醉下进行,强烈的气道刺激常引起患者剧烈咳嗽、屏气和躁动,增加操作难度和出血风险,使得手术时间延长^[1],严重者可引起心脑血管意外。喉罩全麻在支气管镜介入治疗中具有较大的优越性^[2],保留自主呼吸喉罩全麻在该类患者中的成功应用^[3],为临床麻醉提供了新的选择。而确切的气道麻醉效果是这一技术有效实施的重要保障。超声引导下喉上神经阻滞联合环甲膜穿刺可提供完善的气道麻醉,已成功应用于清醒气管插管^[4-5]。本研究拟通过超声引导下喉上神经阻滞联合环甲膜穿刺行气道麻醉,旨在评价其在保留自主呼吸喉罩全身麻醉下支气管镜介入治疗中的应用价值。

1 资料与方法

1.1 一般资料

选取2017年6月—2019年7月台州恩泽医疗中心(集团)恩泽医院择期行支气管镜介入治疗的患者40例。本研究经医院伦理委员会通过,并与患者签署知情同意书。患者年龄19~76岁,体重指数(body mass index, BMI)19~23 kg/m²,美国麻醉医师协会分级(American Society of Anesthesiologists, ASA)为Ⅱ级或Ⅲ级,术前血流动力学稳定,无严重高血压、糖尿病、心血管疾病及肝肾功能不全,无精神疾病,无药物过敏史。采用随机数字表法,将其分为两组:对照组(C组)($n = 20$)和超声组(U组)($n = 20$)。两组患者一般资料比较,差异无统计学意义($P > 0.05$),具有可比性。见表1。

表 1 两组患者一般资料比较

Table 1 Comparison of general data between the two groups

组别	年龄/岁	性别/例		BMI/(kg/m ²)	ASA 分级/例	
		男	女		Ⅱ级	Ⅲ级
C组($n = 20$)	64.10±17.57	17	3	21.52±2.08	12	8
U组($n = 20$)	62.15±19.50	16	4	21.92±1.92	10	10
t/χ^2 值	0.33 [‡]	0.17		0.63 [‡]	0.40	
P 值	0.741	0.677		0.531	0.525	

注:‡为 t 值。

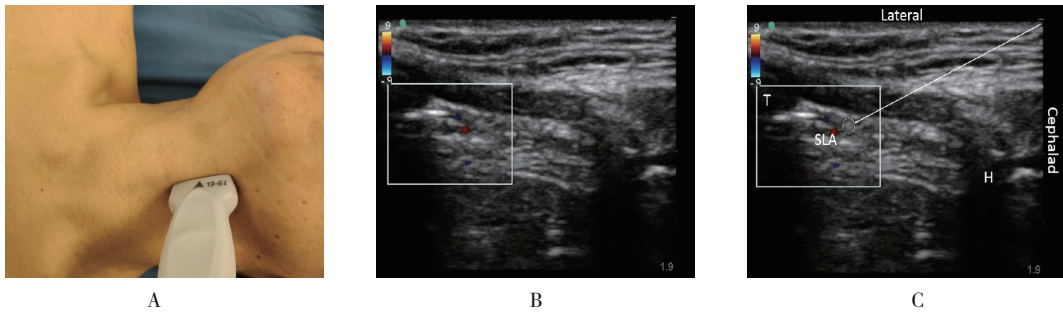
1.2 方法

术前常规禁饮禁食,无术前用药。入室后开放外周静脉,输注乳酸钠林格注射液10 mL/(kg·h),并行桡动脉穿刺置管,常规监测有创平均动脉压

(mean arterial pressure, MAP)、心率(heart rate, HR)、心电图、脉搏血氧饱和度(pulse oxygen saturation, SpO_2)、呼气末二氧化碳分压(end-tidal carbon dioxide partial pressure, $P_{ET}CO_2$)和脑电双频指

数 (bispectral index, BIS) 值。两组患者均在 10 min 内静脉泵注右美托咪定 0.8 $\mu\text{g}/\text{kg}$, 随后改为 0.2 $\mu\text{g}/(\text{kg}\cdot\text{h})$ 维持。U 组采用 KRAUSE 等^[4]报道的方法, 用高频线阵探头 (L25x/13-6 MHz, SonoSite M-Turbo, Bothell, WA, 美国) 行超声引导下双侧喉上神经阻滞及环甲膜穿刺。见图 1 和 2。均采用平面内进针技术, 每侧喉上神经阻滞注射 2% 利多卡因 3 mL, 环甲膜穿刺注射 2% 利多卡因 4 mL。两组均以 TCI-III 型双通道靶控注射泵 (广西威力方舟科技有限

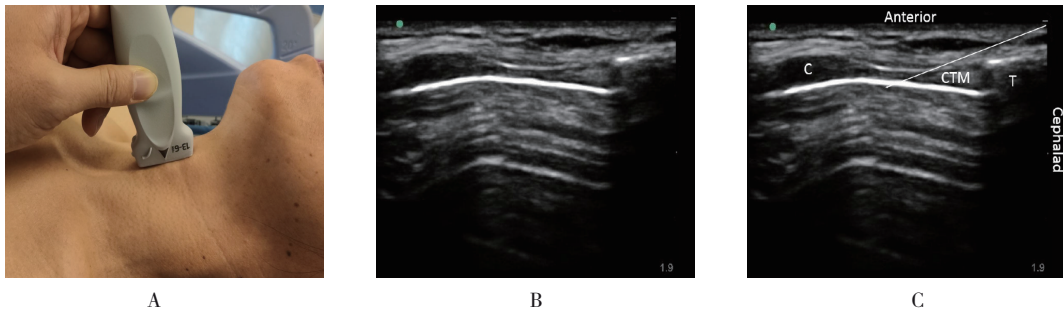
公司) 血浆靶控输注丙泊酚 2~4 $\mu\text{g}/\text{mL}$ 、瑞芬太尼 2~4 ng/mL 诱导, 待 BIS 值 < 60 后, 置入头端涂有 2% 利多卡因软膏的 i-gel 喉罩, 接麻醉机回路保留自主呼吸, 必要时手控辅助通气。C 组在麻醉诱导后经支气管镜在声门、气管内喷入 2% 利多卡因 10 mL。术中靶控输注丙泊酚和瑞芬太尼, 维持 BIS 值在 40~60; 患者呛咳时, 注意调整瑞芬太尼用量; 低血压 (MAP 降低幅度超过基础值的 30%) 时, 静注麻黄碱维持血压。手术结束前 5 min 时, 停用麻醉药。



A: 喉上神经阻滞探头位置; B: 喉上神经超声图; C: 喉上神经阻滞穿刺示意图; Cephalad = 头侧, Lateral = 外侧, 白色圆点区域为喉上神经, SLA = 喉上动脉, H = 舌骨, T = 甲状软骨, 白色箭头标示进针方向

图1 超声引导下喉上神经扫描

Fig.1 Ultrasound-guided scanning of superior laryngeal nerve



A: 环甲膜穿刺探头位置; B: 环甲膜超声图; C: 环甲膜穿刺示意图; Cephalad = 头侧, Anterior = 前侧, CTM = 环甲膜, C = 环状软骨, T = 甲状软骨, 白色箭头标示进针方向

图2 超声引导下环甲膜扫描

Fig.2 Ultrasound-guided scanning of cricothyroid membrane

1.3 观察指标

记录两组患者诱导前 (T_0)、置入喉罩时 (T_1)、手术开始时 (T_2)、手术开始 10 min (T_3) 及拔除喉罩时 (T_4) 的 MAP、HR、 SpO_2 、 PEtCO_2 和 BIS 值; 记录苏醒时间 (手术结束至麻醉苏醒, BIS 值 > 90, 且患者对答切题、按指令行动)、单位时间丙泊酚与瑞芬

太尼的用量 [单位时间麻醉药物用量 = 总药量 / (体重 \times 麻醉时间)]、术中呛咳发生率; 调查手术医师满意度, 采用数字等级评分法 (numerical rating scale, NRS) 评价。

1.4 统计学方法

所有数据采用 SPSS 25.0 软件包进行分析, 正态

分布的计量资料以均数 ± 标准差 ($\bar{x} \pm s$) 表示, 随机区组设计的计量资料, 组间比较采用成组 t 检验, 重复测量设计的计量资料, 比较采用重复测量设计的方差分析, 计数资料比较采用 χ^2 检验, 以 $P < 0.05$ 为差异具有统计学意义。

2 结果

2.1 两组患者术中情况比较

两组患者 MAP、HR、SpO₂、P_{ET}CO₂ 和 BIS 值各时点组间比较, 差异均无统计学意义 ($P > 0.05$); 各组置入喉罩时 (T₁)、手术开始时 (T₂)、手术开始 10 min (T₃)

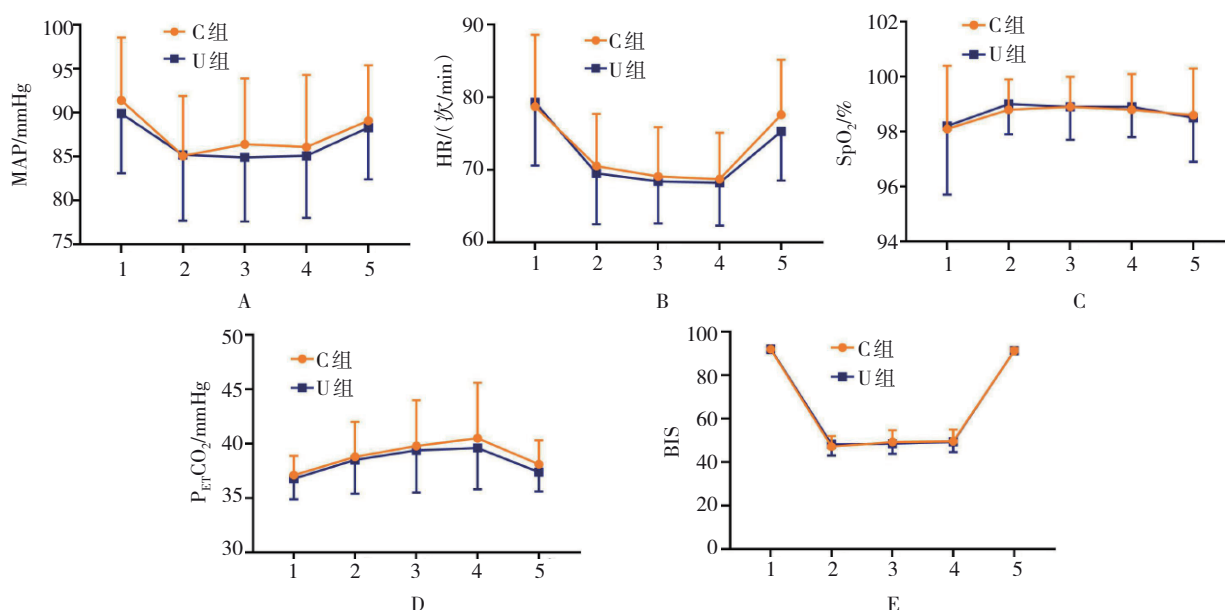
时点 MAP、HR、BIS 与诱导前 (T₀) 比较, 均明显降低, P_{ET}CO₂ 则明显升高, 差异均有统计学意义 ($P < 0.05$), 在拔除喉罩时 (T₄) 恢复正常。见图 3。

2.2 两组患者呛咳和麻醉药物使用量比较

与 C 组比较, U 组呛咳发生率明显降低, 单位时间内丙泊酚和瑞芬太尼用量明显减少, 差异均有统计学意义 ($P < 0.05$)。见表 2。

2.3 两组患者苏醒时间和医生满意度比较

与 C 组比较, U 组苏醒时间更短, 手术医生满意度评分更高, 差异均有统计学意义 ($P < 0.05$)。见表 3。



1: 诱导前; 2: 置入喉罩时; 3: 手术开始时; 4: 手术开始 10 min; 5: 拔除喉罩时; A: MAP; B: HR; C: SpO₂; D: P_{ET}CO₂; E: BIS

图 3 两组患者术中情况比较

Fig.3 Comparison of intraoperative conditions between the two groups

表 2 两组患者呛咳发生率和麻醉药物使用量比较

Table 2 Comparison of incidence of cough and the use of narcotic drugs between the two groups

组别	呛咳发生率 例(%)	丙泊酚用量[$\mu\text{g}/(\text{kg}\cdot\text{min})$]	瑞芬太尼用量[$\mu\text{g}/(\text{kg}\cdot\text{min})$]
C组 (n = 20)	6(30.0)	132.42±15.18	0.16±0.09
U组 (n = 20)	1(5.0)	98.33±10.12	0.10±0.07
t/χ^2 值	4.33	8.36 [†]	2.19 [†]
P值	0.037	0.000	0.035

注: †为 t 值

表3 两组患者苏醒时间和医生满意度比较 ($\bar{x} \pm s$)
Table 3 Comparison of recovery time and satisfaction score of surgeons between the two groups ($\bar{x} \pm s$)

组别	苏醒时间/min	手术医生满意度/分
C组(n=20)	14.60±8.20	9.00±1.03
U组(n=20)	10.10±5.50	9.90±0.31
t值	2.04	3.76
P值	0.048	0.000

3 讨论

接受支气管镜介入治疗的患者常患有较为严重的中心气道阻塞及肺部并发症^[6],全身一般情况较差,心肺储备功能低下,常难以耐受较深的麻醉;此外,麻醉医生与手术医生共用气道,麻醉风险极高。采用喉罩全身麻醉既能保证患者的通气和氧合功能,且心血管反应少,更大的管腔也极大地方便了手术操作,延长了患者手术耐受时间,无明显并发症^[7]。保留自主呼吸的喉罩全身麻醉,能避免正压通气导致的气管或肺部炎症反应,减少术后肺部并发症的发生^[8],减轻应激反应,加速康复进程,符合加速康复外科的理念。本研究中,两组患者均在保留自主呼吸喉罩全身麻醉下完成支气管镜介入治疗,术中血流动力学稳定,无反流误吸、低氧血症,术后苏醒快,无麻醉相关不良并发症发生。术中,两组患者 $P_{ET}CO_2$ 均有不同程度升高,最高至55 mmHg,但在苏醒后均可恢复至术前水平。

支气管镜介入治疗时,操作引起的应激反应大,常引起患者剧烈呛咳,影响操作,若血流动力学急剧波动,甚至危及生命安全。咳嗽反射受气道内咳嗽受体和机械性受体影响。咳嗽受体主要分布于总支气管后壁、隆突及其分叉处;机械性受体主要分布于咽部、气管和隆突处。只有有效地阻滞上述两个受体,才能将术中应激反应降至最低。喉上神经是迷走神经的分支,于舌骨大角处分为内、外两支。外支主要支配环甲肌运动;内支与喉上动脉一起穿过甲状舌骨膜进入喉,支配声门裂以上的喉黏膜、会厌和舌根等的感觉^[9]。有研究^[10-11]认为,喉上神经阻滞还可能通过抑制辣椒素和C纤维介导的伤害性感受(咳嗽受体),从而产生减弱咳嗽反射的作用。环甲膜穿刺气管内麻

醉可有效进行声门下气管黏膜的麻醉,减轻气道应激反应。超声引导技术具有无创、可视和精准等优点,近年来被认为是区域麻醉的金标准。超声引导下环甲膜穿刺成功率可达100.0%^[12]。喉上神经内支细小,超声显像往往不易^[13-14]。本研究中对于显像不佳的患者,同STOPAR-PINTARIC等^[15]报道一样,采用识别易于显像的甲状舌骨膜及喉上动脉,将局麻药注射到喉上动脉的头侧,麻醉效果同样满意。本研究患者在手术过程中,U组呛咳发生率低于C组,单位时间内丙泊酚和瑞芬太尼用量少于C组,苏醒时间更短,手术医生满意度更高,表明超声引导下喉上神经阻滞联合环甲膜穿刺成功率高,气道和声带麻醉较传统表面麻醉效果更加确切,且更完善;术中术后无穿刺相关的并发症发生,表明超声引导技术安全可靠。

然而,超声引导下喉上神经阻滞联合环甲膜穿刺技术在保留自主呼吸喉罩全身麻醉下支气管镜介入治疗中的应用,也存在一定局限性。首先,操作者需熟练掌握超声引导技术,尽管该操作创伤小,但操作过程中仍有部分患者略感不适。其次,病变位于声门上5 cm范围内、手术方式复杂或手术时间较长的病例不适宜此技术。此外,保留自主呼吸喉罩全身麻醉过程中可能出现误吸、低氧血症和高碳酸血症等并发症。

综上所述,超声引导下喉上神经阻滞联合环甲膜穿刺应用于保留自主呼吸喉罩全身麻醉下支气管镜介入治疗中,安全可靠,可为部分支气管镜介入治疗患者提供新的麻醉方案。

参 考 文 献 :

- [1] 闫菊,张杰.经喉罩实施全身麻醉下支气管介入治疗的应用及价值[J].国际呼吸杂志,2016,36(3):238-240.
- [1] YAN J, ZHANG J. Application and value of the bronchial interventional treatment by the laryngeal mask airway under general anesthesia[J]. International Journal of Respiration, 2016, 36(3): 238-240. Chinese
- [2] 张杰.气道腔内疾病实施支气管镜介入治疗途径的选择[J].临床肺科杂志,2007,12(7):657-658.
- [2] ZHANG J. The choice of interventional therapy for endotracheal diseases with bronchoscope[J]. Journal of Clinical Pulmonary Medicine, 2007, 12(7): 657-658. Chinese
- [3] 袁友红,刘永峰,邢祖民.喉罩通气七氟醚吸入麻醉在气管支架置入中的应用[J].临床麻醉学杂志,2012,28(3):297.
- [3] YUAN Y H, LIU Y F, XING Z M. Application of sevoflurane inhalation anesthesia with laryngeal mask ventilation in trachea stent placement[J]. Journal of Clinical Anesthesiology, 2012,

- 28(3): 297. Chinese
- [4] KRAUSE M, KHATIBI B, SZTAIN J F, et al. Ultrasound-guided airway blocks using a curvilinear probe[J]. *J Clin Anesth*, 2016, 33(9): 408-412.
- [5] 王俊安, 孙宇, 黄燕, 等. 超声引导下喉上神经阻滞联合环甲膜穿刺麻醉在清醒气管插管中的应用[J]. *上海口腔医学*, 2017, 26(3): 336-338.
- [5] WANG J A, SUN Y, HUANG Y, et al. Applications of ultrasound-guided superior laryngeal nerve block and cricothyroid membrane puncture in conscious endotracheal intubation[J]. *Shanghai Journal of Stomatology*, 2017, 26(3): 336-338. Chinese
- [6] WILLIAMSON J P, PHILLIPS M J, HILLMAN D R, et al. Managing obstruction of the central airways[J]. *Intern Med J*, 2010, 40(6): 399-410.
- [7] VORASUBIN N, VIRRA D, JAMAL N, et al. Airway management and endoscopic treatment of subglottic and tracheal stenosis: the laryngeal mask airway technique[J]. *Ann Otol Rhinol Laryngol*, 2014, 123(4): 293-298.
- [8] 杨汉宇, 董庆龙, 梁丽霞, 等. 保留自主呼吸的喉罩全身麻醉对胸腔镜肺大疱切除手术的应用[J]. *广州医科大学学报*, 2015, 43(3): 45-48.
- [8] YANG H Y, DONG Q L, LIANG L X, et al. Application of laryngeal mask airway with spontaneous breathing under general anesthesia in thoracoscopic resection of pulmonary bullae[J]. *Academic Journal of Guangzhou Medical University*, 2015, 43(3): 45-48. Chinese
- [9] SAWKA A, TANG T, VAGHADIA H. Sonographically guided superior laryngeal nerve block during awake fiberoptic intubation[J]. *A & A Case Rep*, 2015, 4(8): 107-110.
- [10] SASIETA H C, IYER V N, ORBELO D M, et al. Bilateral thyroarytenoid botulinum toxin type A injection for the treatment of refractory chronic cough[J]. *JAMA Otolaryngol Head Neck Surg*, 2016, 142(9): 881-888.
- [11] SIMPSON C B, TIBBETTS K M, LOOCHTAN M J, et al. Treatment of chronic neurogenic cough with in-office superior laryngeal nerve block[J]. *Laryngoscope*, 2018, 128(8): 1898-1903.
- [12] BARBE N, MARTIN P, PASCAL J, et al. Locating the cricothyroid membrane in learning phase: value of ultrasonography[J]. *Ann Fr Anesth Reanim*, 2014, 33(3): 163-166.
- [13] BARBERET G, HENRY Y, TATU L, et al. Ultrasound description of a superior laryngeal nerve space as an anatomical basis for echoguided regional anaesthesia[J]. *Br J Anaesth*, 2012, 109(1): 126-128.
- [14] KAUR B, TANG R, SAWKA A, et al. A method for ultrasonographic visualization and injection of the superior laryngeal nerve: volunteer study and cadaver simulation[J]. *Anesth & Analg*, 2012, 115(5): 1242-1245.
- [15] STOPAR-PINTARIC T, VLASSAKOV K, AZMAN J, et al. The thyrohyoid membrane as a target for ultrasonography-guided block of the internal branch of the superior laryngeal nerve[J]. *J Clin Anesth*, 2015, 27(7): 548-552.

(吴静 编辑)

本文引用格式:

林峰, 黄文广, 徐丹兵, 等. 超声引导下喉上神经阻滞联合环甲膜穿刺在支气管镜介入治疗中的应用[J]. *中国内镜杂志*, 2020, 26(9): 49-54.

LIN F, HUANG W G, XU D B, et al. Applications of ultrasound-guided superior laryngeal nerve block combined with cricothyroid membrane puncture in bronchoscope interventional treatment[J]. *China Journal of Endoscopy*, 2020, 26(9): 49-54. Chinese