

DOI: 10.3969/j.issn.1007-1989.2020.08.013

文章编号: 1007-1989 (2020) 08-0080-05

临床研究

## 水悬浮下双尼龙绳套扎联合高频电切治疗 结肠粗蒂息肉\*

刘靖正, 钟芸诗, 刘祖强, 任重, 姚礼庆, 周平红

[复旦大学附属中山医院 内镜中心 (复旦大学内镜诊疗研究所), 上海 200032]

**摘要:** **目的** 探讨内镜水下双尼龙绳套扎联合高频电切治疗结肠粗蒂息肉的可行性。**方法** 回顾性研究 2017 年 1 月—2018 年 6 月复旦大学附属中山医院内镜水悬浮下双尼龙绳套扎联合高频电切治疗的 43 例结肠粗蒂息肉患者的临床资料。观察患者术后有无出血等并发症发生; 随访观察患者有无迟发性出血发生。**结果** 43 例患者共成功切除 43 枚结肠粗蒂息肉, 息肉最大直径 1.0~3.5 cm, 平均 2.7 cm; 息肉蒂部直径 0.5~1.5 cm, 平均 1.1 cm; 内镜下手术时间 5~16 min, 平均 9.2 min。肠腔内灌注水量 120~750 mL, 平均 330 mL。尼龙绳套扎次数 1 至 2 次, 平均 1.1 次, 尼龙绳一次套扎成功率 95.4% (41/43)。息肉完整切除率 100.0%, 整块切除率 100.0%, 患者息肉切除治疗有效率为 100.0%。43 枚息肉经病理检查证实为腺瘤性息肉。无 1 例患者术中出血; 随访期间无 1 例患者发生迟发性出血。**结论** 内镜水悬浮下双尼龙绳套扎联合高频电切治疗结肠粗蒂息肉, 是安全可行的。

**关键词:** 水悬浮; 结肠粗蒂息肉; 尼龙绳; 内镜高频电凝切除术

**中图分类号:** R574.62

## Underwater endoscopic resection by double nylon endoloop combination with high-frequency electric snare for the treatment of thick-pedunculated colorectal polyps\*

Jing-zheng Liu, Yun-shi Zhong, Zu-qiang Liu, Zhong Ren, Li-qing Yao, Ping-hong Zhou

(Department of Endoscopy Center, Zhongshan Hospital, Fudan University, Shanghai 200032, China)

**Abstract: Objective** To evaluate the clinical feasibility of underwater endoscopic resection by double nylon endoloop combination with high-frequency electric snare for the treatment of thick-pedunculated colorectal polyps. **Methods** In our study, 43 patients with colorectal polyps with thick stalk underwent underwater endoscopic resection of double endoloop combination with high-frequency electric snare were included from January 2017 to June 2018. Resected tumor size, procedure time, en-bloc resection rate and complication rate were collected and analyzed. **Results** The median tumor size (cm) was 2.7 cm (1.0~3.5 cm), pedicle average diameter (cm) was 0.9 cm (0.5~1.5 cm); The procedure time (min) was 9.2 min (5~16 min). The total volume of water was 330 mL (120~750 mL). The number of nylon rope ligation times was 1.1 times (1~2 times). The success rate of nylon rope was 95.4% (41/43). The success rate of nylon rope was 100.0%. The complete resection rate was 100.0%, the en-bloc

收稿日期: 2018-10-23

\* 基金项目: 上海工程研究中心 (No: 16DZ2280900); 2018 年中山医院青年基金 (No: 2018ZSQN21)

[通信作者] 周平红, E-mail: Zhou.pinghong@zs-hospital.sh.cn

resection rate was 100.0%. 43 polyps confirmed adenomatous by pathological examination. None of the patients had bleeding in the operation. No delayed bleeding occurred during follow-up. **Conclusion** Underwater endoscopic resection of colorectal polyps with thick stalk by double nylon endoloop combination with high-frequency electric snare has a short procedure time and low complication rate. So it is an effective and feasible therapy for colorectal polyps with thick stalk.

**Keywords:** underwater; colorectal thick-pedunculated polyps; nylon endoloop; endoscopic high-frequency electric snare

结肠息肉有一定的癌变潜力, 内镜下切除是预防息肉癌变的有效方法<sup>[1-2]</sup>。临床治疗粗蒂息肉多采用尼龙绳套扎或金属夹等技术联合应用<sup>[3-4]</sup>, 可以明显降低内镜下息肉切除的出血及穿孔风险<sup>[5]</sup>。尼龙绳套扎技术应用广泛<sup>[6]</sup>, 但对内镜操作者水平要求较高。近年来, 临床上有利用水悬浮降低手术难度来治疗消化道病变的报道<sup>[7]</sup>。在现有文献报道的基础上, 笔者创造性地应用水悬浮下尼龙绳套扎联合高频电切治疗结肠粗蒂息肉。本研究回顾性分析2017年1月—2018年6月本中心收治的43例结直肠息肉患者的临床资料, 均应用内镜水悬浮下尼龙绳套扎联合高频电凝切除治疗, 取得了较好的疗效。本研究旨在探讨该技术治疗结肠粗蒂息肉的临床可行性。

## 1 资料与方法

### 1.1 一般资料

本研究入组患者共43例。其中, 男26例, 女17例; 年龄32~81岁, 平均55.6岁。43例患者经肠镜检查发现结肠粗蒂息肉, 共计43枚, 息肉位于升结肠1枚, 横结肠4枚, 降结肠12枚, 乙状结肠26枚, 所有患者内镜治疗术前均签署知情同意书。

### 1.2 治疗器械

主要器械包括日本奥林巴斯附带冲水型CFQ260肠镜、SD-16U-1型圈套器、HX-20U尼龙圈套结扎器、MAJ-254和MAJ-340尼龙绳、ICC-200高频电切装置(德国ERBE公司)。

### 1.3 手术方法

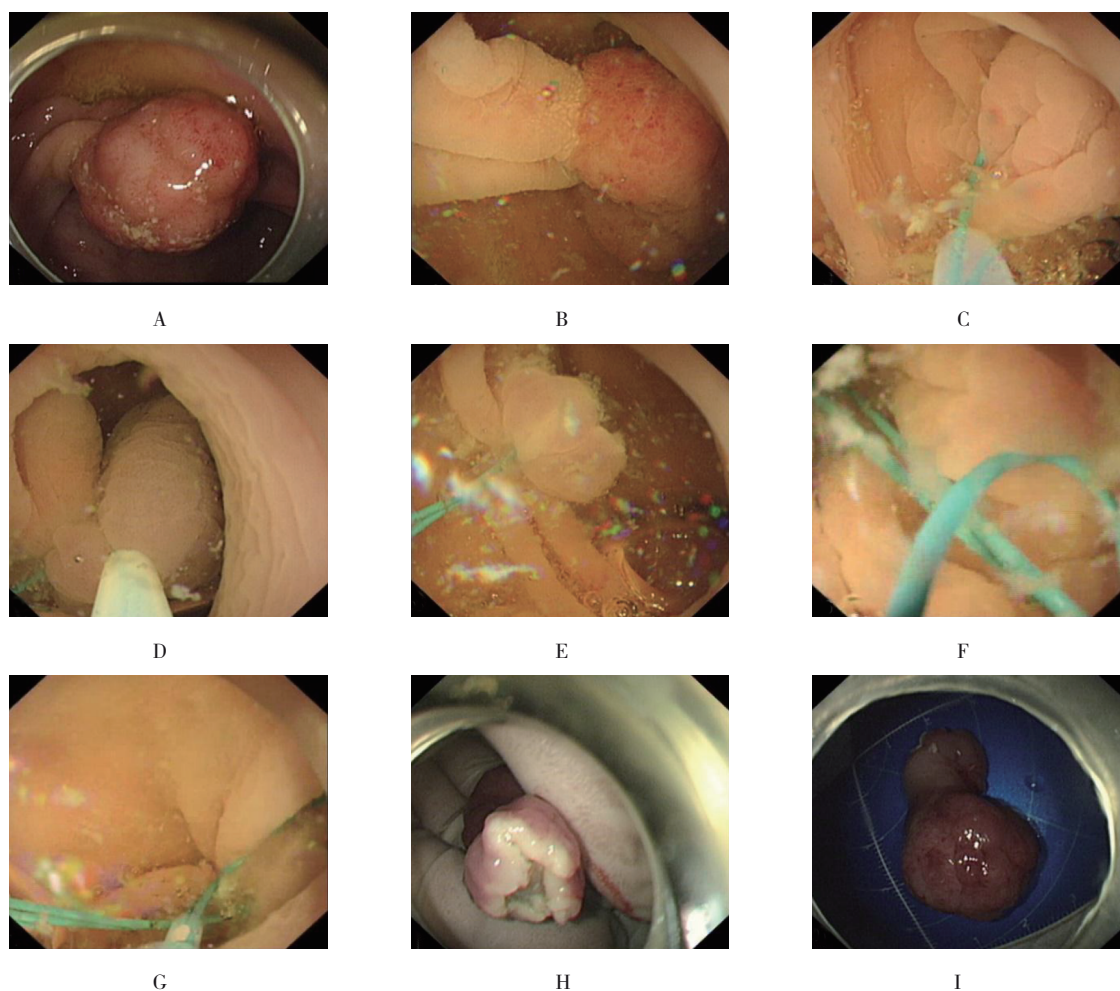
**1.3.1 术前准备** 所有患者术前6 h口服肠道清洁

剂2 000 mL, 观察患者排出淡黄色粪水即为肠道准备满意。术中患者采取左侧卧位, 选择静脉注射丙泊酚进行麻醉, 面罩吸氧及心电监护下进行内镜治疗。

**1.3.2 手术步骤** 内镜下发现结肠粗蒂息肉, 观察息肉基底位置及蒂部直径及长度(附图A), 关闭内镜注气功能, 经注水通道注入生理盐水, 直至水全部充满息肉位置上下各10.0 cm距离, 观察息肉蒂部延展程度, 此时息肉应悬浮于水中(附图B)。应用尼龙绳套扎息肉蒂部, 尽可能将尼龙绳套扎于息肉基底蒂部, 收紧尼龙绳过程中要力度适中, 避免机械切割息肉蒂部(附图C)。内镜下观察5~10 s, 息肉颜色发绀变紫后脱钩释放尼龙绳。在尼龙绳套扎处上方0.5 cm行高频电凝切除(模式3, 功率60 W, 附图D), 选择间断电凝电切模式。息肉切除后, 仔细观察创面有无出血(附图E)。再次应用一根尼龙绳套取已套扎的尼龙绳尾部(附图F), 经过已套扎尼龙绳至切除创面, 将第二根尼龙绳套扎于创面内侧紧邻肠壁处(附图G), 观察切除息肉基底部有无滋养血管断端(附图H)。所有息肉均测量最大直径及蒂部直径(附图I), 固定于福尔马林溶液中送病理诊断。

### 1.4 术后处理

所有患者术后均住内镜日间病房, 手术当天常规抗炎补液支持治疗, 术后第1天出院, 嘱进流质饮食3 d, 2周内进软食, 禁忌辛辣刺激食物, 建议避免剧烈运动。所有患者均术后电话随访, 询问有无迟发性出血等并发症的发生。



A: 内镜下发现乙状结肠粗蒂息肉, 直径大小约2.5 cm, 表面充血; B: 经内镜注水通道充分注入生理盐水, 观察息肉悬浮于水中为止; C: 应用尼龙绳套扎息肉蒂部, 尽可能靠近息肉基底部; D: 在尼龙绳套扎处上方0.5 cm处行高频电凝切除(模式3, 功率60 W); E: 观察高频电切除术后创面有无活动性出血; F: 第二根尼龙绳套取已套扎尼龙绳尾部; G: 经已套扎尼龙绳至切除创面, 将第二根尼龙绳套扎于创面内侧紧邻肠壁处(第2根尼龙绳不选择金属夹的原因: 如果金属夹夹闭肠壁与尼龙绳之间的组织, 存在切割出血的风险, 故选择从第一根尼龙绳的尾部, 将第二根尼龙绳套扎于结肠壁与第一根尼龙绳之间, 不会发生锋利的切割); H: 观察切除息肉基底部有无滋养血管断端; I: 测量已切除息肉组织最大直径及蒂部直径

附图 水悬浮下双尼龙绳套扎联合高频电切治疗结肠粗蒂息肉

Attached fig. Underwater endoscopic resection by double nylon endoloop combination with high-frequency electric snare for the treatment of thick-pedunculated colorectal polyps

## 2 结果

### 2.1 治疗结果

43例患者共成功切除43枚结肠粗蒂息肉, 息肉最大直径1.0~3.5 cm, 平均2.7 cm; 息肉蒂部直径0.5~1.5 cm, 平均1.1 cm; 内镜下手术时间5~16 min, 平均9.2 min。肠腔内灌注水量120~750 mL, 平均330 mL。尼龙绳套扎次数1至2次, 平均1.1次, 尼龙绳一次套扎成功率95.4% (41/43)。息肉完整切除率100.0%, 整块切除率100.0%, 患者息肉切除治

疗有效率为100.0%。术中无1例患者发生出血。

### 2.2 病理结果

43枚息肉经病理检查证实为腺瘤性息肉: 绒毛状腺瘤21枚, 管状腺瘤9枚, 绒毛状管状腺瘤13枚。所有患者息肉病理检查结果证实分化良好, 肿瘤限于黏膜层, 基底部分未见肿瘤组织残留。

### 2.3 随访结果

所有43例患者均采取电话随访, 随访时间2周~12个月, 平均随访时间6.8个月, 随访期间无1例患



者发生迟发性出血。

### 3 讨论

对于消化道带蒂息肉的内镜下治疗,临床已从早期单纯的内镜下切除术发展到不同技术的综合应用,如尼龙绳套扎联合高频电切术<sup>[8]</sup>、基底部黏膜下注射结合金属夹夹闭蒂部联合高频电切术<sup>[9]</sup>均是内镜下治疗方法的积极探索。

尼龙绳套扎联合高频电切术能有效结扎息肉蒂部滋养血管,明显降低术中出血及术后迟发性出血的风险<sup>[10]</sup>。在临床治疗中,如何高效完成对息肉基底蒂部的套扎是一项技术难题。若初学者只部分掌握内镜下黏膜切除术(endoscopic mucosal resection, EMR),在套取息肉蒂部时仍有困难,甚至需要反复多次套取才能取得成功,无形中延长了手术时间,增加了手术风险。

2012年BINMOELLER等<sup>[11]</sup>首次提出Underwater EMR无黏膜下注射技术治疗结肠广基息肉,术中无1例发生出血及穿孔,有3例患者发生迟发性出血,迟发性出血率5.7%。后续一系列治疗证实了Underwater EMR的有效性和安全性<sup>[7,12-13]</sup>。在现有研究的基础上,笔者应用生理盐水灌注肠腔悬浮结肠粗蒂息肉,以期产生同样的Underwater效应。笔者认为,应用生理盐水灌注可充分悬浮带蒂结肠息肉,本组患者肠腔内灌注水量120~750 mL,平均灌注水量330 mL。息肉悬浮于水中,利用水浮力所产生的反作用力,内镜医生可实现一次套取息肉,成功率较高,本研究中尼龙绳套扎次数1至2次,平均1.1次,尼龙绳一次套扎成功率95.4%(41/43),首次套扎成功率的提高,能明显缩短手术时间。本研究中内镜下手术时间5~16 min,平均9.2 min,43例患者息肉完整切除率为100.0%,整块切除率为100.0%,患者息肉切除治疗有效率为100.0%。术中无1例患者发生出血,随访期间无1例患者发生迟发性出血。

充分清洁肠道是治疗的前提,粪便残留会影响水中的视野。因此,充分肠道清洁是采用Underwater治疗的前提,足够量的生理盐水灌注是保证治疗成功的关键。息肉位于乙状结肠,120 mL生理盐水也能充分悬浮息肉;如息肉位于降结肠,生理盐水最大需要量可达750 mL,生理盐水的灌注量在息肉位置上下

10.0 cm范围以内即可满足治疗需求。在进行水灌注的同时,要关闭进气阀门;水中观察息肉是否充分悬浮时,应避免吸引息肉头端,防止出血的发生,从而避免影响水中的内镜视野。在行高频电切术时,不必将息肉拎出水面,在水中即可完成电切除,术中无烟雾产生,不影响手术视野,更不会因水中热传导损伤结肠壁。高频电切创面及已切除的息肉基底部均无血性液体残留,考虑为水热凝固效应。应用冷水时,肠腔容易发生痉挛,必要时给予间苯三酚;水中视野折射,容易使息肉蒂部较实际短缩样改变;治疗结束需充分吸引消化道管腔内液体。

综上所述,内镜水悬浮下双尼龙绳套扎联合高频电切治疗结肠粗蒂息肉是可行的,但本研究为短期内应用评价,对息肉的复发率观察缺少评价,远期疗效需要进一步大样本临床验证。

### 参 考 文 献 :

- [1] KIM B J, PARK M I, PARK S J, et al. Differential diagnosis of colorectal polyps with narrow band imaging colonoscopy without magnification[J]. Korean J Gastroenterol, 2014, 63(5): 276-282.
- [2] HORIUCHI A, NAKAYAMA Y, KAJIYAMA M, et al. Removal of small colorectal polyps in anticoagulated patients: a prospective randomized comparison of cold snare and conventional polypectomy[J]. Gastrointest Endosc, 2014, 79(3): 417-423.
- [3] LUIGIANO C, FERRARA F, GHERSI S, et al. Endoclip-assisted resection of large pedunculated colorectal polyps: technical aspects and outcome[J]. Dig Dis Sci, 2010, 55(6): 1726-1731.
- [4] BOO S J, BYEON J S, PARK S Y, et al. Clipping for the prevention of immediate bleeding after polypectomy of pedunculated polyps: a pilot study[J]. Clin Endosc, 2012, 45(1): 84-88.
- [5] 王菲,张强,刘思德,等.钛夹及尼龙绳预防肠道较大息肉切除出血的效果分析及文献回顾[J].中华消化内镜杂志,2017,34(7): 495-501.
- [5] WANG F, ZHANG Q, LIU S D, et al. Preventive effect of endoclip and endoloop on post-polypectomy bleeding of large colorectal polyps and literature review[J]. Chinese Journal of Digestive Endoscopy, 2017, 34(7): 495-501. Chinese
- [6] 盛娟,张华杰,余福兵,等.尼龙绳套扎和金属止血夹联合应用治疗消化性溃疡出血的应用价值[J].中国内镜杂志,2015,21(7): 743-745.
- [6] SHENG J, ZHANG H J, YU F B, et al. The clinical value of nylon ligation and metallic hemoclip in the treatment of peptic ulcer hemorrhage[J]. China Journal of Endoscopy, 2015, 21(7): 743-745. Chinese

- [7] UEDO N, NEMETH A, JOHANSSON G W, et al. Underwater endoscopic mucosal resection of large colorectal lesions[J]. *Endoscopy*, 2015, 47(2): 172-174.
- [8] AVERBACH M, HASHIBA K, CORRÊA, P, et al. Use of a homemade nylon loop for the prevention of postpolypectomy bleeding of large pedunculated polyps[J]. *Surg Laparosc Endosc Percutan Tech*, 2005, 15(5): 275-278.
- [9] PARK Y, JEON T J, PARK J Y, et al. Comparison of clipping with and without epinephrine injection for the prevention of post-polypectomy bleeding in pedunculated colon polyps[J]. *J Gastroenterol Hepatol*, 2015, 30(10): 1499-1506.
- [10] 刘靖正, 周平红, 姚礼庆, 等. 内镜下尼龙绳套扎联合高频电凝切除治疗结肠息肉的疗效[J]. *中华消化外科杂志*, 2012, 11(3): 220-222.
- [10] LIU J Z, ZHOU P H, YAO L Q, et al. Treatment of colorectal polyps by nylon ligation combined with endoscopic high-frequency electric snare[J]. *Chinese Journal of Digestive Surgery*, 2012, 11(3): 220-222. Chinese
- [11] BINMOELLER K F, WEILERT F, SHAH J, et al. "Underwater" EMR without submucosal injection for large sessile colorectal polyps (with video)[J]. *Gastrointest Endosc*, 2012, 75(5): 1086-1091.
- [12] ANDERLONI A, MURINO A, JOVANI M, et al. Underwater endoscopic mucosal resection of a duodenal neuroendocrine tumor[J]. *Gastrointest Endosc*, 2016, 83(1): 259-260.
- [13] CURCIO G, GRANATA A, LIGRESTI D, et al. Underwater colorectal EMR: remodeling endoscopic mucosal resection[J]. *Gastrointest Endosc*, 2015, 81(5): 1238-1242.

(吴静 编辑)

**本文引用格式:**

刘靖正, 钟芸诗, 刘祖强, 等. 水悬浮下双尼龙绳套扎联合高频电切治疗结肠粗蒂息肉[J]. *中国内镜杂志*, 2020, 26(8): 80-84.

LIU J Z, ZHONG Y S, LIU Z Q, et al. Underwater endoscopic resection by double nylon endoloop combination with high-frequency electric snare for the treatment of thick-pedunculated colorectal polyps[J]. *China Journal of Endoscopy*, 2020, 26(8): 80-84. Chinese