

DOI: 10.3969/j.issn.1007-1989.2020.08.005

文章编号: 1007-1989 (2020) 08-0025-06

论 著

内镜治疗胃癌术后良性输入袢梗阻的回顾性研究

曹玉宁¹, 孔祥恒², 许春红¹, 张化岭¹, 冯倩¹, 杨学超¹, 李森林¹

[山东第一医科大学附属聊城医院(聊城市人民医院) 1.消化内科; 2.胃肠外科, 山东 聊城 252000]

摘要: **目的** 该研究旨在探讨内镜治疗良性输入袢梗阻的有效性和安全性。**方法** 选取2000年1月—2018年11月该院远端胃癌切除的患者3 186例, 将诊断为良性输入袢梗阻并采用内镜治疗的病例纳入回顾性分析, 汇总治疗和随访结果。随访时间为治疗后3、6和12个月。**结果** 共42例(1.32%)输入袢梗阻病例, 包括30例男患者和12例女患者, 中位年龄为60岁(36~69岁)。其中39例接受了内镜治疗, 治疗后梗阻症状均得到快速缓解, 2例患者分别于内镜治疗后4和7个月因粘连导致肠梗阻而行手术治疗。**结论** 内镜治疗良性输入袢梗阻是安全有效的方法。特别是对于手术风险大的病例, 还可以在第一时间对梗阻的输入袢进行减压, 为下一步手术做准备, 保证手术的安全。

关键词: 输入袢梗阻; 内镜治疗; 毕Ⅱ式吻合; Roux-en-Y吻合

中图分类号: R573

A retrospective study of endoscopy in treatment of benign afferent loop obstruction after gastrectomy for gastric cancer

Yu-ning Cao¹, Xiang-heng Kong², Chun-hong Xu¹, Hua-ling Zhang¹, Qian Feng¹,
Xue-chao Yang¹, Sen-lin Li¹

(1.Department of Digestive Diseases; 2.Department of Gastrointestinal Surgery, Shandong First Medical University Affiliated Liaocheng Hospital/Liaocheng People's Hospital, Liaocheng, Shandong 252000, China)

Abstract: **Objective** To investigate the effectiveness and safety of endoscopic treatment of benign afferent loop obstruction. **Methods** A retrospective analysis of the data of 3186 gastric cancer patients who underwent distal gastrectomy from January 2000 to November 2018 was performed. Patients who developed benign afferent loop obstruction were treated by endoscopic treatment. Outcomes were recorded. Follow-up was scheduled at 3, 6 and 12 months after the treatment. **Results** 42 patients (1.32%) with afferent loop obstruction, consisting of 30 men and 12 women. The median age was 60 years (range 36~69 years). Of these 42 patients, 39 underwent the endoscopic treatment, the obstructive symptoms had a rapid relief after treatment. However, 2 patients underwent surgical treatment because of adhesion at 4 and 7 months after the endoscopic drainage respectively. **Conclusion** Endoscopic treatment is an effective and safe procedure for benign afferent loop obstruction. In addition, it could provide decompression for the obstructive afferent loop at the first time, preparation for the next operation and guarantee of operation safety, especially in high-surgical-risk patients.

Keywords: afferent loop obstruction; endoscopic treatment; Billroth-II reconstruction; Roux-en-Y reconstruction

收稿日期: 2019-12-30

[通信作者] 孔祥恒, E-mail: surgok@163.com

输入袢梗阻是胃切除术联合毕Ⅱ式或Roux-en-Y消化道重建的罕见并发症^[1]。治疗方式的选择取决于梗阻的原因是恶性病变还是良性病变。恶性病变的患者身体状况差或处于肿瘤进展期,通常选择一些非手术治疗方法,如经皮经肝胆道引流、经皮经肝十二指肠引流^[2-5]、经皮十二指肠插管造瘘^[6]或者放置支架^[7-8]等。良性病变的患者则常选用粘连松解术^[7]、Braun吻合术或者Roux-en-Y重建等^[9-10]手术治疗。

输入袢梗阻常伴有输入袢肠壁水肿,会导致吻合口瘘。鉴于此,笔者采用内镜减压的方式来治疗良性输入袢梗阻,不但能治疗梗阻,还可减轻输入袢肠壁水肿,即便在治疗失败的情况下,也可为需进一步手术治疗的患者提供良好的手术条件。本文旨在研究内镜下治疗良性输入袢梗阻的有效性和安全性。

1 资料与方法

1.1 一般资料

回顾性分析聊城市人民医院2000年1月—2018年11月3186例行胃癌根治、毕Ⅱ式胃-空肠吻合、Roux-en-Y胃或食管-空肠吻合的患者资料,有42(1.32%)例确诊为输入袢梗阻。其中,男30例,女12例,中位年龄60岁(36~69岁);33例为进展期胃癌,9例为早期胃癌;从胃癌手术到确诊输入袢梗阻的中位时间为14 d(8~43 d);毕Ⅱ式吻合术后输入袢梗阻35例,Roux-en-Y吻合术后输入袢梗阻7例。毕Ⅱ式吻合或Roux-en-Y吻合常规采用输入袢对胃大弯、结肠前吻合,输入袢取小肠屈氏韧带以远10~15 cm。在Roux-en-Y吻合中,胃空肠吻合口至空肠吻合口之间的小肠为30~40 cm。所有的输入袢梗阻均有CT明确诊断。

纳入标准:①良性输入袢梗阻发生于远端胃癌切除行毕Ⅱ式胃-空肠吻合后出现的输入袢梗阻;②良性输入袢梗阻发生于远端胃癌切除行Roux-en-Y胃-空肠吻合;③良性输入袢梗阻发生于胃癌全胃切除后行Roux-en-Y食管空肠吻合。排除标准:①恶性病变导致的输入袢梗阻;②机械性梗阻因素如内疝或肠扭转导致的输入袢梗阻。

1.2 方法

所有患者均在无痛胃镜下放置鼻肠管于梗阻的输

入袢内,外接负压吸引壶进行减压。首先胃镜检查输入袢吻合口有无水肿狭窄,如果内镜可通过吻合口,则直视下胃镜放置,在鼻肠管前端经侧孔穿入2-0手术用丝线,打结成环以方便胃镜下抓钳抓持。先经鼻将此鼻肠管插入胃腔,然后置入胃镜,胃镜下抓持钳抓住丝线环随着胃镜向前插入,直至进入输入袢。输入袢内积聚的胆汁或十二指肠盲端可作为鉴别输入袢和输出袢的标志,可经胃镜吸干净输入袢内积聚的胆汁进行减压,再逐渐退出胃镜,固定鼻肠管于鼻翼并外接负压吸引壶。如果胃镜发现输入袢吻合口处严重水肿狭窄,内镜无法通过,则于超细胃镜观察下置入斑马导丝至输入袢内,再退出胃镜、留置导丝,最后经导丝介导入置鼻肠管,术中造影观察鼻肠管置入位置。见图1。

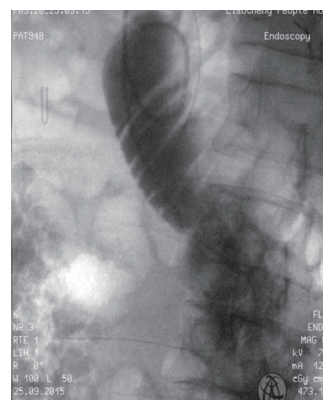


图1 术中造影确认鼻肠管置入扩张的输入袢

Fig.1 Intraoperative angiography confirmed the afferent loop of nasointestinal canal expansion

1.3 术后处理

术后临床症状改善则拔除鼻肠管,开始给予流质饮食。临床症状改善指标为:①引流量减少至<100 mL/d;②经鼻肠管造影检查显示输入袢形态正常和无扩张,可见输入袢蠕动排空。

1.4 随访

治疗后3、6和12个月电话随访或门诊随访。随访内容主要为临床症状,如果有相关症状,行CT检查鉴别。随访至2019年11月。

1.5 统计学方法

采用SPSS 25.0统计软件分析数据。计量资料采用中位数表示,分类资料采用Pearson χ^2 检验进行分

析, 对于可能影响输入袢梗阻的临床病理因素采用单因素分析进行评价。所有统计分析均选用双侧检验的方法, $P < 0.05$ 为差异有统计学意义。

2 结果

2.1 输入袢梗阻病因分层分析

对可能影响输入袢梗阻的临床病理因素进行单因素分析, 结果显示: 输入袢梗阻与吻合方式有关。毕Ⅱ式吻合术后输入袢梗阻发病率 1.61% (35/2 168) 高于 Roux-en-Y 吻合术后输入袢梗阻发病率 0.69% (7/1 018), 差异有统计学意义 [$\hat{OR} = 2.37$ (95%CI: 1.05 ~ 5.35), $P = 0.031$]。输入袢梗阻与年龄、性别、肿瘤分期无相关性 ($P > 0.05$)。见附表。

2.2 治疗效果

在 42 例输入袢梗阻患者当中, 有 39 例纳入本研

究, 1 例 Roux-en-Y 吻合患者因内疝、2 例毕Ⅱ式吻合患者因肿瘤腹膜种植被排除研究。本文的主旨是探讨这 39 例胃镜下治疗输入袢梗阻的有效性和安全性。

39 例患者均在 CT 确诊为输入袢梗阻后的 24 h 内成功获得胃镜治疗。其中, 28 例胃镜下表现为吻合口炎症性水肿 (图 2A) 或狭窄 (图 2B), 4 例表现为黏膜内套叠 (图 2C), 7 例表现为正常的吻合口形态 (图 2D)。所有患者的症状在术后迅速得到改善, 术后给予流质饮食。鼻肠管拔除中位时间为 4 d (3 ~ 14 d)。

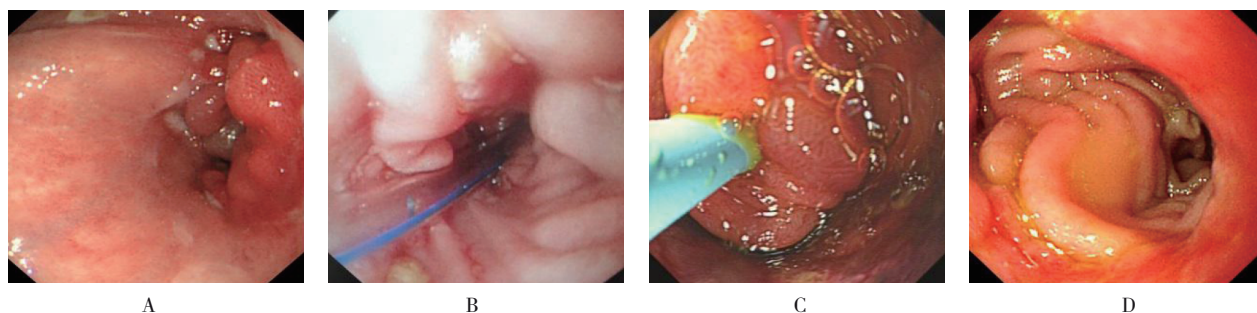
2.3 随访结果

39 例患者均于术后 3、6 和 12 个月获得电话随访或门诊随访。其中, 37 例复发, 2 例因在胃镜治疗后的 4 和 7 个月发生粘连性肠梗阻, 分别行腹腔镜探查和剖腹探查。无死亡病例。

附表 输入袢梗阻的单因素分析
Attached table Univariate analysis of afferent loop obstruction

因素	输入袢梗阻 例(%)	χ^2 值	P 值	\hat{OR} 值	95%CI
年龄					
<60 岁($n = 1\ 062$)	11(1.04)	0.98	0.410	0.71	0.35 ~ 51.41
≥60 岁($n = 2\ 124$)	31(1.46)				
性别					
男($n = 1\ 912$)	30(1.57)	2.31	0.154	1.68	0.86 ~ 53.29
女($n = 1\ 274$)	12(0.94)				
分期(UICC 第 8 版)					
早期($T_1N_0M_0$)($n = 413$)	9(2.18)	2.64	0.107	1.84	0.87 ~ 53.87
进展期($T_{2-4}N_xM_0$)($n = 2\ 755$)	33(1.20)				
消化道重建方式					
毕Ⅱ式($n = 2\ 168$)	35(1.61)	4.57	0.031	2.37	1.05 ~ 5.35
Roux-en-Y($n = 1\ 018$)	7(0.69)				

注: UICC 为国际抗癌联盟



A:吻合口黏膜水肿;B:吻合口狭窄;C:吻合口黏膜内套叠;D:吻合口未见明显异常

图2 输入袢梗阻的内镜下表现

Fig.2 Endoscopic manifestations of afferent loop obstruction

3 讨论

本研究显示,胃癌术后输入袢梗阻发生率为1.32%,与文献报道0.30%~1.00%相似^[11-15]。然而,既往文献均是从影像学或术中所见描述输入袢梗阻病因,本文是从内镜角度描述镜下所见病因。既往文献^[15-21]常报道因腹内疝、肠粘连、肠扭转、肠套叠、肠石或吻合口复发等良恶性因素导致输入袢梗阻,较少见输入袢梗阻内镜下表现的报道。因本院胃癌术后输入袢吻合均按照距屈氏韧带以远10~15 cm行结肠前、空肠输入袢对胃大弯的吻合方式,所以可排除因吻合导致的输入袢梗阻,如:输入袢过长扭转或输入袢过短导致吻合成角等。本研究中所有诊断为输入袢梗阻的患者均行CT确认,亦可排除粘连性肠梗阻、肿瘤复发或肠石等因素。本研究报道了输入袢梗阻的内镜下表现,并将其分为吻合口的炎症性狭窄、黏膜内套叠和正常吻合口三类形态。

远端胃切除术后毕Ⅱ式或Roux-en-Y消化道重建,使原有的解剖结构改变,胃酸、胆汁和胰液等腐蚀性消化液均经过吻合口,使吻合口发生水肿、炎症等,都有可能造成吻合口狭窄甚至是黏膜套叠,进一步导致完全或不完整的输入袢梗阻。但在本研究中,有部分输入袢梗阻的患者,内镜下表现未见明显异常,分析原因可能为:①十二指肠是腹膜后器官,其蠕动受到周围组织的牵扯,导致十二指肠蠕动能力较其他小肠弱;而胃手术中迷走神经的切断使十二指肠失去神经支配,蠕动能力进一步减弱;②一般来说,胃空肠吻合口水平位置比十二指肠残端水平位置高,根据物理学中连通器原理,胃空肠吻合口处的压力要

大于十二指肠残端,使十二指肠内消化液的运输存在一定阻力。

输入袢梗阻的外科治疗,如:肠粘连松解术^[7]、Braun吻合术和Roux-en-Y重建等,常作为有效的治疗手段^[9-10]。但并非所有患者能耐受手术治疗,一般情况较差、腹腔粘连重、肿瘤复发或肿瘤种植等均会给手术带来很大风险。有文献^[2-5]报道,无法耐受手术的患者会选用经皮经肝胆道引流或经皮经肝十二指肠引流等行十二指肠减压,但常因肠内容物胆道逆流导致败血症的出现。另有文献^[6]报道,经皮十二指肠插管造瘘治疗输入袢梗阻,可能因肠蠕动导致插管脱落或十二指肠液漏入腹腔引起腹膜炎。尽管有超声或CT定位介导,也不是所有人都可以找到合适的穿刺置管位置。经皮穿刺途径会导致一些潜在的并发症,如:肠瘘、腹膜炎、出血或导管脱落等^[2-3, 22],有文献^[23-24]报道,可以采用内镜下支架置入来解除输入袢梗阻,且无类似的并发症,但此方法更适用于恶性病变导致的输入袢梗阻。也有文献^[25]提出行内镜下输入袢减压来治疗输入袢梗阻,并建议将其作为治疗良性输入袢梗阻且有高手术风险患者的首选治疗方式,治疗过程为:让内镜通过输入袢狭窄的吻合口,直接吸除输入袢内肠液、胆汁进行减压。但这种方法有两个缺点:①在术后早期阶段,内镜直接通过狭窄水肿的吻合口,镜身的反复牵拉有可能对吻合口造成损伤,甚至出现吻合口瘘;②该方法只能临时缓解梗阻症状,在梗阻原因解除之前,还有可能再次出现输入袢梗阻。

如前所述,治疗输入袢梗阻的方法均存在不可避免的并发症。本研究内镜下经导丝介导的输入袢置入

鼻肠管,避免了较粗的镜身通过吻合口,可避免镜身反复牵拉对吻合口造成损伤,鼻肠管可以一直放置在输入袢中进行减压,直到梗阻解除。即使在一些必须通过重新消化道重建或加做Braun吻合等手术解除梗阻的病例中,初始内镜下置入鼻肠管行输入袢减压也可有效地减轻输入袢水肿,进一步降低手术难度,减少术后肠痿等并发症的发生,且成功率较高。内镜下置入鼻肠管这种手段的治疗原理是对梗阻的输入袢进行精准减压。就输入袢梗阻而言,作为一种特殊类型的肠梗阻,减压是经过现代医学实践证明的治疗肠梗阻最有效的手段。而通过导丝介导置入鼻肠管,则可有效避免内镜牵拉对水肿吻合口的损伤,此治疗方法并发症发生率极低。

本研究初步证明内镜下置入鼻肠管治疗术后输入袢梗阻是有效和安全的,可以避免过度的外科治疗。但尚存在一定的局限性:①这是一项回顾性研究,使用了两种不同的内镜操作方法,尤其是在前期治疗中使用的方法一,理论上更容易导致镜身对吻合口的损伤;在后期治疗中,笔者改进为经导丝介导置入鼻肠管,可有效避免镜身对吻合口的损伤;②本研究样本量较少,还需更大的样本量来验证。

综上所述,内镜下减压治疗输入袢梗阻是一种有效安全的治疗方法,其创伤小、患者耐受好,尤其适用于不能耐受手术的输入袢梗阻患者。此方法可在第一时间对输入袢进行减压,减轻吻合口附近的肠壁水肿,为下一步的手术治疗做准备。

参 考 文 献 :

- [1] BLOUHOS K, BOULAS K A, TSALIS K, et al. Management of afferent loop obstruction: reoperation or endoscopic and percutaneous interventions[J]. World J Gastrointest Surg, 2015, 7(9): 190-195.
- [2] LEE L I, TEPLICK S K, HASKIN P H, et al. Refractory afferent loop problems: percutaneous transhepatic management of two cases[J]. Radiology, 1987, 165(1): 49-50.
- [3] MORITA S, TAKEMURA T, MATSUMOTO S, et al. Septic shock after percutaneous transhepatic drainage of obstructed afferent loop: case report[J]. Cardiovasc Intervent Radiol, 1989, 12(2): 66-68.
- [4] MORIURA S, IKEDA S, KIMURA A, et al. Jaundice due to afferent loop obstruction following hepatectomy for a hilar cholangiocarcinoma[J]. Abdom Imaging, 1996, 21(3): 226-227.
- [5] YAO N S, WU C W, TIU C M, et al. Percutaneous transhepatic duodenal drainage as an alternative approach in afferent loop obstruction with secondary obstructive jaundice in recurrent gastric cancer[J]. Cardiovasc Intervent Radiol, 1998, 21(4): 350-353.
- [6] KIM Y H, HAN J K, LEE K H, et al. Palliative percutaneous tube enterostomy in afferent-loop syndrome presenting as jaundice: clinical effectiveness[J]. J Vasc Interv Radiol, 2002, 13(8): 845-849.
- [7] KANNO Y, OHIRA T, HARADA Y, et al. Metal stent placement in the afferent loop obstructed by peritoneal metastases-experience of five cases[J]. Clin Endosc, 2018, 51(3): 299-303.
- [8] JINNO N, NAITOH I, NAGURA Y, et al. Percutaneous transhepatic self-expanding metallic stent placement for the treatment of malignant afferent loop obstruction[J]. Intern Med, 2018, 57(3): 333-337.
- [9] KIM D J, LEE J H, KIM W. Afferent loop obstruction following laparoscopic distal gastrectomy with Billroth-II gastrojejunostomy[J]. J Korean Surg Soc, 2013, 84(5): 281-286.
- [10] HERRINGTON J L Jr. Editorial: Roux-en-Y diversion as an alternate method of reconstruction of the alimentary tract after primary resection of the stomach[J]. Surg Gynecol Obstet, 1976, 143(1): 92-93.
- [11] WISE S W. Case 24: afferent loop syndrome[J]. Radiology, 2002, 16(1): 142-145.
- [12] QUINN W F, GIFFORD J H. The syndrome of proximal jejunal loop obstruction following anterior gastric resection[J]. Calif Med, 1950, 72(1): 18-21.
- [13] GRISÉ K, MCFADDEN D. Anastomotic technique influences outcomes after partial gastrectomy for adenocarcinoma[J]. Am Surg, 2001, 67(10): 948-950.
- [14] AOKI M, SAKA M, MORITA S, et al. Afferent loop obstruction after distal gastrectomy with Roux-en-Y reconstruction[J]. World J Surg, 2010, 34(10): 2389-2392.
- [15] GAYER G, BARSUK D, HERTZ M, et al. CT diagnosis of afferent loop syndrome[J]. Clin Radiol, 2002, 57(9): 835-839.
- [16] MITTY W F Jr, GROSSI C, NEALON T F Jr. Chronic afferent loop syndrome[J]. Ann Surg, 1970, 172(6): 996-1001.
- [17] STALSBERG H, TAKSDAL S. Stomach cancer following gastric surgery for benign conditions[J]. Lancet, 1971, 27(7735): 1175-1177.
- [18] GALE M E, GERZOF S G, KISER L C, et al. CT appearance of afferent loop obstruction[J]. AJR Am J Roentgenol, 1982, 138(6): 1085-1088.
- [19] TSUTSUI S, KITAMURA M, SHIRABE K, et al. Afferent loop syndrome due to scarring of a stomal ulcer following a Billroth II gastrectomy[J]. Endoscopy, 1995, 27(5): 410.
- [20] WADA N, SEKI M, SAIKAWA Y, et al. Jejunal limb obstruction caused by a cholesterol stone 15 years after a total gastrectomy

- and 20 years after a cholecystectomy: report of a case[J]. Surg Today, 2000, 30(2): 181-184.
- [21] KIM H C, HAN J K, KIM K W, et al. Afferent loop obstruction after gastric cancer surgery: helical CT findings[J]. Abdom Imaging, 2003, 28(5): 624-630.
- [22] BEZREH J S. Percutaneous catheter drainage of closed-loop small-bowel obstruction[J]. AJR Am J Roentgenol, 1983, 141(4): 797-798.
- [23] BURDICK J S, GARZA A A, MAGEE D J, et al. Endoscopic management of afferent loop syndrome of malignant etiology[J]. Gastrointest Endosc, 2002, 55(4): 602-605.
- [24] KIM J K, PARK C H, HUH J H, et al. Endoscopic management of afferent loop syndrome after a pylorus preserving pancreaticoduodenectomy presenting with obstructive jaundice and ascending cholangitis[J]. Clin Endosc, 2011, 44(1): 59-64.
- [25] DE MARTINO C, CAIAZZO P, ALBANO M, et al. Acute afferent loop obstruction treated by endoscopic decompression. Case report and review of literature[J]. Ann Ital Chir, 2012, 83(6): 555-558.
- (曾文军 编辑)
- 本文引用格式:**
曹玉宁, 孔祥恒, 许春红, 等. 内镜治疗胃癌术后良性输入袢梗阻的回顾性研究[J]. 中国内镜杂志, 2020, 26(8): 25-30.
CAO Y N, KONG X H, XU C H, et al. A retrospective study of endoscopy in treatment of benign afferent loop obstruction after gastrectomy for gastric cancer[J]. China Journal of Endoscopy, 2020, 26(8): 25-30. Chinese