

DOI: 10.3969/j.issn.1007-1989.2020.08.001

文章编号: 1007-1989 (2020) 08-0001-05

论著

内镜用套扎器与经内镜黏膜下隧道法切除食管黏膜下肿瘤的对比研究*

刘耀刚, 袁启东, 杨敏, 赵锦华, 曹雅, 司祥

(河南省直第三人民医院 普外科, 河南 郑州 450006)

摘要: 目的 对比分析内镜用套扎器与经内镜黏膜下隧道肿瘤切除术 (STER) 切除食管黏膜下肿瘤 (SMTs) 的临床效果。**方法** 回顾性分析66例采用经内镜法切除的食管SMTs患者的临床资料, 其中套扎组35例 [经内镜套扎器套扎法 (直径 < 10 mm)], STER组31例, 对比分析两组手术时间、术中出血量、术后并发症 (术后穿孔、出血、气胸和进食障碍)、术后住院时间和手术费用等指标。**结果** 套扎组手术时间较STER组短 [(8.9 ± 1.1) 和 (62.3 ± 2.8) min], 手术费用较STER组少 [(5 126.8 ± 26.5) 和 (15 721.3 ± 39.6) 元], 术中出血量较STER组少 [(5.6 ± 1.7) 和 (42.3 ± 3.5) mL], 两组比较, 差异均有统计学意义 ($P < 0.05$); 两组患者术后住院时间和术后并发症发生率比较, 差异均无统计学意义 ($P > 0.05$)。**结论** 治疗直径 < 10 mm 的食管黏膜肌层或黏膜下层肿瘤, 经内镜套扎法在手术时间、术中出血量和手术费用方面均优于STER组, 两种手术方法的住院时间和术后并发症发生率无差异, 值得临床推广应用。

关键词: 食管黏膜下肿瘤; 内镜用套扎器; 隧道内镜; 内镜治疗; 比较研究

中图分类号: R735.1

Comparison of endoscopic ligation and endoscopic submucosal tunnelling in the treatment of esophageal submucosal tumors*

Yao-gang Liu, Qi-dong Yuan, Min Yang, Jin-hua Zhao, Ya Cao, Xiang Si

(Department of General Surgery, the Third People's Hospital of Henan Province, Zhengzhou, Henan 450006, China)

Abstract: Objective To compare the clinical effect of endoscopic ligation and endoscopic submucosal tunnelling in the treatment of esophageal submucosal tumors. **Methods** Clinical data of 46 patients with submucosal tumors in esophagus underwent endoscopic resection were analyzed retrospectively, including 35 patients who underwent endoscopic ligation (diameter < 10 mm) and 31 patients who underwent endoscopic submucosal tunnelling. The operative time, intraoperative bleeding volume, postoperative complications (perforation, bleeding, pneumothorax, eating disorders), postoperative hospital stay and operation cost were compared and analyzed. **Results** The operation time was shorter than STER group [(8.9 ± 1.1) min vs (62.3 ± 2.8) min], the operation cost of the endoscopic ligation group was lower than STER group [(5 126.8 ± 26.5) yuan vs (15 721.3 ± 39.6) yuan] and the intraoperative bleeding volume was less than STER group [(5.6 ± 1.7) mL vs (42.3 ± 3.5) mL], The difference were statistically significant ($P < 0.05$). There was no significant difference in postoperative hospital stay and postoperative complications between the two groups. **Conclusion** In the treatment of

收稿日期: 2019-12-15

* 基金项目: 河南省慈善总会道健基金 (No: 豫慈基金20180716025)

[通信作者] 袁启东, E-mail: 553024613@qq.com; Tel: 13674979787

esophageal myometrial or submucosal tumors with a diameter of less than 10 mm, endoscopic ligation is superior to the ster group in terms of operation time, intraoperative bleeding volume and operation cost. There is no significant difference in the length of stay and postoperative complications between the two methods, which is worthy of clinical application.

Keywords: esophageal submucosal tumor; endoscopic ligation device; tunnel endoscopy; endoscopic therapy; comparative study

食管黏膜下肿瘤 (submucosal tumors, SMTs) 指来源于食管黏膜层以下的间叶源性肿瘤^[1]。好发于食管中下段的肿瘤, 多来自食管壁内的黏膜肌层, 而食管下端近贲门处肿瘤多来自固有肌层。食管 SMTs 通常不引起临床症状, 且多为良性病变, 以平滑肌瘤最常见。随着内镜技术的飞快发展, 食管 SMTs 的检出率明显提高, 内镜黏膜下隧道肿瘤切除术 (submucosal tunneling endoscopic resection, STER)^[2-5] 已逐渐取代内镜黏膜下剥离术 (endoscopic submucosal dissection, ESD) 和内镜下黏膜全层切除术 (endoscopic full-thickness resection, EFTR) 等, 成为目前治疗 SMTs 的主要手术方式^[6-10], 但这一技术对设备、技术和费用要求较高, 临床应用受到限制。内镜下用套扎器将有弹性的套扎环把食管 SMTs 套住, 让其血流中断, 局部发生缺血、坏死, 使 SMTs 自然脱落, 从而达到治疗目的。此方法操

作时间短、痛苦小且组织创伤更小。本院自 2016 年开始施行内镜套扎器法治疗直径 < 10 mm 的食管 SMTs, 取得了良好的手术效果。

1 资料与方法

1.1 一般资料

回顾性分析 2016 年 2 月—2018 年 12 月本院内镜中心进行的 66 例经内镜切除食管 SMTs 患者的临床资料。将 35 例经内镜用套扎器套扎法切除食管 SMTs (直径 < 10 mm) 纳入套扎组, 同期进行的 31 例 STER 法切除食管 SMTs 纳入 STER 组。评估两种手术的近期效果, 对内镜用套扎器法治疗直径 < 10 mm 食管 SMTs 的可行性和安全性进行探讨。患者对本研究知情同意, 并签署手术知情同意书。两组患者一般资料比较, 差异无统计学意义 ($P > 0.05$), 具有可比性。见表 1。

表 1 两组患者一般资料比较

Table 1 Comparison of general data between the two groups

组别	年龄/岁	性别/例		肿瘤部位/例			肿瘤大小/例	
		男	女	食管上段	食管中段	食管下段	直径 < 5 mm	5 mm ≤ 直径 ≤ 10 mm
套扎组 (n = 35)	42.1±10.9	19	16	9	6	20	8	27
STER 组 (n = 31)	43.4±9.9	16	15	7	8	16	9	22
t/χ ² 值	0.51 [†]	0.05		0.20			0.33	
P 值	0.616	0.828		0.652			0.567	

注: †为 t 值

术前均经电子食管胃镜、超声胃镜和胸部 CT 检查, 诊断为食管 SMTs。纳入标准: 均经超声胃镜证实, 肿瘤直径 < 10 mm, 位于食管黏膜肌层或黏膜下层, 呈均质低回声, 边界清晰。排除标准: 超声胃镜提示肿瘤位于食管固有肌层, 肿瘤直径 > 10 mm; 食管平滑肌瘤疑似合并有食管癌, 并经超声胃镜引导下

穿刺进行细胞病理学诊断, 证实食管乳头状瘤; 食管孤立性静脉瘤、肿瘤破溃或伴有溃疡等; 凝血异常、妊娠期、合并多器官衰竭及其他手术禁忌证。

1.2 仪器和设备

奥林巴斯 Q260-J 带附送水功能治疗内镜, Cook MBL-6 连发套扎器, 奥林巴斯 KD-650L 钩刀, 奥林

巴斯FD-410LR热活检钳,奥林巴斯FD-410LR CO₂气泵,ERBE Vio300高频电刀,奥林巴斯止血夹(HX-610-135),奥林巴斯透明帽(D-201-11804),南京微创活检钳(MTN-BF-23/18-A-1)。

1.3 方法

1.3.1 套扎组 ①术前禁食禁饮6 h,采用丙泊酚静脉给药,深度镇静麻醉;②进镜观察,再次明确肿瘤位置、大小及周围黏膜情况;③退镜后将套扎器安

装于胃镜前端,再次进入食管,于肿瘤中央部充分吸引黏膜及部分肌层,释放套扎环套扎(如果肿瘤直径为6~10 mm,或对套扎不满意,可再次以尼龙绳结扎套扎环基底部)。见图1。术后常规禁食24 h,予以抑酸、补液和营养支持治疗,密切观察病情变化,并口服质子泵抑制剂2周,3个月后复查胃镜。

1.3.2 STER组 同常规内镜隧道法切除食管SMTs。术后处理同套扎组。

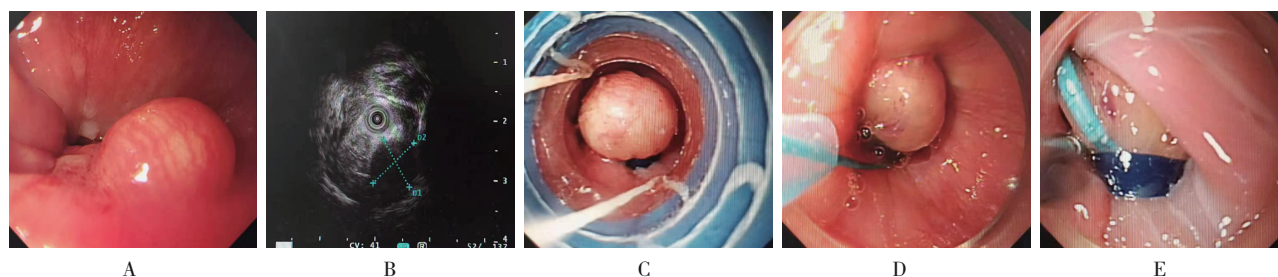


图1 经内镜套扎器套扎法切除食管SMTs
A:普通胃镜下食管SMTs;B:超声胃镜下食管SMTs;C:内镜用套扎器套扎肿瘤基底部;D:尼龙绳结扎肿瘤;E:尼龙绳再次结扎肿瘤基底部

图1 经内镜套扎器套扎法切除食管SMTs

Fig.1 Resection of submucosal tumor of esophagus by endoscopic ligation

1.4 观察指标

手术时间、术中出血量、术后并发症(近期并发症:术后穿孔、出血和气胸;远期并发症:进食障碍)、术后住院时间和手术费用。

1.5 统计学方法

采用SPSS 22.0软件进行统计分析。计量资料以均数±标准差($\bar{x} \pm s$)表示,行两独立样本 t 检验;计数资料以例或百分比表示,行 χ^2 检验。 $P < 0.05$ 为差异有统计学意义。

2 结果

两组患者手术均顺利完成,套扎组术后仅1例发生出血,为近期并发症;STER组术后2例出现并发症,其中术后穿孔1例,为近期并发症;进食障碍1例,为远期并发症。两组患者住院时间和术后并发症发生率比较,差异均无统计学意义($P > 0.05$);套扎组手术时间、手术费用和术中出血量均少于STER组,差异有统计学意义($P < 0.05$)。见表2。术后3个月复查胃镜,食管SMTs消失,瘢痕形成。见图2。

表2 两组患者术中和术后情况比较

Table 2 Comparison of intraoperative and postoperative conditions between the two groups

组别	手术时间/min	术中出血量/mL	术后并发症发生率 例(%)	手术费用/元	住院时间/d
套扎组($n = 35$)	8.9±1.1	5.6±1.7	1(2.9)	5 126.8±26.5	3.1±0.8
STER组($n = 31$)	62.3±2.8	42.3±3.5	2(6.5)	15 721.3±39.6	3.5±1.2
t 值	104.20	55.16	-	1 290.40	1.61
P 值	0.000	0.000	0.597 [†]	0.000	0.155

注:†并发症发生率采用Fisher确切概率法计算

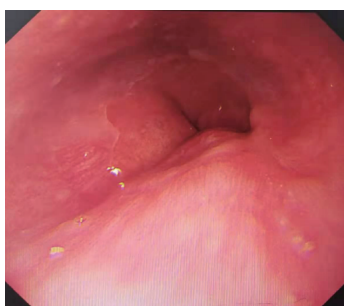

图2 术后3个月复查胃镜

Fig.2 Reexamination gastroscop of esophagus at 3 months after operation

3 讨论

食管SMTs内镜下主要表现为半球形或扁平隆起，绝大部分表面光滑，均为广基底，活动度好，色泽与周围黏膜一致，在食管蠕动时，可见肿块在黏膜内上下滑动。食管SMTs较易与食管癌相鉴别，但与其他食管黏膜下隆起及腔外压迫等不易鉴别。通常活检难取到黏膜下组织，食管间质瘤较为少见。超声胃镜不仅能观察食管黏膜表面，而且能将食管壁的全层厚度及其5层结构清晰显示，既能准确诊断黏膜及黏膜下病变，又能对表面覆盖正常黏膜的管腔内隆起和腔外压迫等作出准确诊断；另外，依据病变所在管腔层次及其超声图像特点，对食管平滑肌瘤的判断准确率较高^[11-14]。

平滑肌瘤可位于黏膜肌层和固有肌层，其特点为均质、低回声和边缘光滑，来源于黏膜肌层者常具有以下特点：肿瘤向腔内突出明显，直径多在20 mm以下，内镜检查时活检钳可以推动；来源于固有肌层者一般隆起较为扁平，直径多大于20 mm，活动度差。术前如对肿瘤的性质不能确定，可通过超声胃镜引导下细针穿刺进行细胞病理学诊断，这对难以诊断的食管SMTs有着决定性的意义^[15-17]。

目前，STER已经发展成为食管SMTs的主流治疗方法，具有创伤较小和术后恢复快的特点，但也有一定的局限性：①对设备要求较高，需要电外科设备、注射针、组织夹、内镜用黏膜切开刀和海博刀等治疗附件，治疗费用较高；②对操作者的技术要求也较高，而且食管管壁较薄，没有完整的浆膜，术中及术后可能出现出血及穿孔等并发症，本组就有1例患者出现气胸，术后予以保守治疗缓解；③手术时间较长，即使较为熟练的术者也需要30 min以上；④学习

曲线较长，术者必须具备熟练的控镜能力、黏膜下剥离和切开技巧，以及内镜下闭合技术也需要有较高的水平。这些因素限制了STER技术的广泛开展。

内镜用套扎器适用于食管静脉曲张患者的套扎治疗，使曲张静脉血流中断，局部发生缺血、坏死，达到自然脱落的目的。本院自2016年2月开始对35例食管SMTs（直径<10 mm）采用套扎法进行治疗，其原理为：在内镜下以套扎器透明帽抵及肿物中央，大力吸引肿物及边缘组织后，释放橡胶圈，达到阻断肿瘤血流的目的（刚开始操作时，如果对橡胶圈套扎有疑虑或肿物较大，可于套扎后在肿物基底部放置尼龙绳双重结扎）。该术式优点为：①由于套扎环限制了肿瘤的血流，可以达到慢性切割的目的，使肿瘤缓慢自然脱落，创面逐渐实现瘢痕愈合，有效地避免了食管穿孔、出血等并发症，安全性较高^[18]；②学习曲线短，经过简单培训的内镜医师即可完成此项操作；③手术时间较短，一般5~10 min即可完成操作，患者痛苦较轻，且不需要气管插管麻醉；④对内镜的手术配件要求较低，一般的内镜设备配合内镜用套扎环即可完成手术，不需要昂贵的电外科设备及其他治疗附件，患者需要负担的费用则明显减少。该术式也存在不足之处：①由于套扎法为慢性切割，难以完整获得标本，对肿物的良恶性判定，仅能依靠镜下表现和超声显示的回声、边界等确定，为弥补不能知晓标本性质的缺憾，可在套扎后采用细针穿刺进行诊断；②对肿瘤大小有限制，由于使用内镜用套扎环直接固定，所以套扎法仅适用于直径≤10 mm的SMTs；③对累及食管固有肌层或全层的肿瘤，可能存在套扎不完全的可能，在套扎后可考虑再次行超声胃镜检查，以评估套扎的完整性。

综上所述，经内镜用套扎法治疗直径≤10 mm的食管SMTs，具有操作简单、疗效确切、学习曲线短和费用较少等优点，符合现代内镜治疗的理念，尽管存在一定的局限性，仍可以治疗相当多的食管SMTs，尤其适合在内镜下手术广泛应用的内镜中心或内镜下治疗尚不熟练的基层医院开展。

参 考 文 献：

- [1] CODIPILLY D C, FANG H, ALEXANDER J A, et al. Subepithelial esophageal tumors: a single-center review of resected and surveilled lesions[J]. *Gastrointest Endosc*, 2018, 87(2): 370-377.
- [2] LIU B, SONG J, QU B, et al. Endoscopic muscularis dissection

- for upper gastrointestinal subepithelial tumors originating from the muscularis propria[J]. *Surg Endosc*, 2012, 26(11): 3141-3148.
- [3] BIALEK A, WIECHOWSKA-KOZLOWSKA A, PERTKIEWICZ J, et al. Endoscopic submucosal dissection for treatment of gastric subepithelial tumors (with video)[J]. *Gastrointest Endosc*, 2012, 75(2): 276-286.
- [4] Standards of Practice Committee, FAULX A L, KOTHARI S, et al. The role of endoscopy in subepithelial lesions of the GI tract[J]. *Gastrointest Endosc*, 2017, 85(6): 1117-1132.
- [5] YE L P, ZHU L H, ZHOU X B, et al. Endoscopic excavation for the treatment of small esophageal subepithelial tumors originating from the muscularis propria[J]. *Hepatogastroenterology*, 2015, 62(137): 65-68.
- [6] ZHOU P H, YAO L Q, QIN X Y, et al. Endoscopic full-thickness resection without laparoscopic assistance for gastric submucosalis propria[J]. *Surg Endosc*, 2011, 25(9): 2926-2931.
- [7] TAN Y, TANG X, GUO T, et al. Comparison between submucosal tunneling endoscopic resection and endoscopic full-thickness resection for gastric stromal tumors originating from the muscularis propria layer[J]. *Surg Endosc*, 2017, 31(8): 3376-3382.
- [8] INOUE H, MINAMI H, KOBAYASHI Y, et al. Peroral endoscopic myotomy (POEM) for esophageal achalasia[J]. *Endoscopy*, 2010, 42(4): 265-271.
- [9] XU M D, CAI M Y, ZHOU P H, et al. Submucosal tunneling endoscopic resection: a new technique for treating upper GI submucosal tumors originating from the muscularis propria layer (with videos)[J]. *Gastrointest Endosc*, 2012, 75(1): 195-199.
- [10] INOUE H, IKEDA H, HOSOYA T, et al. Submucosal endoscopic tumor resection for subepithelial tumors in the esophagus and cardia[J]. *Endoscopy*, 2012, 44(3): 225-230.
- [11] 姚礼庆, 周平红, 钟芸诗. 消化内镜手术及常见并发症防治策略[M]. 北京: 人民卫生出版社, 2015: 27-28.
- [11] YAO L Q, ZHOU P H, ZHONG Y S. Complication of endoscopic resection: prevention and therapy[M]. Beijing: People's Medical Publishing House, 2015: 27-28. Chinese
- [12] 姚礼庆, 周平红. 内镜黏膜下剥离术[M]. 上海: 复旦大学出版社, 2009: 48-50.
- [12] YAO L Q, ZHOU P H. Endoscopic submucosal dissection[M]. Shanghai: Fudan University Press, 2009: 48-50. Chinese
- [13] 徐美东, 周平红, 姚礼庆. 隧道内镜治疗学[M]. 上海: 复旦大学出版社, 2017: 131-143.
- [13] XU M D, ZHOU P H, YAO L Q. Submucosal tunnel endoscopy[M]. Shanghai: Fudan University Press, 2017: 131-143. Chinese
- [14] 王轶淳, 孙明军, 张怡宁, 译. 内镜诊断与鉴别诊断图谱[M]. 沈阳: 辽宁科学技术出版社, 2014: 32-33.
- [14] WANG Y C, SUN M J, ZHANG Y N, trans. Endoscopic diagnosis and differential diagnosis atlas[M]. Shenyang: Liaoning Science and Technology Publishing House, 2014: 32-33. Chinese
- [15] 诸琦, 久保光彦. 超声内镜手册[M]. 北京: 人民卫生出版社, 2013: 41-49.
- [15] ZHU Q, KUBO M. Endoscopic ultrasound handbook in gastroenterology[M]. Beijing: People's Medical Publishing House, 2013: 41-49. Chinese
- [16] 金震东, 李兆申. 消化超声内镜培训课程[M]. 北京: 人民卫生出版社, 2018: 58-66.
- [16] JIN Z D, LI Z S. Training course of digestive ultrasound endoscopy[M]. Beijing: People's Medical Publishing House, 2018: 58-66. Chinese
- [17] 涂素芳. 经内镜黏膜下隧道切除治疗食管黏膜下肿瘤的多中心研究[D]. 广州: 南方医科大学, 2019: 10-12.
- [17] TU S F. Multicenter study of endoscopic submucosal tunnel resection in the treatment of esophageal submucosal tumor[D]. Guangzhou: Southern Medical University, 2019: 10-12. Chinese
- [18] 王松, 谢东, 罗永靖, 等. 内镜用套扎器治疗食管黏膜下肿瘤 15 例[J]. 贵阳医学院学报, 2013, 38(3): 292-293.
- [18] WANG S, XIE D, LUO Y J, et al. Endoscopic ligation of esophageal submucosal tumor: a report of 15 cases[J]. *Journal of Guiyang Medical College*, 2013, 38(3): 292-293. Chinese

(吴静 编辑)

本文引用格式:

刘耀刚, 袁启东, 杨敏, 等. 内镜用套扎器与经内镜黏膜下隧道法切除食管黏膜下肿瘤的对比研究[J]. *中国内镜杂志*, 2020, 26(8): 1-5.

LIU Y G, YUAN Q D, YANG M, et al. Comparison of endoscopic ligation and endoscopic submucosal tunnelling in the treatment of esophageal submucosal tumors[J]. *China Journal of Endoscopy*, 2020, 26(8): 1-5. Chinese